BOSTON MEDICAL
JUN 16 1964
LIBRARY



Digitized by the Internet Archive
in 2011 with funding from
Open Knowledge Commons and Harvard Medical School

http://www.archive.org/details/dasreizleitungen00tawa

Das

Reizleitungssystem des Säugetierherzens.

Eine anatomisch-histologische Studie
über das Atrioventrikularbündel und die Purkinjeschen Fäden.

Von

Dr. S. Tawara
Japan.

Mit einem Vorwort von **L. Aschoff** (Marburg).

Mit 5 lithographischen und 5 Lichtdrucktafeln
sowie 2 Abbildungen im Text.

Verlag von Gustav Fischer in Jena.
1906.

Alle Rechte vorbehalten.

43545

Inhaltsverzeichnis.

Seite

Vorwort V

Einleitung 1

Teil A. Historisches über das Atrioventrikularbündel 4

Teil B. Eigene Untersuchungen:

I. Topographie des atrioventrikulären Verbindungssystems.

a) Das atrioventrikuläre Verbindungssystem im Hundeherzen 9

Makroskopische Beschreibung desselben 31

b) Dasselbe im menschlichen Herzen 37

Makroskopische Beschreibung desselben 58

c) Dasselbe im Katzenherzen 71

Makroskopische Beschreibung desselben 76

d) Dasselbe im Schafherzen 78

Makroskopische Beschreibung der Endausbreitungen desselben . . 94

e) Dasselbe im Kalbsherzen 99

II. Histologie des atrioventrikulären Verbindungssystems.

a) Die Histologie des Systems im Schafherzen 114

b) Die Histologie des Systems im Hundeherzen 134

c) Die Histologie des Systems im menschlichen Herzen 147

d) Kaninchen-, Ratten-, Meerschweinchen- und Taubenherz 156

Teil C. Kritische Schlußfolgerungen:

I. Die Entwickelung der Lehre von den Purkinjeschen Fäden . 158

II. Eigene Hypothese über die physiologische Funktion des atrioventrikulären Verbindungssystems 182

Teil D. Zusammenfassung der Resultate 190

Teil E. Anweisung für das Tierexperiment betreffend Durchschneidung des atrioventrikulären Verbindungssystems 191

Erklärung der Abbildungen zu den Tafeln IV—X 194

Vorwort.

Der nachfolgenden Arbeit des Herrn Dr. Tawara möchte ich einige Worte voraussenden. Sie ist das Ergebnis einer sehr langwierigen, mit größter Energie durchgeführten systematischen Untersuchung zahlreicher Menschen- und Tierherzen. Den bedeutungsvollen Arbeiten der Leipziger Schule, vertreten durch Krehl, His und Romberg, verdanke ich die Anregung, das Studium des Herzens in gesundem und krankem Zustande wieder aufgenommen zu haben.

Die große Beachtung, welche heute der funktionellen Diagnostik in der Klinik geschenkt wird und das Unvermögen des pathologischen Anatomen, in jedem Fall für die Funktionsänderung eines Organs mit den zurzeit zur Verfügung stehenden technischen Mitteln eine morphologische Grundlage nachzuweisen, hat vielfach zu einer Geringschätzung der morphologischen Untersuchungen als den doch bisher grundlegenden Vorarbeiten für das Verständnis der pathologischen Vorgänge geführt. Von dieser Selbsterkenntnis ausgehend konnte der pathologische Anatom nur mit großem Bedenken an die Aufgabe herantreten, für die Anomalien der Herztätigkeit neue histologische Unterlagen zu suchen. Wie so oft erwies sich auch sehr bald auf diesem Gebiete ein gründliches Studium der normal-anatomischen und normal-histologischen Verhältnisse als eine unerläßliche Bedingung erfolgreicher weiterer Arbeit.

Recht umfangreiche Untersuchungen über die Myocarditis, über welche ich nur andeutungsweise auf der Breslauer Tagung der deutschen Pathologischen Gesellschaft 1904 berichtet habe, brachten bald die Erkenntnis, daß die Vernachlässigung des Vergleichs mit normalen Organen zu schwerwiegenden Irrtümern führen kann. Die nachfolgenden Ausführungen des Herrn Dr. Tawara werden zeigen, daß das Überwiegen des Sarkoplasma gegenüber den Fibrillen, das Auftreten von Vacuolen im Sarkoplasma, d. h. Veränderungen,

welche von manchen Autoren zum Teil als progressive, zum Teil als regressive Ernährungsstörungen aufgefaßt werden, in bestimmten Fasergruppen des Herzmuskels als durchaus normale Erscheinungen vorkommen und daß die von mancher Seite für so wichtig gehaltenen verschiedenen Kernformen wenig Anhaltspunkte für die Erkenntnis pathologischer Prozesse bieten, da sie ebenfalls unter normalen Verhältnissen nicht vereinzelt, wie manche glauben. sondern in solcher Ausdehnung vorkommen, daß eine zahlenmäßige Abschätzung und der Nachweis der Vermehrung unter pathologischen Verhältnissen äußerst schwierig ist.

Wichtiger aber als die Aufdeckung solcher histologischer Eigentümlichkeiten des normalen Herzmuskels erscheint mir der Befund Tawaras, daß das von His entdeckte Verbindungsbündel nicht, wie man bisher angenommen hat, die Vorhofsmuskulatur mit der Muskulatur der Kammerscheidewand direkt verbindet, sondern nach Bildung eines höchst kompliziert gebauten Knotens dicht oberhalb des Septum fibrosum atrioventrikulare das Septum durchbrechend in zwei getrennten Schenkeln an der Kammerscheidewand herabläuft, die Ventrikelhohlräume in Form von Trabekeln oder falschen Sehnenfäden durchsetzt und nun erst an den Papillarmuskeln und den peripheren Wandschichten mit der Kammermuskulatur in Gestalt der Purkinjeschen Fäden in Verbindung tritt.

Daraus ergeben sich meiner Meinung nach neue Fragestellungen für die Herzphysiologie und neue Vorstellungen über den Zusammenhang der einzelnen Herzabschnitte. Wenn wir auf Grund der exakt durchgeführten Heringschen Durchschneidungsversuche des Bündels annehmen müssen, daß unter normalen Verhältnissen die rhythmische Kontraktion der Kammern durch einen an den Einmündungsstellen der Hohlvenen entstehenden und durch das Verbindungsbündel zur Kammer übergeleiteten Reiz ausgelöst werden, so müssen wir aus den Tawaraschen Befunden schließen, daß dieser Reiz nicht das Ventrikelseptum zuerst und allein trifft, sondern auf ungefähr gleich langen Bahnen zu allen Teilen der Kammer wandert, ja anscheinend zu den Papillarmuskeln noch etwas eher gelangt, als zu den basalen Abschnitten. Die von mehreren Autoren am Säugetierherz beobachtete primäre Erregung der Herzkammerbasis steht damit freilich im Widerspruch. Ich möchte jedoch darauf hinweisen, daß die Kammern ursprünglich die Biegungsstelle eines Schlauches darstellen, daß also die Kammerbasis in zwei ganz verschiedene Gebiete zerfällt, das hintere den venösen Ostien zugekehrte und das vordere den arteriellen Gefäßen zugewendete. Der ganze Aufbau der Kammer

spricht also nicht für eine einfache Wellenbewegung von der Kammerbasis zur Spitze. Das während unserer Untersuchungen erschienene Buch von Albrecht bringt eine äußerst fleißige, an die Darstellungen von Hesse, Krehl, Braun sich anschließende Bearbeitung der anatomischen Struktur des Herzens, aus welcher von neuem mit zwingender Notwendigkeit hervorgeht, daß wir in jeder Kammer das Gebiet der Papillarmuskeln, welche durch ihre Bewegungen den Schluß der Klappen einleiten, und die sogenannte Austreibungsbahn des Blutes unterscheiden müssen. Dieselbe stellt an dem linken Ventrikel eine Hohlrinne, am rechten eine geschlossene Röhre, den Conus arteriosus dar. Auch die pathologisch-anatomischen Beobachtungen zeigen, daß diese beiden Gebiete eines jeden Ventrikels für sich allein Veränderungen erleiden können. Jedenfalls sind die Ventrikel so kompliziert gebaut, — die beiden arteriellen Ausflußbahnen hintereinander und über die basalen Abschnitte der Kammern gelagert, die Papillarmuskeln gerade mit den Spitzenteilen der Ventrikel in innigste Beziehung gebracht, — daß man den Verlauf der Erregungswelle unmöglich durch einfache Ableitung der Aktionsströme von der Vorderfläche und der Spitze des Herzens, sondern nur durch Ableitung von den verschiedensten Herzstellen, der Hinterfläche der beiden Kammern, der Spitzenteile, der Vorderfläche u. s. f. bestimmen kann. Der von manchen Physiologen angenommene einfache Verlauf der Erregungswelle von den venösen zu den arteriellen Ostien würde plausibel erscheinen, wenn die Kontinuität der Wandungen der einzelnen Herzabschnitte bestehen bliebe und nicht Vorhöfe und Ventrikel durch die Entwicklung eines bindegewebigen Septums nahezu völlig getrennt und die einzelnen Herzabschnitte durch Scheidewände in linke und rechte Hälfte zerlegt würden. Da das aber geschieht und der Muskelapparat für die venösen Klappen gerade in die Herzspitze eingebaut und ein besonderes Verbindungssystem für alle diese Teile, nämlich das Hissche Bündel mit seinen Verzweigungen geschaffen wird, so fragt es sich, wie nunmehr vom anatomischen Standpunkte aus der Verlauf der Erregungswelle konstruiert werden kann. Nach der bisherigen Lehre, daß der Vorhof mit der Ventrikelscheidewand durch das Hissche Bündel direkt verbunden sei, ist die Annahme einer primären Erregung der basalen, den venösen Ostien zugekehrten Abschnitte der Herzkammern so gut wie ausgeschlossen, da das Hissche Bündel gerade in den vorderen Abschnitt des Septum eintreten soll, welches die Trennung der beiden arteriellen Bahnen besorgt. Es würde also ein Abschnitt zuerst erregt werden, der dem arteriellen

Ende der Kammer näher oder doch ebenso nahe liegt wie dem venösen. Sollten die den venösen Klappenapparat beherrschenden Abschnitte zuerst in Erregung geraten, so müßte das Hissche Bündel nicht in dem vorderen Abschnitte des Ventrikelseptums endigen, sondern in geschlossener Bahn bis zu dem Papillarmuskelgebiet fortgeführt werden. Die Tawaraschen Untersuchungen zeigen, daß es sich in der Tat so verhält. Jedenfalls wird man in Zukunft bei der Prüfung der Erregungswelle die verschiedenen Abschnitte des Ventrikels noch mehr als bisher auseinanderhalten und die Ergebnisse unter Berücksichtigung des anatomischen Aufbaues der Reizleitungsbahnen prüfen müssen.

Noch einen Punkt möchte ich hervorheben. H. E. Herings ausführliche Analysen der Allorythmieen des menschlichen Herzens haben gezeigt, daß hier wie beim Experiment der Ursprungsreiz wandern kann, d. h. bald an normaler Stelle, bald an der Atrioventrikulargrenze, bald im Ventrikel selbst entsteht. Es war natürlich, daß man in dem Reizleitungssystem, dem Hisschen Bündel, auch den Sitz dieser heterotopen Ursprungsreize suchte. Es mußte also dieses Reizleitungssystem, wie Hering sich ausdrückte, eine größere Bildungsfähigkeit für Ursprungsreize besitzen. War dem wirklich so, so konnte man annehmen, daß ein solches Muskelfasersystem auch gewisse histologische Unterschiede gegenüber der übrigen Muskulatur zeigen würde. Auch für diesen Nachweis ist mit der Tawaraschen Arbeit in Übereinstimmung mit älteren Angaben von Gaskell und Engelmann der Anfang gemacht. Bei den Huftieren läßt sich diese Differenz auf das klarste demonstrieren. Das ganze System ist durch das Prävalieren des Sarkoplasmas und das Zurücktreten der Fibrillen ausgezeichnet. Man mag diese Muskelfasern als Zwischenglieder zwischen glatter und quergestreifter Muskulalur betrachten und darin eine gewisse Stütze für die von Straub geäußerte Hypothese, daß es vorwiegend eine Eigenschaft der glatten Muskulatur wäre, bei Dehnung in rhythmische Tätigkeit zu geraten, erblicken. Da bisher der Beweis noch aussteht, daß die von Purkinjeschen Fäden völlig entblößte Kammermuskulatur in toto oder partiell rhythmische Bewegung ausführen kann, vielmehr alles darauf hinweist, daß das Reizleitungssystem allein die Quelle heterotoper Bewegungsreize für das Herz ist, so habe ich geglaubt, diesem System den Namen Erregungszentrum oder kardiomotorisches Zentrum geben zu dürfen. Da sich Hering dagegen ausgesprochen hat, weil gewöhnlich die automatische Erregung nur an dem einen Pol des Systems entsteht und

durch das übrige System geleitet wird und die sonstigen Abschnitte des Systems nur ausnahmsweise automatische Erregung auslösen, so lasse ich diesen Ausdruck gern fallen, obwohl ich noch nicht ganz überzeugt bin, daß auch beim Säugetier die Urspruungsreize in der Umgebung der Einmündungsstelle der venae cavae in den Vorhof und nicht doch in dem sogenannten Knoten entstehen, wenn ich auch zugeben muß, daß Herings Analysen für seine Annahme sprechen. Eine sichere Entscheidung über den Sitz der Ursprungsreize im Säugetierherzen werden wir erst gewinnen, wenn das Reizleitungssystem auch an anderen Stellen, insbesondere in der Gegend des Knotens zerschnitten oder thermokaustisch zerstört worden ist. Bleibt die Schlagfolge des Vorhofs trotz größtmöglicher Zerstörung des Knotens die gleiche wie früher, dann bleibt freilich keine andere Annahme als die bis jetzt herrschende übrig, daß an der Einmündungsstelle der Venen der automatische Reiz entsteht. Aber auch sonst wäre das Experiment von Interesse, um festzustellen, welche Bedeutung eigentlich diesem kompliziert gebauten Knoten, der bei den Huftieren so reich an Nervenfasern ist, zukommt.

Endlich bringen die Tawaraschen Untersuchungen den sicheren Nachweis, daß wenigstens bei den Huftieren Nervenbündel in großer Zahl das Reizleitungssystem begleiten, ja daß sogar Ganglienzellen in dasselbe eingestreut sein können. Auch diese Befunde bedingen neue Fragestellungen. So glaube ich, die Arbeit des Herrn Dr. Tawara mit gutem Gewissen trotz ihrer durch die Art der Untersuchungsmethodik bedingten Breite der Darstellung den Kollegen zur wohlwollenden Nachprüfung unterbreiten zu dürfen.

Marburg, den 19. März 1906.

L. Aschoff.

(Aus dem pathologischen Institut der Universität zu Marburg.)

Einleitung.

Als ich vor zwei und einem halben Jahre auf Anregung von Herrn Prof. Dr. L. Aschoff ein größeres Material von menschlichen Herzen nach der von Krehl angegebenen Methode[1]) und unter der Anwendung der verschiedensten Färbeverfahren der modernen histologischen Technik untersuchte, kam ich sehr bald zu dem Resultate, daß die Frage der letzten Ursache des Erlahmens hypertrophischer Herzen bei vorhandenen Klappenfehlern nicht in dem Sinne der heute geltenden Lehre von der Beeinträchtigung des hypertrophischen Herzmuskels durch interstitielle Prozesse oder gröbere parenchymatöse Veränderungen gelöst werden könne. Auch die fleißige Studie von E. Albrecht[2]) hat keine endgültige Aufklärung in dieser Richtung gebracht. Ich übergehe die Gründe, warum ich mich seinen pathologisch-histologischen Ausführungen nicht anschließen kann und verweise auf das Referat[3]), welches in der 76. Versammlung der Gesellschaft Deutscher Naturforscher und Ärzte zu Breslau die Ergebnisse meiner bis dahin vorliegenden Untersuchungen vorläufig zusammenfaßte. Gerade dieses negative Ergebnis, aus Veränderungen des Herzmuskels das Versagen desselben zu erklären, veranlaßte Herrn Prof. Aschoff, mich eine genauere Untersuchung des schon vor mehreren Jahren entdeckten, von Anatomen bisher fast gar nicht beachteten, jedoch von den modernen Experimentalphysiologen für sehr wichtig betrachteten atrioventrikularen Verbindungsbündels vornehmen zu lassen. Wir gingen dabei von der Erwartung aus, daß das Studium etwaiger pathologischer Verände-

1) Deutsches Archiv für klinische Medizin, Bd. XLVI, S. 457.

2) E. Albrecht, Der Herzmuskel und seine Bedeutung für Physiologie, Pathologie und Klinik des Herzens, Berlin 1903.

3) L. Aschoff, Zur Myokarditisfrage, in Verhandlungen der Deutschen pathologischen Gesellschaft, September 1904.

rungen gerade dieses Bündels das Rätsel, welches in der Nichtübereinstimmung klinischer und anatomischer Befunde an den Klappenfehlerherzen gegeben war, der Lösung etwas näher bringen könnte. Dabei ergab sich jedoch sehr bald eine große Schwierigkeit, die ich in fast zweijähriger ununterbrochener Untersuchung einigermaßen bewältigen konnte, nämlich die unzureichende Kenntnis des normalen Verlaufes dieses Atrioventrikularbündels und seines normalen histologischen Aufbaues. Die beim Beginn meiner Arbeit vorliegenden Untersuchungen von Stanley Kent und von His, sowie die später erschienenen Arbeiten von Retzer und von Braeunig gaben übereinstimmend an, daß das Verbindungsbündel sehr bald nach dem Durchtritt durch das Septum fibrosum atrioventriculare in die Muskulatur der Kammerscheidewand übergeht. Schon die ersten von mir ausgeführten Untersuchungen machten uns stutzig, insofern wir niemals einen derartigen direkten Übergang finden konnten. Ich bemühte mich deshalb, wie es die genaue Beschreibung später noch zeigen wird, durch zahlreiche Serienschnittuntersuchungen den endgültigen Verlauf des Bündels festzustellen. Erst nach vielen, vergeblichen, zeitraubenden Untersuchungen gelang es mir, den gesetzmäßigen Verlauf des Bündels zu finden, und ich machte die Entdeckung, daß die Endausbreitungen dieses Verbindungssystems, wie ich mich durch Kontrolluntersuchungen an Schafherzen überzeugte, auch beim Menschen und allen zur Untersuchung gelangten Tieren den schon bei gewissen Tieren lange bekannten, aber in ihrer Bedeutung bisher völlig rätselhaften Purkinjeschen Fäden entsprachen. So nahm meine Arbeit eine ganz andere Richtung, und ich habe mich bemüht, in der folgenden Abhandlung eine möglichst genaue Beschreibung dieses beim Menschen und bei allen Tieren in gesetzmäßiger Anordnung wiederkehrenden Systems zu geben. Bei der starken Inanspruchnahme der Zeit, welche eine solche Untersuchung verlangt, mußte ich mich auf das Herz des Menschen, des Hundes, des Schafes, des Kalbes, der Katze, des Kaninchens und der Taube beschränken. Ich glaube aber, damit die Übereinstimmung in dem Aufbau des Systems bei allen höheren Tieren und dem Menschen, andererseits aber auch das Vorkommen wichtiger Variationen bei einzelnen Tierarten genügend beweisen zu können. Ich werde zunächst den topographischen Verlauf des Systems bei den einzelnen Tieren, dann den feineren histologischen Aufbau, der je nach der Tierart wesentliche Verschiedenheit zeigt, genau beschreiben, um daran eine Kritik der bisherigen Anschauung der Purkinjeschen Fäden, sowie eine Zusammenfassung der von mir erhobenen anatomischen Befunde und ihre phyiologische Deutung anzuschließen.

Da ich in meiner Arbeit den Versuch machen möchte, zum ersten Male eine einheitliche Darstellung von der Lehre des Atrioventrikularbündels und der Purkinjeschen Fäden zu geben, so muß ich um Nachsicht bitten, wenn ich die bis jetzt vorliegende Literatur über diese beiden Gebiete trotz der in dieser oder jener Arbeit vorhandenen, vielfach sehr genauen Wiedergaben noch einmal ausführlich zusammenfasse.

Ehe ich daher die Ergebnisse meiner eigenen Untersuchungen über die Topographie des Atrioventrikularbündels bringe, möchte ich die historische Entwicklung dieser Frage kurz beleuchten.

A. Historisches.

Die Frage, ob zwischen Vorhof und Kammer eine muskulöse Verbindung besteht, ist für die Physiologie des Herzens so wichtig, daß es uns nicht Wunder nimmt, wenn von den verschiedensten Seiten der immer wiederholte Versuch des histologischen Nachweises einer solchen Verbindung gemacht worden ist.

In dem Handbuch der Gewebelehre von v. Kölliker, wie auch sonst, findet sich die Angabe, daß G. Paladino zuerst derartige muskulöse Verbindung beschrieben hat. Leider war mir die Originalarbeit[1]) nicht zugänglich, jedoch konnte ich dem ziemlich ausführlichen Referat von Boll in dem Zentralblatt für die medizinischen Wissenschaften 1877 nur entnehmen, daß sowohl von dem Vorhofe wie von der Kammer Muskelfasern in die Herzklappen eintreten und daß bei Säugetieren die kräftig entwickelten Muskelzüge des Vorhofs in der Weise in die Klappen einstrahlen, daß man die Sehnenfäden förmlich als ihre Fortsetzungen ansehen muß. Es liegt mir fern, die Frage nach der Beteiligung der Herzmuskelfasern an dem Aufbau der Klappen hier aufzurollen. Ich verweise vielmehr auf die ausführliche Arbeit von E. Albrecht. Jedoch kann ich mich auf Grund des vorliegenden Referates dem schon von Retzer geäußerten Bedenken, ob Paladino wirklich direkte Verbindungen zwischen Vorhofs- und Kammermuskulatur gesehen und beschrieben hat, nur anschließen. Ich möchte gleichfalls vermuten, daß in dem Referate von Bardeleben[2]) ein Irrtum unterlaufen ist.

Der erste, welcher sichere Angaben über muskulöse Verbindungen zwischen den einzelnen Herzabschnitten, allerdings bei Herzen von Kaltblütern, machte, war Gaskell[3]). Er stellte fest, daß sich sowohl an der Grenze zwischen Sinus und Vorhöfen, wie auch zwischen Vorhöfen und Kammern die sonst mehr netzförmig angeordnete Muskulatur zu parallelen Bündeln vereinigt, welche ring-

1) G. Paladino, Centribuzione all' anatomia, istologia e fisiologia del cuore. Movimento med.-chirurg. 1876.

2) Bardeleben, Jahresberichte für Anatomie und Physiologie 1876, S. 251.

3) Gaskell, On the innervation of the heart, with especial reference to the heart of the tortois. Journal of Physiology 1883, p. 43.

förmig angeordnet sind und aus denen die eigentliche Vorhofs- bezw. Kammermuskulatur ihren Ursprung nimmt. Auf Grund seiner hier nicht weiter zu erörternden experimentellen Untersuchungen kommt er zu dem Schlusse, daß die Überleitung der Kontraktionswelle von einem Herzabschnitte auf den anderen ohne Mitwirkung der vorher größtenteils entfernten nervösen Apparate erfolgt, vielmehr direkt durch die Muskulatur vermittelt wird. Die Verzögerung, welche die Kontraktionswelle an den Grenzen der einzelnen Herzabschnitte erfährt, sucht er durch die abweichende histologische Beschaffenheit der Muskelfasern an dem betreffenden Grenzbezirke zu erklären. Diese Muskelfasern sind nämlich auffallend schmal im Gegensatze zu den Fasern der eigentlichen Kammer- und Vorhofsmuskulatur, zeigen eine viel unbedeutendere Querstreifung, besitzen auffallend reichliche, sehr große Kerne und weisen leichte Verschmälerungen auf, die von Gaskell für die Endigung der Muskelfasern angesehen werden. Sie ähneln in allen diesen Eigenschaften den Muskelfasern des Sinusgebietes, an welchen die Zuspitzung der Muskelfaserenden noch viel deutlicher hervortritt. Wir werden weiter unten sehen, daß diese Beschreibung Gaskells bereits einige wichtige Andeutungen an die histologischen Merkmale des als Überleitungsbahn anzusehenden Muskelsystems enthält.

Später hat A. F. Stanley Kent[1]) Untersuchungen an Ratten-, Meerschweinchen-, Kaninchen- und Affenherzen angestellt. Er glaubt, an den äußeren Kanten beider Ventrikel, aber auch in dem Gebiete des Septum cordis direkte Verbindungen zwischen Vorhofs- und Kammermuskulatur nachweisen zu können. Schon bei neugeborenen Ratten sollen die Herzmuskelfasern im Gebiete der Koronarfurche durch ihre mehr spindelförmige Gestalt von der übrigen Herzmuskulatur abweichen. Wenn auch diese eigentümlichen Muskelfasern später beim Wachsen des Tieres durch das in einer beträchtlichen Menge daselbst sich entwickelnde Bindegewebe reduziert werden, so bleibt doch lebenslang ein direkter Übergang der Vorhofsfasern in die Kammerfasern an bestimmten Stellen der Koronarfurche und im Septumgebiet erhalten. Bei älteren Ratten und anderen Tieren, vor allem bei Affen, soll an diesen Stellen die Verbindung zwischen dem Vorhof und der Kammer noch durch ein besonderes Netzwerk äußerst feiner, netzförmig verzweigter, vielfach im Bindegewebe sich verlierender Fasern hergestellt werden. Diese Fasern sollen durch ihre mehr spindelförmige Gestalt und ihre mangelhafte Querstreifung auf der

1) A. F. Stanley Kent, Researches on the structure and function of the mammalian heart. Journal of physiology, 1893, Vol. XIV, p. 233.

Mitte zwischen glatten und quergestreiften Muskelfasern stehen. Mit diesen eigenartigen Bündeln steht sowohl Vorhofs- wie Ventrikelmuskulatur in Verbindung, indem sich die eigentlichen Herzmuskelfasern in dieses Netzwerk völlig aufsplittern. Auch diese Beschreibung von Kent über die feineren histologischen Verhältnisse deckt sich in einigen Punkten recht gut mit meinen Beobachtungen. Aber ich fand dieses eigenartige Verbindungsbündel nur an der Grenze zwischen dem Septum atriorum und ventriculorum, jedoch niemals an der Atrioventrikularfurche.

Die eigentliche Entdeckung des Atrioventrikularbündels beim Menschen und bei den Säugetieren verdanken wir His. In seiner wichtigen Abhandlung[1]) über „die Tätigkeit des embryonalen Herzens und deren Bedeutung für die Lehre von der Herzbewegung beim Erwachsenen" zeigt er, daß in früheren Entwicklungsstadien auch beim Embryo des Säugetieres eine kontinuierliche muskulöse Verbindung der einzelnen Herzabschnitte besteht und daß die ursprünglichen Kontraktionen des Herzens ohne Gegenwart von Ganglienzellen verlaufen. Der Annahme, daß auch beim erwachsenen Säugetier die Reizleitung von einem Herzabschnitte zum anderen durch das Muskelsystem erfolge, schien die bisher allgemein angenommene Tatsache zu widersprechen, daß beim Säugetier im Gegensatze zu niederen Tierklassen an der Atrioventrikulargrenze eine bindegewebige Unterbrechung des Herzmuskelschlauches eintritt. His jun. gelang der sichere Nachweis, daß diese Unterbrechung keine vollkommene ist, sondern daß an einer umschriebenen Stelle des Septum fibrosum atrioventriculare eine muskulöse Verbindung zwischen der Vorhofs- und Kammermuskulatur erhalten bleibt. Er äußert sich darüber folgendermaßen: „Nach längerem Nachforschen ist es mir jedoch gelungen, ein Muskelbündel zu finden, welches Vorhofs- und Kammerscheidewand untereinander verbindet und welches bisher der Beobachtung dadurch sich entzogen hat, daß es, bei geringem Umfange, nur dann in ganzer Ausdehnung sichtbar wird, wenn die Scheidewände genau der Länge nach getroffen sind. Sowohl auf derartigen Schnitten, als auch in Schnittserien konnte ich den Verlauf des Bündels erkennen und habe dasselbe bisher nachgewiesen bei einer ausgewachsenen Maus, einem neugeborenen Hunde, zwei neugeborenen und einem erwachsenen (ca. 30jährigen) Menschen. Das Bündel entspringt von der Hinterwand des rechten Vorhofs, nahe der Vorhofsscheidewand, in der Atrioventrikularfurche, legt sich der

1) Wilhelm His jun., Arbeiten aus der med. Klinik zu Leipzig, 1893, S. 14—49.

oberen Kante des Kammerscheidewandmuskels unter mehrfachem Faseraustausch an, zieht auf demselben nach vorn, bis es, nahe der Aorta, sich in einen rechten und einen linken Schenkel gabelt, welch letzterer in der Basis des Aortenzipfels der Mitralis endigt."

Im Jahre 1904 veröffentlichte R. Retzer[1]) seine Untersuchung über das Atrioventikularbündel am Herzen von Katze, Kaninchen, Ratte, Hund und Menschen. Das Atrioventrikularbündel liegt dem Septum ventriculorum unterhalb der Pars membranacea septi dicht auf. Von hier aus läßt sich dasselbe nach hinten in die Vorhofsscheidewand verfolgen, mit deren Muskulatur es verschmilzt, ehe es, wie His angibt, die hintere Wand der Vorhöfe erreicht hat. Auch nach vorn zu kann man es mit Leichtigkeit verfolgen, aber hier sind die Verhältnisse nicht immer gleich. Manchmal reitet das Bündel auf dem Septum ventriculorum musculare, gabelt sich in einen rechten und linken Zug und vereinigt sich dann, wie im Vorhofe, allmählich mit der Kammermuskulatur. An anderen Präparaten legt sich das Bündel an die linke Seite des Septum ventriculorum an, bleibt ziemlich weit abgekapselt und rückt allmählich tiefer. Das Bündel wird dabei immer kleiner und kleiner, bis es schließlich ganz verschwindet. Man kann an verschiedenen Stellen deutlich sehen, wie eine Faser nach der anderen in die Ventrikelmuskulatur übergeht. Den auffallenden histologischen Befund, daß das Atrioventrikularbündel sich etwas anders färbt als die übrige Herzmuskulatur, erklärt Retzer aus der verschiedenen Schnittrichtung. Er sagt ausdrücklich: „An Schnitten, welche ich mit Hämalaun-Erythrosin färbte, konnte ich an dem Bündel außer der Tatsache, daß es lokerer ist, absolut nichts finden, wodurch es sich von der anderen Muskulatur unterscheidet. Die Angaben von Kent, daß die Muskelfasern zwischen Vorhof und Kammer embryonal sein sollen, kann ich also nicht bestätigen." Wichtig ist, daß er auch beim erwachsenen Menschen den eben geschilderten Verlauf des Bündels makroskopisch glaubte feststellen zu können. In einem Falle hat er auch eine Gabelung des Verbindungsbündels in den rechten und linken Schenkel gesehen. Nach seiner Schätzung soll das Bündel am Herzen des erwachsenen Menschen etwa 18 mm lang, 2,5 mm breit und 1,5 mm dick sein. Histologische Untersuchungen über menschliche Herzen fehlen.

Fast gleichzeitig mit der Arbeit von Retzer erschienen die

1) R. Retzer, Über die muskulöse Verbindung zwischen Vorhof und Ventrikel des Säugetierherzens. Archiv f. Anatomie u. Physiologie, Anatomische Abteilung, 1904, S. 1.

Untersuchungen von Braeunig[1]), welchen zwei Herzen von Wassermolch und Frosch, das Herz einer Ringelnatter, einer jungen Ratte und eines jungen Löwen, die Herzen von zwei Pavianen und ein Menschenherz zugrunde lagen. Uns interessieren hier vor allem seine an Herzen des Menschen und der Säugetiere gewonnenen Ergebnisse, welche dahin lauten: „Wir finden ganz konstant ein Muskelbündel, das, in der rechten Seite der Vorhofsscheidewand unterhalb der Fossa ovalis beginnend, das Bindegewebe zwischen Septum atriorum und Septum ventriculorum durchsetzt und sich schließlich mit der Muskulatur der Ventrikelscheidewand unmittelbar unterhalb des Septum membranaceum verbindet.“ Diese Verbindung der Verbindungsfasern mit der gewöhnlichen Kammermuskulatur soll, wie er angibt, in der linken Seite der Kammerscheidewand unmittelbar unter dem endokardialen Überzuge stattfinden. Auch Braeunig hat einmal bemerkt, daß das Atrioventrikularbündel sich in zwei Äste geteilt hat, von denen aber der obere bald mit der Kammermuskulatur so vollständig verschmilzt, daß er weiterhin in den Schnitten nicht mehr wahrzunehmen ist. Das auch von ihm beobachtete abweichende Verhalten des Atrioventrikularbündels in tinktorieller Beziehung sucht er mit Retzer durch die verschiedene Schnittrichtung, sowie durch das lockere Gefüge und das stellenweise Auftreten des zarten Bindegewebes zwischen den Fasern des Bündels zu erklären. Ausdrücklich bemerkt er, daß sonst keine wesentlichen Unterschiede bestehen: „Dagegen zeigen weder die Längsschnitte noch die charakteristischen polygonalen Querschnitte mit dem in der Mitte liegenden Kern, wie sie Fig. 8, Tafel I recht gut erkennen läßt, irgendwelche bedeutendere Abweichungen von dem sonstigen Verhalten der Herzmuskelzellen; . . . .“ Das Bündel soll bei einem drei- bis vierjährigen Kinde da, wo es rings vom Bindegewebe umschlossen ist, einen größten Durchmesser von etwa 1 mm besitzen.

In neuester Zeit hat Max Humblet ein Hundeherz untersucht und gleichfalls die muskulöse Verbindung im Septum festgestellt. Er erwähnt dabei, daß die Fasern des Atrioventrikularbündels schmäler seien als die gewöhnlichen Herzmuskelfasern. Im übrigen ist die makroskopische und mikroskopische Beschreibung eine unzureichende, so daß diese Untersuchung eines einzigen Hunde-

1) K. Braeunig, Über muskulöse Verbindungen zwischen Vorkammer und Kammer bei verschiedenen Wirbeltierherzen, Inaugural-Dissertation, Berlin 1904.

herzens keinen besonderen Anspruch auf allgemeine Gültigkeit erheben kann.

Meine eigenen Untersuchungen waren bereits ziemlich weit fortgeschritten, als die Publikationen von Retzer und von Braeunig erschienen. Da ich zu mancherlei abweichenden Resultaten gekommen war, habe ich die bis dahin vorliegenden Resultate meiner Untersuchungen in einer vorläufigen Mitteilung in dem Zentralblatt für Physiologie, Bd. XIX, No. 3 publiziert. Und Herr Prof. Aschoff hat die wichtigsten, mikroskopischen Präparate in einem zusammenfassenden Berichte dem Physiologenkongreß in Marburg vorgelegt. Seitdem habe ich mich wesentlich mit der weiteren Nachprüfung und der genaueren Ausarbeitung einzelner Gebiete des ziemlich umfangreichen Studiums des Atrioventrikularbündels in den Säugetierherzen beschäftigt. Ich kann aber die von uns im Marburger Kongreß gegebene Darstellung nur voll und ganz aufrecht erhalten. Den Beweis dafür mögen die folgenden Einzeldarstellungen der topographischen und histologischen Befunde bei den Menschen- und Säugetierherzen bringen.

B. Eigene Untersuchungen.

I. Topographie des Atrioventrikularbündels.

a) Das Atrioventrikularbündel des Hundeherzens.

(1.) No. 120. Das Herz eines drei Tage alten Hundes.

(Tafel I, Herz No. 120, Fig. 1—9.)

Dieses ganz kleine Herz wurde in toto in Formol-Müller fixiert, und die untere Hälfte der Ventrikel dann weggeschnitten. Die obere Hälfte der Ventrikel mit den Vorhöfen und größeren Gefäßstämmen wurde in Alkohol nachgehärtet, in Paraffin eingebettet und in 9 μ dicke Serien von hinten nach vorn in frontaler Richtung geschnitten; dabei war die Herzachse möglichst aufrecht stehend und das Septum ventriculorum sagittal verlaufend hingestellt. Von diesen lückenlosen Serien wurde regelmäßig der 6. Schnitt aufgeklebt, erst mit Hämatoxylin dann nach van Gieson gefärbt.

Bei der Durchmusterung dieser Stufenschnittpräparate zeigt sich das Septum fibrosum atrioventriculare (*s*), das von der Ansatzstelle der unteren Fläche der Mitralklappe (*m*) zur Ansatzstelle der unteren Fläche des medialen Tricuspidalissegels (*t*) zieht, im

Schnitt No. 27 als ein deutlicher Bogen, dessen konvexe Seite nach dem Vorhofe gerichtet ist. Die Vorhofsmuskelfasern (*v*) verlaufen in der Nähe des Septum fibrosum ungefähr demselben parallel, und ihr rechtes Ende reicht in einem dicken zungenartigen Fortsatze (*a*) fast bis zur breiten Basis des medialen Tricuspidalissegels. Dieser Fortsatz ist links unten durch das Septum fibrosum von der Ventrikelmuskulatur und rechts durch dünne Bindegewebsfasern, welche von der Ansatzstelle der Tricuspidalisklappe ausgehen, von einer dünnen Muskelschicht getrennt, die von der Vorhofsmuskulatur abstammend, subendokardial fast bis zur Ansatzstelle des Tricuspidalissegels verläuft. Das Aussehen der zungenförmigen Muskelmasse (*a*) ist hier ganz gleich mit dem der angrenzenden Vorhofsmuskulatur. Die Muskelfasern des Septum ventriculorum (*k*) verlaufen hier fast senkrecht vom bogenartigen Septum fibrosum nach unten. Die Vorhofsmuskulatur ist etwas blasser gefärbt und ihr Kernreichtum etwas geringer als bei der Ventrikelmuskulatur, dagegen ist das interstitielle Bindegewebe reichlicher (Fig. 1).

Nun wird in den folgenden Serien der Spitzenteil des obenerwähnten Fortsatzes durch verschieden verlaufende Bindegewebszüge, welche entweder von dem Septum fibrosum atrioventriculare ausgehen, oder von der Ansatzstelle des medialen Tricuspidalissegels entspringen und immer stärker werden, durchdrungen und in mehrere kleinere Fortsätze geteilt, welche letzteren aber schließlich verschwinden; dadurch wird der ursprüngliche Fortsatz selbst etwas kürzer, die Spitze etwas dicker. Die Bindegewebszüge, welche von der Tricuspidalbasis ausgehen und den zungenförmigen Muskelfortsatz von rechts begrenzen, verlängern sich inzwischen allmählich nach oben links; dadurch wird die Muskelmasse des Fortsatzes von der übrigen Vorhofsmuskulatur immer mehr abgetrennt; sie hängt aber immer noch in der linken oberen Ecke mit der Vorhofsmuskulatur zusammen und innerhalb der Muskulatur treten vielfach ganz dünne Bindegewebszüge auf, die mit den diese Muskelmasse von drei Seiten umgrenzenden Bindegewebszügen zusammenhängen. Auf diese Weise wird diese Muskelmasse in mehrere ganz unregelmäßig angeordnete, aber noch miteinander zusammenhängende Gruppen geteilt. Die Faserrichtungen sind in allen Gruppen ganz verschieden, ja es verlaufen sogar die einzelnen Muskelfasern in ein und derselben Gruppe nach verschiedenen Richtungen und verbinden sich miteinander zu einem völligen Knäuel. Die Färbung ist auffallend blasser geworden (Fig. 2 = Schnitt No. 33).

In den Schnitten No. 34 und 35 wird diese Muskelgruppe auch von oben links durch einen Bindegewebszug, welcher von der linken Hälfte des Septum fibrosum atrioventriculare ausgeht und sich schließlich mit dem von der Basis der medialen Tricuspidalisklappe ausgehenden Bindegewebszug verbindet, von der eigentlichen Vorhofsmuskulatur ganz abgeschnitten. Diese isolierte Muskelfasergruppe liegt jetzt, von allen Seiten von Bindegewebe, resp. von dem Septum fibrosum atrioventriculare umgeben, zwischen der Muskulatur der Ventrikel- und Vorhofsscheidewand, und zwar in der rechten Hälfte des Septum fibrosum. Sie hat ungefähr die Gestalt des ausgebildeten Halbmondes, dessen Innenfläche nach links unten gerichtet und durch einen dünneren Teil des Septum fibrosum von der Ventrikelmuskulatur getrennt ist (Fig. 3 = Schnitt No. 35).

In den folgenden Serien (Schnitt No. 36—38) werden die Bindegewebsfasern, welche bisher die Vorhofsseite dieser Muskelgruppe begrenzten, sehr stark, und sie stellen jetzt, von der Mitte der Mitralisbasis ausgehend, das anfangs nach rechts und etwas nach oben, dann nach rechts unten in einem Bogen verlaufende, eigentliche Septum fibrosum atrioventriculare wieder her, mit anderen Worten, dieses Muskelbündel ist jetzt schon in die Ventrikelscheidewand übergegangen. Es ist aber von der eigentlichen Ventrikelmuskulatur durch einen ganz dünnen Bindegewebszug getrennt, welcher mit dem Septum fibrosum an beiden Enden zusammenhängt. Außerdem wird es von mehreren Bindegewebszügen oder Bindegewebsfasern durchzogen und in mehrere Fächer geteilt (Fig. 4 = Schnitt No. 38).

In den nächsten zwei Schnitten wird das Muskelbündel etwas größer und bildet einen schmalen Halbmond und nimmt die ganze rechte obere Ecke des Septum ventriculorum musculare ein, ist jedoch durch einen Bindegewebszug von der Ventrikelmuskulatur scharf geschieden. Besonders stark ist der letztere an den beiden spitzen Enden des Muskelbündels. (Der Durchmesser des schrägliegenden Halbmondes beträgt hier ca. 1,2 mm, der Radius ca. 0,7 mm, die Dicke des Septum ventriculorum an dieser Stelle gleichfalls ca. 1.2 mm.

Dann verlängert sich die rechte untere Spitze des Halbmondes in den Schnitten No. 41 und 42 etwas nach unten. Es erscheinen nun unter dem linksseitigen Endokardium des Septum ventriculorum, ziemlich weit nach unten von dem bisher erwähnten Muskelbündel (*h*) entfernt, einige schmale Muskelfasergruppen (*l*), die durch Bindegewebsstreifen sowohl von der eigentlichen Ventrikelmuskulatur wie auch voneinander getrennt sind (Fig. 5 = Schnitt No. 42).

Nach ihrer histologischen Beschaffenheit sind diese neu erschienenen subendokardialen Muskelgruppen dem bisher erwähnten Muskelbündel viel ähnlicher, als der in der Nähe liegenden Ventrikelmuskulatur. In den nächsten drei Schnittserien verlängert sich die linke Spitze des halbmondförmigen Bündels etwas nach links und die rechte untere Spitze nach unten, so daß der Halbmond noch etwas größer wird. Die unter dem linken Endokardium erschienenen Muskelbündel werden langsam größer, verschmelzen langsam miteinander und bilden eine ziemlich große und lange Muskelgruppe (*l*). Der oberste Teil der eigentlichen Ventrikelmuskulatur trennt diese beiden Muskelgruppen (*h* und *l*) durch einen nach oben und links gerichteten Fortsatz und reicht direkt bis zum linksseitigen Endokardium (Fig. 6 = Schnitt No. 44).

In den folgenden Schnittreihen (No. 46—49) nimmt die Verlängerung und Verbreiterung des Hauptbündels (*h*) nach links zu und das linke, subendokardial gelegene Muskelbündel (*l*) verlängert sich auch schnell nach oben, so daß sich diese beiden (*h* und *l*) allmählich zu einem zusammenhängenden Muskelbündel vereinigen. Die rechte untere Spitze (*r*) des Hauptbündels (*h*) rückt immer mehr nach unten vor, sie enthält aber viel Bindegewebszüge und wird in mehrere Gruppen geteilt. Der mittlere Teil (*h*) des Bündels verdickt sich inzwischen auch etwas. Jetzt besitzt die frontale Schnittfläche des ganzen Verbindungsbündels nicht mehr die halbmondförmige Gestalt, sondern eine umgekehrte V-form, deren Spitze sehr dick erscheint, während der linke Schenkel (*l*) sehr lang und der rechte Schenkel (*r*) viel dicker und kürzer als der linke ist. Sie umfaßt mit den beiden Schenkeln die Kuppe der Muskulatur des Septum ventriculorum (*km*); Bindegewebsfasern trennen noch immer dieses Verbindungsbündel von der Ventrikelmuskulatur (Fig. 7 = Schnitt No. 48).

Dann nimmt die Verlängerung des rechten Schenkels (*r*) sehr schnell zu und sein Zusammenhang mit dem linken Schenkel (*h* und *l*) wird allmählich durch das Einrücken eines Streifens von lockerem Bindegewebe (*x*), welches die sehr breite Basis des medialen Tricuspidalsegels bildet, schmäler und hört schließlich ganz auf. Der linke Schenkel (*l*) hängt noch kontinuierlich mit dem Hauptbündel zusammen, welch letzteres (*h*) aber auch sehr schnell von seiner rechten Seite her durch die Tricuspidalbasis verdrängt und reduziert wird (Schnitt No. 50 – 51). In den weiteren drei Schnitten geht der schon abgetrennte rechte Schenkel (*r*) subendokardial liegend immer weiter nach unten; er ist von der linken

Seite durch Bindegewebsfasern von der eigentlichen Ventrikelmuskulatur getrennt und von Bindegewebsfasern vielfach durchzogen. Das Hauptbündel (*h*) selbst verkleinert sich jetzt sehr schnell und stellt schließlich nur noch einen etwas verdickten Kopf des linken Schenkels dar (Fig. 8 = Schnitt No. 52).

In den folgenden Schnitten teilt sich der rechte Schenkel in zwei Gruppen, deren subendokardial gelegene, obere Abteilung (*ro*) fast an derselben Stelle verbleibt, während die untere kleinere Abteilung (*ru*) sich allmählich, von Bindegewebsfasern eingehüllt, noch weiter verkleinert, zwischen die Ventrikelmuskulatur eindringt und etwas nach unten geht, um dann ganz plötzlich senkrecht abwärts zu verlaufen. Auf diese Weise habe ich leider diese Abteilung (*ru*) aus dem Bereiche des Präparates verloren, weil bei diesem Herzen die untere Hälfte des Ventrikels vorher weggeschnitten war. Die obere Abteilung (*ro*) des rechten Schenkels rückt dagegen ganz langsam nach unten und etwas nach rechts vor, immer noch subendokardial liegend, und vergrößert sich dabei wieder ganz langsam (Fig. 9 = Schnitt No. 60). Beim Schnitt No. 68 hat die obere Abteilung (*ro*) schon eine ziemlich lange, sich nach unten ziehende Gestalt angenommen. Ihr Muskelbündel ist hier durch ganz feine Bindegewebsfasern und ziemlich weite Lymphspalten in mehrere Gruppen geteilt. Beim Schnitte No. 73 ist der rechte Schenkel schon sehr weit nach unten verschoben, seine einzelnen Muskelfasern verlaufen allmählich immer mehr längs der Schnittfläche, mit anderen Worten, der Herzachse immer mehr parallel, d. h. von oben nach unten. Er ist noch immer von der angrenzenden Ventrikelmuskulatur durch ganz feine Bindegewebsfasern und relativ weite Lymphspalten getrennt. In diesem Zustande verschwindet der rechte Schenkel aus dem Präparate. Er ist während seines bisherigen Verlaufes noch nie mit der Ventrikelmuskulatur in Verbindung getreten.

Der linke Schenkel ist vom Schnitte No. 52 ab noch immer ganz gut verfolgbar, sein oberer Teil ist noch ziemlich dick und liegt, durch Bindegewebe getrennt, unmittelbar auf der linken, oberen abgerundeten Kante der Muskulatur der Ventrikelscheidewand, und zwar zwischen ihr und der Pars membranacea septi. Die Muskelfasern dieses Teils verlaufen meistenteils nach vorn, sie werden deshalb quer getroffen. Von diesem oberen dickeren Teile aus verläuft eine dünne Schicht von Muskeln subendokardial fast senkrecht und etwas nach vorn (Fig. 8). In den folgenden Schnitten nimmt die Dicke des oberen Abschnittes des linken Schenkels

ziemlich schnell ab, und im Schnitt No. 54 ist dieser Teil schon fast verschwunden. Dann wird der subendokardial verlaufende dünnere Teil auch von oben allmählich reduziert. Seine untere Grenze kann man in diesem Präparate nicht bestimmen, weil die untere Hälfte des Ventrikels weggeschnitten war; jedenfalls kann man bis zur unteren Grenze des Präparates den linken Schenkel sehr gut erkennen. Seine Muskelfasern sind stets durch Bindegewebe von der eigentlichen Kammermuskulatur getrennt.

Vom Schnitte No. 57 ab erhebt sich allmählich das Niveau des Endokardiums in einem kleinen Umfange, und zwar in einer Stelle, die ungefähr 4 mm unterhalb der rechten Aortenklappe liegt. Diese Erhöhung wird in den folgenden Schnitten nach und nach stärker, und der größte Teil der Muskelfasern des vorderen Abschnittes des linken Schenkels sammelt sich in dieser Erhöhung, die nach vorn immer zunimmt und sich schließlich als ein kleiner Trabekel erkennen läßt (Fig. 9, *lt*). Wohin diese Muskeln, die in den Trabekel eintreten, ziehen, kann man aus diesem Präparate nicht herauslesen, weil der Trabekel bald aus dem Bereiche des Präparates herausfällt. Man kann ferner unterhalb der Abgangsstelle dieses Trabekels noch weiter einige ganz schmale Muskelgruppen des linken Schenkels nach vorn abwärts verlaufen sehen. Diese Muskelgruppen treten wiederum in einen noch kleineren Trabekel ein und verlassen die bisherige subendokardiale Lage; wohin diese weiter ziehen ist ebenfalls nicht nachweisbar. Weiter nach vorn konnte ich nicht mehr den linken Schenkel verfolgen.

Merkwürdigerweise habe ich bei diesem Herzen außer den bisher erwähnten Verlaufsbahnen des rechten und des linken Schenkels an verschiedenen Stellen der Ventrikelwand histologisch mit den Muskelfasern des eben erwähnten Systems ganz gleich oder fast ganz gleich aussehende Muskelfasern gesehen. Diese Muskelfasern lagen immer subendokardial. — Die Benennung „Muskelfaser“ habe ich nur der Einfachheit halber gebraucht, in der Tat ist das System bei diesem Hunde nicht aus den typischen Herzmuskelfasern, sondern aus eigentümlichen, großen, blassen Zellen zusammengesetzt, welche hintereinander gereiht nur spärliche Längs- und schwache Querstreifen zeigen. Genaueres darüber werde ich in dem histologischen Abschnitt dieser Arbeit bringen. Die Zellen liegen entweder sehr zahlreich über- und nebeneinander und sehen wie eine geschichtete Plattenepithelgruppe aus, oder sie liegen in einer nur eine bis zwei Zellen dicken Schicht.

Wenn man obige Befunde noch einmal kurz zusammenfaßt, so sieht man, daß das Verbindungsbündel in dem untersten Abschnitte der Vorhofsscheidewand seinen Ursprung nimmt, nach vorn das Septum fibrosum atrioventriculare durchbricht, noch etwas weiter nach vorn in einem geschlossenen Bündel verläuft und sich dann in einen rechten und einen linken Schenkel teilt, von denen der schmale, rechte Schenkel sich wieder etwas weiter unten in zwei Äste teilt, die von Bindegewebsfasern umhüllt nach vorn abwärts verlaufen, während der linke Schenkel von Anfang an sehr breit ist, nach unten noch breiter und in einzelne Gruppen geteilt wird, welche zum Teil in Trabekel eintreten. Von Wichtigkeit ist, daß die Muskelfasern beider Schenkel bis zur unteren Grenze der Präparate, d. i. ungefähr bis zur Mitte der Ventrikel verlaufen, ohne mit der Ventrikelmuskulatur in irgend welche Verbindung zu treten.

---

(2) Ich habe außer dem oben genau beschriebenen Herzen (No. 120) eines drei Tage alten Hundes noch vier weitere Herzen von ganz jungen Hunden in Serien geschnitten und zwar sämtlich parallel der Längsachse des Herzens,

bei No. 119 (3 Tage alt) von links nach rechts,
bei No. 121 (9 Tage alt) von rechts vorn nach links hinten,
bei No. 129 ($1^1/_2$ Tage alt) von vorn nach hinten und
bei No. 133 ($1^1/_2$ Stunde alt) von rechts nach links.

Diese Herzen sind alle ganz analog wie beim Herzen No. 120 behandelt und dann nach den hier angegebenen verschiedenen Richtungen in Serien geschnitten worden. Ich habe bei diesen Untersuchungen keine Zweifel über das Vorhandensein des Verbindungsbündels mehr gehegt, sondern ich wollte nur den genauen Verlauf desselben feststellen, um sichere Schlüsse auf pathologische Abweichungen, insbesondere beim Menschen ziehen zu können. Aber das Resultat entsprach nicht meinen Erwartungen, denn diese verschiedenen Schnittrichtungen erwiesen sich als ungeeignet, um den genauen Verlauf des Verbindungsbündels zu studieren.

Bei allen diesen Herzen konnte man zwar immer den Vorhofsteil des Verbindungsbündels, das eigentliche Verbindungsstück zwischen der muskulösen Vorhofs- und Kammerscheidewand, dann schließlich auch die Teilung in beide Schenkel ohne Ausnahme in einer kontinuierlichen Reihe verfolgen; man konnte sich jedoch aus diesen Befunden noch nicht ganz klar machen, wo und wie das Verbindungsbündel anfängt und endigt. Was ich aus diesen vielen Serien sicher entnehmen konnte, war die Tatsache, daß die

Muskelfasern des Verbindungsbündels gar nicht so früh, wie die sämtlichen bisherigen Autoren angegeben hatten, in die Ventrikelmuskulatur übergehen, sondern daß sie sich wenigstens bis zur mittleren Höhe der Ventrikelscheidewand in je einem mehr oder weniger geschlossenen Schenkel auf beiden Seiten der Scheidewand weit herab verfolgen lassen. In allen Fällen war der linke Schenkel ziemlich breit und zeigte nach abwärts eine zunehmende Verbreiterung unter gleichzeitiger Verdünnung und Spaltung in mehrere Gruppen, während der rechte Schenkel von Anfang an in einem kleinen, fast runden Bündel angeordnet war und im weiteren Verlaufe ganz allmählich noch kleiner wurde. In einem Falle war der rechte Schenkel in seinem ganz oberen Verlaufe, wie beim vorangegangenen Fall, in zwei Äste geteilt, die sich aber schon nach kurzem Verlaufe wieder vereinigt hatten.

Ferner konnte man außer diesen beiden Schenkeln hie und da stets subendokardial liegende vereinzelte Zellgruppen oder Zellstränge bemerken, die, wie ich später ausführlicher schildern werde, in ihrer histologischen Beschaffenheit ganz ähnlich wie die Zellen der beiden Schenkel aussahen. Ich wollte nun diese zerstreut liegenden Zellgruppen mit einem Schenkel des Verbindungsbündels in Zusammenhang bringen, aber dieser Versuch mißglückte mir insofern, als ich keine direkte Verbindung zwischen denselben konstatieren konnte. Dadurch wurde der ohnehin schon sehr unklare Verlauf des Verbindungsbündels noch unverständlicher, vor allem konnte ich mir vorläufig gar nicht erklären, was eigentlich diese zerstreut liegenden Zellgruppen bedeuteten, die sich so scharf durch ihr eigentümliches histologisches Bild von der gewöhnlichen Herzmuskulatur abhoben.

Ich habe ferner bei allen diesen Präparaten außer dem Septum cordis noch alle anderen Atrioventrikulargrenzen, d. i. Sulcus atrioventricularis, ganz genau durchmustert und nach den Verbindungsfasern gesucht, welche, wie Stanley Kent in seiner Arbeit angibt, sehr zahlreich bei jungen Tieren, aber auch bei erwachsenen zwischen der Parietalwand des linken Vorhofs und der der linken Kammer, sowie zwischen der Parietalwand des rechten Vorhofs und der der rechten Kammer bestehen sollen. Nach seiner Beschreibung soll diese Art von Verbindungsfasern fast senkrecht von Vorhofs- zur Kammerwand verlaufen, also bei meinen oben angegebenen Schnittrichtungen müssen diese Verbindungsfasern längs getroffen und bei der Durchmusterung am leichtesten wahrgenommen werden. Trotz dieser günstigen Voraussetzung und sehr genauem Nachsuchen konnte ich bei keinem der fünf Herzen diese angeblichen Verbindungsfasern

konstatieren, sondern bei allen Herzen war in dieser Gegend die Muskulatur der Vorhofswand von derjenigen der Kammerwand durch die mehr oder weniger dicke Bindegewebsschicht des Sulcus circularis s. atrioventricularis getrennt.

(3.) No. 166. Das Herz eines großen Hundes.

(Tafel I, No. 166, Fig. 1—8.)

Dieses Präparat ist ungefähr parallel der Verbindungslinie zwischen den tiefsten Ansatzstellen der hinteren und der rechten Aortentasche, also, anders gesagt, an dem mit der Herzachse aufrecht stehend gedachten Herzen horizontal von oben nach unten in Serien geschnitten und regelmäßig stufenweise aufgeklebt worden. Bei der Beschreibung ist das Septum ventriculorum in sagittaler Richtung hingestellt. Ich habe außerdem immer den Ausdruck der Richtungen, wie z. B. links, rechts, vorn, hinten, oben, unten usw., nicht etwa in dem Sinne gebraucht, wie man sie wirklich unter dem Mikroskope sieht, sondern im Sinne folgender Beispiele: nach links = nach dem linken Ventrikel zu, nach oben = nach der Herzbasis zu, nach unten = nach der Herzspitze zu, nach vorn = nach der vorderen Herzwand zu usw. Man muß diese Benennungen im Gedächtnis behalten, um die nachfolgende Beschreibung richtig zu verstehen. Dieselbe Art der Benennung trifft auch für die überwiegende Mehrzahl aller sonstigen Beschreibungen zu.

In Schnitt No. 19 der Serie bekommt man in der Mitte des Ursprungsteils der Aorta, und zwar von allen Seiten von einer harten, faserknorpelartigen, dicken Bindegewebsschicht der Aorta (*s*) umgeben, einen Teil des Verbindungsbündels (*x*) zu sehen. Diese Stelle liegt, von dem linken Ventrikel gesehen, fast gerade in der Mitte der hinteren Aortenklappe, und zwar ca. 0,7 mm oberhalb des tiefsten Ansatzpunktes der Klappe (Fig. 1 = Schnitt No. 19). Dieses Bündel wird in den folgenden Schnitten schnell größer, besonders verlängert es sich keilförmig, das dicke Aortengewebe in zwei Hälften auseinander drängend, nach vorn und erreicht schon im Schnitt Nr. 25 die Mitte zwischen den tiefsten Ansatzpunkten der hinteren und der rechten Aortenklappe. Die linke und die rechte Seite des Bündels sind von je einer Hälfte des Aortengewebes begrenzt, dessen rechte Hälfte zugleich einen Teil des Septum fibrosum atrioventriculare darstellt. Dicht am hinteren Ende des Verbindungsbündels taucht schon im Schnitt Nr. 20 eine ganz kleine Muskelgruppe der Kammerscheidewand (*km*) auf, die gleichfalls in den folgenden Schnitten sich sehr schnell vergrößert und nach vorn verlängert und sich

keilförmig allmählich von hinten in das Verbindungsbündel einschiebt, so daß dadurch das hintere Ende des Verbindungsbündels jetzt gabelförmig erscheint (Fig. 2 = Schnitt No. 23). Ein Ast der Gabel (*xx*) liegt in dünner langer Gestalt direkt hinter der tiefsten Ansatzstelle der hinteren Aortenklappe, während der andere Gabelast (*x*) aus demjenigen Teile des Verbindungsbündels besteht, der zwischen der Ventrikelmuskulatur (*km*) und dem Septum fibrosum atrioventriculare (*s*) liegt.

Im Vorhofe war bisher noch keine Spur des Verbindungsbündels zu sehen, vielmehr war die ganze linke Seite des Septum fibrosum atrioventriculare von Fettgewebe (*f*) begrenzt, das in einer langen und ziemlich breiten Schicht den mittleren Teil der Vorhofsscheidewand einnimmt. Im Schnitt No. 25 verlängert sich das Verbindungsbündel auch nach hinten, durchbricht das Septum fibrosum und erstreckt sich mit seinem hinteren Ausläufer (*vx*) in das Fettgewebe hinein. In den folgenden Schnitten tritt die Verlängerung des Vorhofsteiles des Verbindungsbündels nach hinten noch deutlicher hervor (Fig. 3 = Schnitt No. 28). Es ist mit ziemlich reichlichen interstitiellen Bindegewebsfasern versehen und besitzt auch sehr zahlreiche Kerne, die aber teils zu den Bindegewebsfasern gehören. Die einzelnen Muskelfasern verlaufen hier ganz unregelmäßig nach verschiedenen Richtungen, verbinden sich sehr lebhaft miteinander und bilden ein dichtes kompliziertes Netzwerk, das von der Netzbildung der gewöhnlichen Herzmuskelfasern absolut abweicht. Wegen dieser verschiedenen Eigentümlichkeiten kann man dieses Bündel von der übrigen gewöhnlichen Vorhofsmuskulatur ganz leicht unterscheiden. Dieses äußerst dichte Netz löst sich an seinem hinteren Ende allmählich wieder in ein lockeres Bündel auf, in welchem die einzelnen Muskelfasern wieder mehr parallel nach hinten verlaufen. Der Bindegewebsreichtum ist in diesem hinteren parallel verlaufenden Teile besonders ausgeprägt. Das erwähnte Netzwerk, d. i. die vordere Hälfte des Vorhofsteils des Verbindungsbündels, liegt zwischen der Kammer- und der Vorhofsmuskulatur, und zwar von der ersteren durch das hier relativ dünne Septum fibrosum atrioventriculare, von der letzteren durch eine dünne Bindegewebsschicht getrennt. Es besitzt ungefähr eine Spindelform, deren Größe bei diesem ziemlich großen Hunde ca. 3. $\times$ 0,7 mm beträgt; seine Muskelfasern gehen nach vorn und nach hinten ganz allmählich, ohne irgend eine scharfe Grenze, wie schon oben erwähnt, in die mehr parallel angeordneten Muskelfasern des eigentlichen Verbindungsbündels, d. h. in den Anfangsteil des Ventrikelabschnittes und in

den hinteren Vorhofsteil über. Dagegen scheinen die Muskelfasern des Netzwerkes fast gar nicht oder höchstens ganz selten mit den dicht angrenzenden eigentlichen Vorhofsmuskelfasern in Verbindung zu treten.

Wohl aber gehen am hinteren Teile des Vorhofsbündels die Muskelfasern, eine nach der andern, allmählich in die gewöhnliche Vorhofsmuskulatur (*v*) über; aber diese Übergänge geschehen gewöhnlich so allmählich, daß man nicht mit Sicherheit ihre Grenze bestimmen kann. Ich konnte bei diesem Falle den Vorhofsteil bis zum Schnitt No. 46 verfolgen, d. i. bis ca. 2,3 mm unterhalb der tiefsten Ansatzstelle der hinteren Aortentasche (Fig. 3—7, *vx*).

Nun kehre ich wieder zum Ventrikelteile des Verbindungsbündels zurück. Vom Schnitt No. 25 ab verlängert sich sein vorderes Ende ganz langsam nach vorn, dabei vergrößert sich der weiter oben erwähnte Ventrikelmuskel (*km*) auch allmählich und schiebt sich ebenfalls immer weiter nach vorn, so daß dadurch die beiden früher erwähnten Gabelschenkel des Verbindungsbündels immer dünner werden. Der rechte Gabelschenkel (*x*), der mit dem Vorhofsteile (*vx*) des Verbindungsbündels in direkter Verbindung steht, wird schließlich im Schnitt Nr. 33 durch die Ventrikelmuskulatur (*km*) durchbrochen und von dem Vorhofsteile des Verbindungsbündels getrennt. Der linke Gabelast (*xx*) wird auch ganz langsam von hinten her reduziert (Fig. 3 u. 4 = Schnitt No. 28 u. 31). Bisher hat der vordere Teil des Verbindungsbündels sich dem unteren Rande der Pars membranacea septi entlang fast horizontal nach vorn erstreckt, in Schnitt No. 33—34 erreicht er die tiefste Randpartie der letzteren und ist im Schnitt No. 34 von vorn und hinten durch die konisch zugespitzte Kammermuskulatur (*km*) von rechts und links von dem Endokardium des linken und rechten Ventrikels begrenzt (Fig. 5 = Schnitt No. 35).

In den folgenden Schnitten nähern sich die zwei konischen Ventrikelmuskelgruppen einander und verbinden sich schließlich zu einer kontinuierlichen Muskelmasse; dadurch wird der Ventrikelteil des Verbindungsbündels in zwei Gruppen, und zwar in einen rechten (*r*) und linken Schenkel (*l*) geteilt. Jetzt zeigt es sich, daß ein Teil des obenerwähnten linken Gabelastes nichts anderes als der oberste Abschnitt des linken Schenkels ist (Fig. 6 = Schnitt No. 38).

Der linke Schenkel (*l*) wird in den folgenden Schnitten, also nach unten, allmählich dünner, aber in der horizontalen Richtung breiter, indem er sich weiter nach vorn subendokardial verbreitert. Seine Breite beträgt nach seiner Teilung vom rechten Schenkel, also

unmittelbar unterhalb der Verbindungslinie des tiefsten Ansatzpunktes der hinteren und der rechten Aortentasche, ca. 6 mm. Anfangs besitzt der linke Schenkel sehr starke, interstitielle Bindegewebszüge und ist von der angrenzenden Ventrikelmuskulatur durch sehr starkes Bindegewebe getrennt, welch letzteres die Fortsetzung der Aortenbasis ist. Diese interstitiellen und trennenden Bindegewebszüge werden abwärts allmählich etwas spärlicher (Fig. 7 = Schnitt No. 43). Der linke Schenkel selbst wird auch abwärts viel dünner, dabei aber immer breiter. Seine horizontale, subendokardiale Breite beträgt im Schnitt Nr. 60, d. i. ungefähr 4 mm unterhalb der tiefsten Ansatzstelle der rechten Aortentasche, schon ca. 10 mm und erstreckt sich hier in einer Breite, die hinten das vordere Drittel der hinteren Aortentasche und vorn fast die hinteren zwei Drittel der rechten Aortentasche umfaßt. Der linke Schenkel ist während des bisherigen Verlaufes immer durch relativ dickes Bindegewebe von der Ventrikelmuskulatur getrennt. Die einzelnen Muskelfasern verlaufen nicht so dicht und nicht so parallel wie bei der angrenzenden Ventrikelmuskulatur, sondern in ziemlich lockeren Bündeln und nach den verschiedensten Richtungen. Die Muskelfaserbündel, aber auch die einzelnen Muskelfasern sind jede für sich mit einer relativ dicken Bindegewebsscheide versehen. Dieses Stufenschnittpräparat hört mit Schnitt No. 60 auf, aber der linke Schenkel hat noch nicht sein Ende gefunden, sondern stellt noch ein gut abgeschlossenes, breites, aber dünnes Bündel dar, und seine Muskelfasern sind noch nicht mit der Ventrikelmuskulatur in Verbindung getreten (Fig. 8 = Schnitt No. 58).

Der rechte Schenkel ist unmittelbar nach seiner Trennung von dem linken fast gleich groß wie der linke, aber der erstere wird in den folgenden Schnitten ziemlich schnell kleiner, und seine Lage verschiebt sich allmählich nach vorn abwärts. Die einzelnen Muskelfasern verlaufen dicht nebeneinander parallel. Dieses Muskelbündel ist durch eine Bindegewebsscheide umhüllt und scharf von der angrenzenden Ventrikelmuskulatur getrennt. Das interstitielle Bindegewebe ist auch bei dem rechten Schenkel sehr reichlich. Bei diesem Präparate verlief der rechte Schenkel von Anfang an immer subendokardial und ließ sich bis zum letzten Schnitte sehr gut verfolgen.

Das Verbindungsbündel, wenigstens soweit es bei diesem Stufenpräparate verfolgbar war, war überall durch seine histologischen Eigentümlichkeiten von der gewöhnlichen Herzmuskulatur ganz leicht zu unterscheiden. Diese histologische Beschaffenheit war aber

nicht überall gleich, vielmehr zeigte sie in den verschiedenen Abschnitten einen ziemlich bedeutenden Unterschied. Auf diesen Punkt werde ich weiter unten noch einmal zurückkommen.

(4.) No. 167. Das Herz eines großen Hundes.

Die beim letzt geschilderten Präparate (No. 166) angeführte Schnittweise bewährte sich am besten für das Studium über den Verlauf des Verbindungsbündels. Ich habe also noch ein großes Hundeherz zur Kontrolle des im vorangegangenen Abschnitte beschriebenen Befundes in möglichst gleicher Weise in Serien zerlegt. Der Befund in diesem Präparate war im großen und ganzen mit dem des Präparates No. 166 überraschend gleich, es zeigten sich nur an verschiedenen Punkten ganz unbedeutende Abweichungen. Trotzdem scheint es mir geboten, hier lieber wieder diesen Befund genau zu beschreiben, weil bisher über den Verlauf des Verbindungsbündels beim Hunde noch keine erschöpfende Darstellung vorliegt und die jetzt so häufigen physiologischen Experimente über das Verbindungsbündel grade am Hundeherzen ausgeführt werden und dabei infolge der bisherigen unsicheren anatomischen Kenntnisse unbewußt Fehler entstehen könnten.

Bei der Durchmusterung des Präparates kann man sehen, daß erst im Schnitt No. 15 eine ganz kleine besondere Muskelmasse, sich dicht an die hintere Seite des Ursprungsteils der Aorta anschmiegend, auftritt. Sie liegt, auf dem linken Ventrikel projiziert, fast in der Mitte der hinteren Hälfte der hinteren Aortenklappe, und zwar ca. 1 mm oberhalb der tiefsten Ansatzstelle derselben; dabei ist die Muskelmasse rechts und hinten durch dickes Fettgewebe von der Vorhofsmuskulatur getrennt. In den zwei nächsten Schnitten vergrößert sich diese eigentümliche Muskelmasse und schiebt sich in das derbe Bindegewebe der Aorta ein, und im Schnitt No. 18 durchbricht sie die ganze Schicht der Aorta und verlängert sich sehr schnell an der linken Seite des Ursprungsteils der Aorta entlang nach vorn, und zwar zwischen der letzteren und dem untersten Ansatzteil der hinteren Aortenklappe. Hier tritt nun allmählich die Muskulatur der Ventrikelscheidewand an der hinteren Seite der obenerwähnten Muskelgruppe auf, und zwar zwischen der letzteren und der hinteren Hälfte des tiefsten Ansatzteils der hinteren Aortenklappe.

In den folgenden Schnitten verlängert sich die Muskelmasse, d. i. das Verbindungsbündel, immer weiter, sowohl nach vorn als auch nach hinten, und verbindet sich schließlich im Schnitt No. 23

hinten mit der gewöhnlichen Vorhofsmuskulatur, vorn erstreckt sie sich mit ihrem stumpfen Ende zwischen das dicke Bindegewebe des Ursprungsteils der Aorta und erreicht in demselben Schnitt fast die Mitte zwischen der hinteren und der rechten Aortentasche. Die obenerwähnte Ventrikelmuskulatur tritt in den folgenden Schnitten immer umfangreicher hervor und nimmt eine schöne ovale Form an. Sie begrenzt von links her den hinteren Teil des Verbindungsbündels, aber zwischen den beiden Muskelarten bestehen keine Verbindungen, sondern sie sind durch Bindegewebe scharf getrennt. Die Stärke des Verbindungsbündels an der Durchbruchstelle durch den Ursprungsteil der Aorta, der zugleich einen Teil des Septum fibrosum atrioventriculare darstellt, beträgt ca. 1 mm (bis Schnitt No. 23).

In den folgenden Schnitten vergrößert sich die ovale Ventrikelmuskelgruppe noch weiter, und schließlich erreicht sie an ihrer rechten Seite das derbe Bindegewebe des Ursprungsteils der Aorta, d. h. des Septum fibrosum atrioventriculare, und zwar unterhalb der Mitte der hinteren Aortentasche; dadurch wird das Verbindungsbündel allmählich in zwei Abschnitte zerlegt, nämlich in den Vorhofsteil und den Ventrikelteil.

Ich will zunächst die Beschreibung des Vorhofsteils des Verbindungsbündels beendigen. Er wird vom Schnitt Nr. 23 ab ganz allmählich nach hinten länger. Dabei wird seine Verbindung mit der Vorhofsmuskulatur umfangreicher, besonders an seinem rechten hinteren Teile, während seine linke Seite fast ausschließlich vom Fettgewebe begrenzt ist. Nur am hinteren Teile derselben verbinden sich einige Muskelfasern, durch das Fettgewebe hindurchlaufend, mit der eigentlichen Vorhofsmuskulatur, und zwar mit der linken Hälfte der Vorkofsscheidewand. Der Vorhofsteil erreicht seine größte (horizontale) Breite in Schnitt No. 26—27, wo dieselbe ca. 0,9 mm beträgt. Dann wird er ganz langsam wieder schmäler, aber seine Verlängerung nach hinten nimmt noch weiter zu, bis er schließlich in Schnitt No. 30—31 seine größte Länge (ca. 5 mm) erreicht hat. Dann wird der Vorhofsteil abwärts ziemlich schnell schmäler, besonders die Muskelfasern in seinem hinteren Teile nehmen ab, und es entstehen dazwischen größere Lücken, die mit Bindegewebsfasern oder Fettgewebe ausgefüllt sind. Sein vorderer Teil bildet dagegen noch immer ein dichtes Bündel, das seine spindelförmige Gestalt behält, sich aber sehr schnell verkleinert, bis es schließlich im Schnitt No. 50 vollständig verschwindet. Der Vorhofsteil des Verbindungsbündels ist in diesem Falle im ganzen spindelförmig, er läßt sich schon

bei Lupenvergrößerung von der angrenzenden Vorhofsmuskulatur unterscheiden, indem er sich als ein ganz dichtes, lückenloses Bündel zeigt, während die hauptsächlich quer geschnittene Vorhofsmuskulatur in die bekannten Felder geteilt ist und dementsprechend zusammenhängende netzartige, schmale Lücken erkennen läßt. Die Färbung ist auch etwas verschieden, das Verbindungsbündel ist nämlich rötlichbraun gefärbt, während die Vorhofsmuskulatur mehr gelblichbraun gefärbt ist. Dieser Färbungsunterschied kommt daher, daß das Verbindungsbündel deutlich mehr Bindegewebsfasern besitzt, die sich bei der Van-Giesonfärbung bekanntlich leuchtend rot färben. Bei der stärkeren Vergrößerung tritt dieser Unterschied zwischen dem Verbindungsbündel und der Vorhofsmuskulatur noch deutlicher hervor, weil die histologische Beschaffenheit und die Anordnung der Muskelfasern beim Verbindungsbündel sehr eigentümlich sind. Die höchst komplizierte geflechtartige Anordnung der Muskelfasern in der vorderen Hälfte des Vorhofsteils, die bei dem vorangegangenen Präparate (No. 166) ganz kurz erwähnt wurde, war bei diesem Herzen besonders deutlich ausgeprägt.

Der obere Abschnitt des Ventrikelteils des Verbindungsbündels ist, wie schon weiter oben erwähnt, an der hintersten Partie der hinteren Aortentasche, und zwar ungefähr in der Höhe des tiefsten Ansatzteils desselben durch das Septum fibrosum atrioventriculare, d. i. das derbe Bindegewebe der Aortenbasis, getreten und ist dicht an der linken Seite des Septum fibrosum entlang fast horizontal nach vorn verlaufen und sein vorderstes Ende erreicht gerade die Stelle, wo die hintere und die rechte Aortenklappe zusammentreffen. Während dieses Verlaufes wird sein Bündel nach vorn allmählich (in horizontaler Richtung) breiter und bedeckt in der vorderen Hälfte des Verlaufes die Kuppe der Muskulatur der Ventrikelscheidewand von oben, während sein hinterer Teil durch einen Kanal verläuft, der zwischen dem Septum fibrosum atrioventriculare bezw. dem Ursprungsteile der Aorta und der Kuppe der Ventrikelmuskulatur entsteht. Die breiteste Stelle in diesem Abschnitte des Ventrikelbündels, d. h. sein vorderes Ende, beträgt bei diesem großen Hundeherzen ca. 1,8 mm. In dieser vorderen, breiteren Hälfte besitzt das Bündel an seiner unteren Fläche eine seichte Rinne; darin steckt die Kuppe der Ventrikelmuskulatur und auf diese Weise wird, wie eben erwähnt, die letztere von dem Verbindungsbündel bedeckt (Schnitt No. 18—30).

Das Verbindungsbündel verläuft nun ganz plötzlich abwärts und zugleich ganz wenig vorwärts, nachdem es den vordersten Teil

der hinteren Aortentachse erreicht hat, und in Schnitt No. 32—34 teilt es sich allmählich in zwei Teile, in den linken und den rechten Schenkel. Jeder Schenkel liegt jetzt direkt unter dem linksseitigen und dem rechtsseitigen Endokardium der Ventrikelscheidewand. Beide Bündel sind durch die Ventrikelmuskulatur getrennt, mit anderen Worten, der Ventrikelteil des Verbindungsbündels reitet mit seinen zwei Schenkeln auf der Kuppe der Scheidewandmuskulatur. Die Länge des Ventrikelteils des Verbindungsbündels, vom Anfange bis zur Teilungsstelle, beträgt bei diesem Falle ca. 9 mm.

Der linke Schenkel, der anfangs weniger Muskelfasern besitzt, als der rechte Schenkel, verläuft subendokardial fast senkrecht abwärts und etwas nach vorn. Seine Fasern sind meist mit einer schon bei schwacher Vergrößerung sichtbaren Bindegewebsscheide versehen. Die einzelnen Muskelfasern verlaufen im allgemeinen parallel zur Verlaufsrichtung des Schenkels, sie werden deshalb meist schräg quer geschnitten. Die Breite des Schenkels beträgt hier ungefähr 4 mm, seine Dicke ist aber ganz minimal; diese Breite nimmt aber nach unten wieder ganz wenig ab, (z. B. im Schnitt No. 57 beträgt sie ca. 3 mm) um dann weiter unten wieder zuzunehmen. Die Fasermenge vermehrt sich bei dem linken Schenkel abwärts ganz wenig, aber beständig. Der linke Schenkel ist bisher immer durch eine Bindegewebsscheide von der eigentlichen Ventrikelmuskulatur getrennt, und seine Fasern haben sich nirgends mit den letzteren verbunden. Dieses Präparat ist ungefähr 3,5 mm unterhalb der Aortenklappen erschöpft.

Der rechte Schenkel ist anfangs bei diesem Falle relativ groß und besitzt eine schöne, ovale Schnittform. Er verläuft subendokardial nach unten und zugleich nach vorn. Seine Form wird dabei allmählich länger und passiert dicht neben dem kleinen medialen Papillarmuskel, verläuft dann fast horizontal nach vorn und tritt schon im Schnitt No. 50 aus dem Gebiete des Präparates aus. Er war auch in seinem bisherigen Verlaufe immer von einer dünnen Bindegewebsscheide ganz umhüllt, so daß seine Muskelfasern mit den angrenzenden Ventrikelmuskulatur in keine Verbindung treten konnten.

Aus den oben genau beschriebenen zwei Präparaten (Herz No. 166 und 167) haben wir gelernt, daß der obere Abschnitt des Verbindungsbündels ganz regelmäßig nach einer bestimmten Richtung verläuft und dabei zu seinen Nachbargeweben immer in einem bestimmten Verhältnisse steht, ferner daß dieses Bündel sich in allen Fällen in

einen linken und einen rechten Schenkel teilt. Dagegen ist es noch völlig unklar, wie weit und in welchem Zustande diese beiden Schenkel verlaufen bis sie ihr Ende finden. Um diese letzteren Fragen zu lösen, habe ich noch weitere Hundeherzen bearbeitet und den linken und den rechten Schenkel einzeln studiert.

(5.) No. 157. Das Herz eines mittelgroßen, wahrscheinlich vollerwachsenen Hundes.

Dieser Fall ist ausschließlich zum Studium des linken Schenkels des Verbindungsbündels bestimmt; deshalb ist nur der ganze linke Ventrikel von der Basis bis fast zur Spitze in horizontale Serien geschnitten und stufenweise aufgeklebt worden. Dabei war der periphere Teil der Wandung vorher weggeschnitten, desgleichen die rechte Hälfte der Scheidewand, um das Präparat möglichst klein zu gestalten (Vgl. Katzen- und Schafherzen).

In diesem Präparate kann man schon beim ersten Schnitt den linken Schenkel des Verbindungsbündels ganz leicht an seiner histologischen Beschaffenheit erkennen. Er liegt hier subendokardial unterhalb der Verbindungslinie der tiefsten Ansatzstelle der hinteren und der rechten Aortentasche. Seine horizontale Breite beträgt ca. 3 mm, seine Dicke ist aber ganz gering, meistens nur einige Fasern dick. Der Schenkel ist durch Bindegewebe von der angrenzenden Ventrikelmuskulatur getrennt, außerdem besitzt er sehr reichliches Bindegewebe zwischen seinen einzelnen Muskelfasern, welche hier meist quer, selten schräg geschnitten sind. Wenn man nun weiter nach unten dieses Bündel verfolgt, so ergibt es sich, daß es sich abwärts allmählich nach vorn und hinten verbreitert. Dabei wird es im oberen Verlaufe oft durch subendokardiales Bindegewebe in zwei oder drei Gruppen geteilt, um sich aber nach ganz kurzem Verlaufe wieder zu vereinigen. Erst ca. 5 mm unterhalb der Aortenklappen teilt es sich schließlich in zwei (*A* und *B*), noch etwas mehr nach unten in drei Gruppen (*C*). Diese drei Muskelgruppen gehen nach unten allmählich auseinander. Die vorderste Gruppe (*A*) geht schräg nach vorn und schließlich verläßt der größere Teil ihrer Fasern seine bisherige subendokardiale Lage in der Scheidewand, indem er in einen kleinen, mit Endokardium bekleideten schmalen Trabekel oder sogenannten falschen Sehnenfaden eintritt, während die übrigen Fasern der Gruppe subendokardial noch weiter abwärts verlaufen und sich in mehrere schwächere Muskelgruppen teilen, deren einige wiederum je in einen sehr

schmalen bindegewebigen Strang hineingehen und ihre muskulöse Grundlage verlassen. Die hinterste Muskelgruppe (*C*) verläuft nach unten und etwas nach hinten und tritt dann in zwei Gruppen geteilt, in die sehnenfadenartigen Stränge ein. Die mittlere Muskelgruppe (*B*) geht ebenfalls unten in einen falschen Sehnenfaden über. Dabei bleiben nur wenige Muskelfasern in der alten, subendokardialen Lage zurück und verlaufen weiter abwärts. Alle die sehnenfadenartigen Stränge, welche die Muskelfasern des linken Schenkels aufgenommen haben, verlaufen in kurzem oder langem Zuge durch den Ventrikelraum abwärts, teilen sich noch weiter in einige Zweige, verbinden sich mit anderen Zweigen und bilden ein grobes Netzwerk innerhalb des Ventrikelraums. Diese Stränge und ihre Zweige setzen sich meistenteils an dem vorderen und dem hinteren Papillarmuskel und die übrigen Zweige an den übrigen Wandteilen des unteren Drittels des Ventrikels an. Von allen diesen Ansatzstellen der Stränge verbreiten sich die Muskelfasern des Verbindungsbündels subendokardial, meist in schmalen fadenförmigen Gruppen, aber oft ziemlich breit, nach den verschiedenen Richtungen. Die Verlaufsrichtung der einzelnen Muskelfasern des linken Schenkels war anfangs meist nahezu senkrecht nach unten, aber allmählich wird ihre Verlaufsrichtung ganz verschieden, und manche verlaufen auch nicht selten horizontal.

Wenn man nun bei diesem Stufenschnittpräparate des linken Ventrikels die übrigen Wandteile untersucht, so kann man schon in der obersten Partie der hinteren Wand direkt unter dem Endokardium einige besondere Muskelfasern sehen, die durch Bindegewebsfasern von der angrenzenden Ventrikelmuskulatur getrennt sind. Diese Muskelfasern, welche mehr zerstreut zwischen den subendokardialen Bindegewebsmassen liegen, sind mit den Muskelfasern des linken Ventrikels histologisch identisch, aber sie scheinen mit den letzteren in keinen Zusammenhang zu stehen. Verfolgt man noch genauer diese Muskelgruppe, so tritt sie etwas unten in einen kurzen, kleinen, falschen Sehnenfaden ein, geht in einen anderen naheliegenden Wandteil über und verbreitet sich hier wieder subendokardial in einer sehr breiten, aber ganz dünnen Lage. Außer der eben erwähnten Muskelgruppe kommen jetzt in verschiedenen Wandpartien, subendokardial gelegen, entweder ganz schmale oder ziemlich breite Muskelgruppen hervor, die einzeln zu verfolgen wegen ihrer großen Zahl, sehr unregelmäßigen Form und des nicht genügend scharfen histologischen Unterschiedes von den angrenzenden Ventrikelfasern oft große Schwierigkeiten bereiten. Trotzdem kann

man bei genauerer Untersuchung diese subendokardialen Muskelgruppen durch ihren etwas eigenartigen Bau und das reichliche Bindegewebe, das sowohl zwischen ihren einzelnen Fasern, als auch zwischen ihnen und der Ventrikelmuskulatur liegt, von der letzteren unterscheiden; aber dies wird etwas schwieriger, wenn die die beiden Muskelarten trennenden Bindegewebsfasern sehr gering sind und zugleich relativ zahlreiche, direkte Verbindungen zwischen beiden Muskelgruppen stattfinden, was in der Tat ziemlich oft der Fall ist.

Verfolgt man nun ganz aufmerksam die einzelnen dieser subendokardialen Muskelgruppen, so kann man meist finden, daß sie nicht allein inselartig zerstreut vorhanden sind, sondern untereinander in irgend einer Weise zusammenhängen. Dieser Zusammenhang entsteht nämlich bald dadurch, daß sich von einer Muskelgruppe zur anderen einige Muskelfasern hinziehen, und zwar durch einen kleinen Bindegewebsstrang, der gewöhnlich sehr kurz ist und im Ventrikelhohlraum brückenartig zwei Wandpartien verbindet, bald dadurch, daß einige Muskelfasern subendokardial verlaufen und beide benachbarte Muskelgruppen verbinden, oder daß eine solche subendokardiale Muskelgruppe sich direkt mit einem der Muskelbündel verbindet, die, wie weiter oben erwähnt, als die Endäste des linken Schenkels in mehrere falsche Sehnenfäden eintraten und sich an den verschiedenen Wandteilen, besonders aber an beiden Papillarmuskelgruppen verbreiteten. Die erste Form der Verbindung konnte ich am häufigsten zwischen einem Papillarmuskel und der angrenzenden Wand, alsdann in der Nähe der Herzspitze, wo zahlreiche Trabekel besonders gut entwickelt waren und demgemäß die Unebenheiten der Wand sehr stark ausgeprägt waren, beobachten; man konnte aber nicht selten auch in anderen Wandpartien diese feinen Verbindungsstränge sehen. Somit ist der Schluß gerechtfertigt, daß die zahlreichen, scheinbar zerstreut liegenden, subendokardialen Muskelgruppen in der Tat untereinander und auch mit den Endästen des linken Schenkels des Verbindungsbündels zusammenhängen, mit anderen Worten, daß sie alle nichts anderes als die Endausbreitungen des Verbindungsbündels sind.

Der linke Schenkel ist also auf diese Weise beim Hundeherzen fast überall im Wandinnern des betreffenden Ventrikels verbreitet. Ich habe weiter oben bei den Präparaten No. 119, 120, 121, 129 und 133 beschrieben, daß bei allen diesen Präparaten, die sämtlich von ganz jungen Hunden stammen, auch an manchen subendokardialen Gegenden zahlreiche, eigentümliche, dicht nebeneinander und in

zwei, drei oder selten noch mehreren Schichten übereinander liegende, große bläschenförmige Zellen auftraten, welche den Zellen des linken oder des rechten Schenkels des Verbindungsbündels histologisch ganz ähnlich waren, aber mit den Schenkeln in keinem Zusammenhange zu stehen schienen. Was eigentlich diese eigentümlichen subendokardialen Zellengruppen bedeuteten, konnte ich damals nicht erklären. Jetzt aber, wo ich aus dem Befunde dieses Präparates (No. 157) weiß, daß die Endausbreitung des linken Schenkels sich fast überall unter dem Endokardium im Wandinnern verbreitet, kann ich mit Bestimmtheit folgern, daß auch jene eigentümlichen subendokardialen Zellengruppen in den kleinen Hundeherzen die Endausbreitung des Verbindungsbündels sein müssen. Allerdings zeigt die histologische Beschaffenheit der betreffenden Zellen einerseits in den weiter oben erwähnten Präparaten und andererseits in dem jetzt beschriebenen Präparate einen großen Unterschied, so daß sie nicht besonders ähnlich aussehen. Diesen Unterschied kann man aber aus dem verschiedenen Alter der Hunde leicht erklären.

Im Hundeherzen sind die Endausbreitungen des Verbindungsbündels nicht immer fadenförmig, sondern oft mehr oder weniger flächenhaft subendokardial verbreitet. Die fadenförmigen Verbreitungen kommen jedoch am meisten vor. Die Endausbreitungen sind durch mehr oder weniger reichliches subendokardiales Bindegewebe von dem eigentlichen Myokardium getrennt; ihre Muskelfasern verlaufen in lockeren Bündeln zwischen diesen lockeren Bindegewebsfasern, so daß an den quergeschnittenen Stellen die Muskelfasern einzeln in den Maschen des bindegewebigen Netzes zu liegen scheinen. Dieser Bindegewebsreichtum zwischen den Muskelfasern oder sogar die förmliche Scheidenbildung der Bindegewebsfasern um die einzelnen Muskelfasern scheint ziemlich charakteristisch für dieses Muskelsystem zu sein, das sonst relativ unbedeutende Unterscheidungsmerkmale von der Ventrikelmuskulatur besitzt, von welchen später noch einmal die Rede sein wird.

Die Endausbreitungen des Verbindungssystems verlaufen gewöhnlich in einer ganz dünnen Schicht subendokardial, meist nur eine bis zwei Fasern dick, selten noch mehr übereinander geschichtet; oft verlaufen sie sogar nur als eine einzige Muskelfaser, die von den anderen getrennt, durch das subendokardiale Bindegewebe ziehend, entweder bald mit einer Faser der Ventrikelmuskulatur in Verbindung tritt oder sich nach kurzem Verlaufe in zwei oder noch mehrere Fasern verzweigt. Die Muskelfasern der Endausbreitung gehen sehr oft an verschiedenen subendokardialen Stellen in die

eigentliche Ventrikelmuskulatur kontinuierlich über. Ich habe mich bemüht, bei allen bisher erwähnten Präparaten eine etwaige Endausbreitung dieses Systems zwischen dem Myokardium zu finden, aber ich konnte keine solche Endausbreitung mit Sicherheit finden. Trotzdem ist es nicht ausgeschlossen, daß diese intramyo kardiale Endausbreitung, wie z. B. bei Schaf und Kalb, auch beim Hunde existiert; denn man kann es für möglich halten, daß diese etwaige intramyokardiale Endausbreitung durch eine weitere fibrilläre Differenzierung ihrer Fasern mit den Fasern des Myokardiums eine so starke Ähnlichkeit gewonnen haben, daß man sie nicht mehr sicher unterscheiden kann.

(6.) No. 12. Das Herz eines erwachsenen großen Hundes.

Beschreibung des rechten Schenkels allein.

Durch die bisher erwähnten Präparate haben wir auch bereits über den Verlauf des rechten Schenkels eine gewisse Kenntnis erhalten, in welcher Weise er sich von dem linken trennt, ferner wie sein oberer Teil verläuft; aber sein weiterer Verlauf war noch in Dunkel gehüllt. Ich mußte deshalb an mehreren Hunde- und Menschenherzen zahlreiche Einzel- oder Stufenschnittpräparate anfertigen, bis ich mich schließlich über den ungefähren Verlauf des rechten Schenkels orientieren konnte. Das Präparat No. 12, das ich hier kurz beschreiben will, gehört auch dazu. Es ist folgendermaßen angefertigt: Die rechte Hälfte der Ventrikelscheidewand, und zwar das vermutete Verlaufsgebiet des rechten Schenkels, wurde senkrecht zur Scheidewandfläche und parallel der Herzachse von hinten nach vorn in Serien geschnitten.

Nach der Teilung des Verbindungsbündels in den linken und den rechten Schenkel verläuft der rechte anfangs mehr nach vorn und etwas nach unten in einem geschlossenen Bündel, von einer bindegewebigen Scheide umgeben, inmitten der Ventrikelmuskulatur, gelangt aber bald direkt unter das rechtsseitige Endokardium des Septum ventriculorum musculare. Er ist durch ziemlich starke Bindegewebszüge in mehrere Muskelfelder geteilt. Die Dicke des Schenkels beträgt hier ca. 0,4 mm. Nach weiterem mehr vorwärts gerichteten Verlaufe dringt ein Teil des Bündels wieder zwischen die Ventrikelmuskulatur ein (Schnitt No. 19) und geht ziemlich senkrecht nach unten und etwas nach vorn, während die Hauptmasse subendokardial bleibt und mehr nach vorn und etwas nach unten verläuft. Dieser abgezweigte Teil rückt zwischen der Ventrikelmuskulatur immer weiter nach unten, wird dabei allmählich kleiner und nähert

sich dem Endokardium, um dann wieder schließlich subendokardial das Hauptbündel zu erreichen, welches inzwischen immer subendokardial nach unten verlaufen ist. Das Bündel ist hier sehr dünn, und die einzelnen Muskelfasern streben mehr senkrecht abwärts, also ungefähr parallel der Verlaufsrichtung des Bündels (Schnitt No. 51).

Schon früher im Schnitt No. 30 ist an seinem unteren Ende ein eigentümliches Muskelbündel erschienen, das, subendokardial liegend, durch Fettgewebe und Bindegewebsfasern von der angrenzenden Ventrikelmuskulatur getrennt ist und reichliches interfaszikuläres Bindegewebe besitzt. Histologisch scheinen seine Muskelfasern ganz gleich mit den bisher erwähnten Muskelfasern des rechten Schenkels, dagegen ganz anders als die Ventrikelmuskulatur. Diese Muskelgruppe verlängert sich in den folgenden Serien allmählich nach oben und wird nach und nach aufwärts dünner und verbindet sich schließlich (im Schnitt No. 54) mit den von oben nach unten sich verlängernden Muskelbündeln des rechten Schenkels, mit anderen Worten, dieses in Schnitt No. 30 erschienene Muskelbündel war nichts anderes als die Fortsetzung des rechten Schenkels, der hier mit einem ganz leichten, nach vorn konvex gekrümmten Bogen nach unten verläuft. Seine Breite ist vom mittleren Verlaufe ab relativ groß (2—3 mm breit), aber er ist hier ganz dünn, meistenteils nur einige Fasern dick, oft auch von förmlichen Lücken durchbrochen.

In diesem ziemlich breiten Zustande erreicht der rechte Schenkel die Nähe der vorderen Umschlagsstelle des Septum ventriculorum musculare zur Parietalwand des rechten Ventrikels. Dieses Präparat ist in der Höhe von ca. 2,4 cm unterhalb der Ansatzlinie des vorderen Teils des medialen Tricuspidalzipfels erschöpft, ohne daß der rechte Schenkel bereits sein Ende gefunden hat.

Ich habe nun wieder ein zweites Serienpräparat verfertigt, welches das bisher beschriebene Präparat direkt nach unten fortsetzt. Dieses Präparat umfaßt hinten die Basis des vorderen Papillarmuskels, der in diesem Falle hauptsächlich an dem Septum ventriculorum saß und sich mit einem kleinen Schenkel teilweise auch an die Parietalwand ansetzte, während es vorn die Umschlagsstelle des Septum ventriculorum zur Parietalwand mit einem Teile der letzteren enthält. Die Umschlagsstelle war bei diesem Herzen in ihrer ganzen Länge (vom Conus art. bis in die Nähe der Herzspitze) nicht so stark, wie es beim Menschen der Fall ist, mit verschieden verlaufenden Trabekeln oder Muskelbalken versehen, sondern ziemlich glatt.

Dieses Präparat wurde horizontal, also senkrecht zur aufrecht stehend gedachten Herzachse, von oben nach unten geschnitten.

Bei der Durchmusterung des Stufenschnittpräparates kann man den rechten Schenkel in einem ziemlich breiten subendokardial liegenden Bündel wieder erkennen, dessen Muskelfasern einen ziemlich deutlichen Unterschied von der angrenzenden Ventrikelmuskulatur aufweisen. Der rechte Schenkel verläuft noch weiter abwärts und zieht gegen die Basis des vorderen Papillarmuskels; hat er diesen erreicht, so teilt er sich in zwei Zweige, wovon einer in den obenerwähnten, kleinen Schenkel des Papillarmuskels eintritt, wahrscheinlich um durch diese Brücke die Parietalwand zu erreichen. Der andere Zweig gibt wiederum an den Papillarmuskel subendokardial mehrere Zweige ab, und diese verbreiten sich nach verschiedenen Richtungen, sowohl im Papillarmuskel selbst, als auch in seiner Umgebung. Ich konnte aber natürlich nicht mehr alle diese Zweige verfolgen.

Wenn man nun den Verlauf dieses rechten Schenkels noch einmal ganz kurz zusammenfaßt, so ist er folgender: Nach seiner Abzweigung vom linken Schenkel zieht der rechte Schenkel anfangs ganz wenig nach vorn und abwärts, erreicht bald das rechte Endokardium und zieht dann subendokardial weiter, dicht an dem medialen Papillarmuskel vorbei. Nun geht der Verlauf mehr nach vorn und abwärts, dann allmählich nach unten in einem ganz leicht konvexen Bogen, erreicht schließlich die Basis des vorderen Papillarmuskels und teilt sich in mehrere Zweige. Er hat sich außerdem einmal in seinem oberen Verlaufe in zwei Arme geteilt, die sich nach kurzem Verlaufe wieder vereinigten. Der rechte Schenkel war von Anfang an bis zum vorderen Papillarmuskel immer mit einer Bindegewebsscheide versehen, die ihn von der Ventrikelmuskulatur trennte. Ich konnte während dieses langen Verlaufes keine sichere Verbindung zwischen den Muskelfasern des rechten Schenkels und der Ventrikelscheidewand finden.

(7.) No. 163. Das Herz eines erwachsenen, ziemlich großen Hundes.

Makroskopische Beschreibung vom Verbindungsbündel.

Im Anschlusse an die bisher beschriebenen mikroskopischen Befunde will ich hier das atrioventrikulare Verbindungsbündel bei einem ziemlich großen Hundeherzen makroskopisch beschreiben und zeigen, wie weit man auf diese Weise dieses System des Hunde-

herzens verfolgen kann. Leider mußte ich dabei auf Beobachtungen am frischen Hundeherzen verzichten, weil ich augenblicklich kein solches bekommen konnte.

Ich habe bei dieser Gelegenheit mehrere Hundeherzen, die sämtlich erst in Formol-Müller fixiert, dann in Alkohol aufbewahrt waren, genau untersucht und verglichen. Dabei stellte es sich heraus, daß der Grad der makroskopischen Sichtbarkeit dieses Verbindungssystems nicht bei allen Herzen gleich war, sondern einen ziemlich großen Unterschied aufwies; aber wenn man ganz genau und vorsichtig untersucht, so kann man sicher bei allen Herzen mehr oder weniger dieses System makroskopisch wahrnehmen. Dieses System zeigt bei den verschiedenen Herzen kleine Verschiedenheiten; aber im großen und ganzen herrscht hier eine unverkennbare Gesetzmäßigkeit vor. Auf diesen Punkt werde ich weiter unten noch einmal zurückkommen. Hier sei als ein Beispiel des makroskopischen Befundes folgender Fall (No. 163) erwähnt[1]).

Wenn man den stark kontrahierten linken Ventrikel öffnet (ich habe bei diesem Herzen den linken Ventrikel an seiner vorderen Wand, vom Aortenostium anfangend, zwischen den beiden Papillarmuskeln vorbei bis zur Herzspitze vorsichtig aufgeschnitten), so kann man sehen, daß seine Innenfläche bis auf einen kleinen relativ flachen Teil, der unterhalb der rechten und der hinteren Aortentasche liegt, von zahlreichen, stark entwickelten, senkrecht zur Herzspitze verlaufenden Trabekeln besetzt ist. Diese großen Trabekel teilen sich abwärts wiederum in mehrere etwas kleinere, die, dicht nebeneinander liegend und sich untereinander verbindend, Netze bilden, deren Maschen aus den zwischen diesen zahlreichen, trabekulären Erhabenheiten befindlichen Vertiefungen oder Klüften bestehen. Beide Papillarmuskeln sind relativ dick und schmiegen sich dicht an die Wand an. Das Endokardium ist ziemlich durchsichtig und spiegelnd, und das darunter liegende Myokardium schimmert bräunlichgrau durch, nur an gewisser Stelle macht es eine Ausnahme: nämlich an dem Verlaufsgebiet des linken Schenkels des Verbindungssystems.

Zwischen der hinteren und der rechten Aortentasche, und zwar von der Höhe der tiefsten Ansatzstellen derselben ab, ist das Endokardium anfangs in einer Breite von ca. 2,5 mm undurchsichtig grau. Diese undurchsichtige Partie wird nach vorn und unten sehr schnell

---

1) Der makroskopische Verlauf des Verbindungsbündels ist an einem anderen Hundeherzen in Fig. 2 Tafel VII und Fig. 1 Tafel VIII dargestellt.

breiter. Man kann an der hinteren Grenze derselben schon ca. 3 mm abwärts einen besonders undurchsichtigen, sehnenfleckenartigen, ca. 1,5 mm breiten Strang unter dem Endokardium fast senkrecht abwärts verlaufen sehen. Dieser subendokardiale Strang wird nach unten viel deutlicher, er hebt das Endokardium etwas in Falten, und schließlich verläßt ein großer Teil des Stranges mit einer ca. 2 mm breiten Basis, und zwar ca. 1 cm unterhalb der Aortenklappen, die muskulöse Unterlage und zieht als ein ca. 2 cm langer sehnenfadenartiger Strang, der anfangs ganz platt ist, später aber mehr rundlich wird, durch den Ventrikelraum hindurch und setzt sich an den Spitzenteil des hinteren Papillarmuskels an. Der subendokardial zurückgebliebene Rest des linken Schenkels bildet direkt unterhalb der Abgangsstelle des Stranges einige sehr gut sichtbare Netze, verläßt dann seine subendokardiale Lage wiederum als ein rundlicher, sehnenfadenartiger Strang, zieht ebenfalls durch den Ventrikelraum nach dem hinteren Papillarmuskel und setzt sich an dessen mittleren Teil an. Dieser Strang gibt während des Verlaufes fünf kleine Zweige ab, die sich an die verschiedenen Teile des mittleren und des unteren Drittels der hinteren Wand ansetzen.

Besonders bemerkenswert ist bei diesem Herzen noch folgende Tatsache: In der Nähe der Ansatzstelle des ersterwähnten großen sehnenfadenartigen Stranges am hinteren Papillarmuskel entspringt nämlich ein zweiter und zieht nach oben, der Herzbasis zu, durch den Ventrikelraum hindurch. Dieser teilt sich in fünf Äste, die sich an verschiedene Partien des oberen und des mittleren Drittels der hinteren Wand ansetzen. Wenn man nun genauer den Ansatzpunkt des ersterwähnten Stranges und den Ausgangspunkt des letztgenannten Stranges im Papillarmuskel beobachtet, so kann man finden, daß zwischen den beiden Punkten subendokardial ein grauer Faden verläuft. Aus diesem Befunde ist es klar, daß ein Teil des Verbindungsbündels durch den ersterwähnten Strang hindurch zuerst zum hinteren Papillarmuskel und dann kontinuierlich durch den letzterwähnten Strang hindurch zum oberen Teile der hinteren Wand verläuft. Hier möchte ich gleich hinzusetzen, daß diese Tatsache nicht etwa zur Ausnahme gehört, sondern sehr oft auch beim Menschen und bei anderen Tieren vorkommt. Ich halte dieses eigentümliche Verhältnis für sehr wichtig.

Wie oben erwähnt, ist der linke Schenkel abwärts breiter geworden, und von seiner sichtbaren vordersten Grenze entspringt allmählich ein anderer Strang, der die muskulöse Grundlage ca. 1,3 cm unterhalb der rechten Aortenklappe verläßt. Dieser Strang setzt sich

mit drei Ästen an den oberen Teil des vorderen Papillarmuskels an. Außerdem schickt er noch einen Ast zur Scheidewand.

Die undurchsichtige schwielenartige Beschaffenheit des Verlaufsgebietes des linken Schenkels verliert sich nach unten allmählich und hört ca. 1,8 cm unterhalb der Aortenklappe ganz auf. Im unteren Teile dieser undurchsichtigen Partie kann man aber noch zwei weiter subendokardial nach vorn abwärts verlaufende Streifen sehen, wovon der vordere schließlich in einen kleinen Strang übergeht und nach kurzem brückenartigem Verlaufe, in zwei Äste geteilt, sich an einen Trabekel ansetzt, während der andere Streifen, ohne seine subendokardiale Lage zu verlassen, nach dem nächstliegenden Trabekel hinzieht und verschwindet.

Was ich bisher beschrieben habe, sind die Hauptzüge des linken Schenkels. Beobachtet man nun noch genauer das Herzinnere, so kann man noch zahlreiche, meist kurze und nur haardicke oder stecknadeldicke, sehnenfadenartige Stränge sehen, die sich entweder vom Papillarmuskel zu benachbarten Wandpartien oder von einem Trabekel zum anderen hinspannen und die dazwischenliegenden Vertiefungen überbrücken. Ferner kann man an beiden Papillarmuskeln zahlreiche, eben sichtbare, subendokardiale, schmale oder selten relativ breite Streifen sehen, die, wie weiter oben mikroskopisch beschrieben, von den Ansatzstellen der obenerwähnten Stränge als deren Endausbreitung nach verschiedenen Richtungen verlaufen. An anderen Wandteilen konnte ich dagegen in diesem Falle fast gar keine subendokardialen Endausbreitungen wahrnehmen.

Der rechte Schenkel war an diesem Herzen makroskopisch sehr gut wahrnehmbar.

Beim Öffnen des rechten Ventrikels war die Scheidewand sehr stark, fast halbkugelförmig, nach rechts gewölbt, wahrscheinlich infolge der starken Kontraktion des linken Ventrikels. Die Scheidewand war in ihrer vorderen Hälfte ziemlich glatt, die hintere Hälfte dagegen ziemlich reichlich mit in vertikaler Richtung verlaufenden Erhabenheiten und dazwischenliegenden Vertiefungen versehen. Die Parietalwand war, wie gewöhnlich, mit zahlreichen, netzartig sich untereinander verbindenden Trabekeln und dazwischenliegenden Gruben oder Klüften bedeckt. Die beiden letzteren verliefen vorwiegend von der Ventrikelbasis nach der Herzspitze zu konvergierend. In diesem Herzen waren außer dem ganz kleinen medialen Papillarmuskel noch drei weitere, selbständige, ziemlich große Papillarmuskeln vorhanden. Der vordere Papillarmuskel, der größte von ihnen, war mit drei starken Schenkeln versehen, schmiegte sich

mit zwei derselben an die Scheidewand an, während der dritte Schenkel sich an die Parietalwand ansetzte. Der mittlere Papillarmuskel, der gewöhnlich nicht existiert, schien ein Hilfsapparat des vorderen Papillarmuskels zu sein und setzte sich mit einigen Schenkeln ausschließlich an die Scheidewand an. Der hintere Papillarmuskel lehnte sich in einer ziemlich platt-konischen Form an die Parietalwand.

Der rechte Schenkel des Verbindungsbündels kommt erst in der vorderen unteren Grenze der Pars membranacea septi, und zwar einige Millimeter unterhalb des vordersten Teils der Ansatzlinie des medialen Tricuspidalzipfels als ein bläulichgrauer, ca. 1,5 mm breiter Strang unter dem Endokardium zum Vorschein, während die Umgebung einen bräunlich grauen Farbenton zeigt. Er geht allmählich nach vorn und etwas nach unten, dicht an der hinteren unteren Basis des ganz kleinen, medialen Papillarmuskels vorbei, der unmittelbar unterhalb der Crista supraventricularis liegt. Nachdem er ca. 1 cm weit verlaufen ist, biegt er anfangs ganz allmählich nach unten, dann mehr nach unten hinten um und erreicht in einem ca. 2,5 cm langen, leicht bogenförmigen Verlaufe durch einen Schenkel des vorderen Papillarmuskels den mittleren Teil des letzteren. Dahin gelangt, verläßt er seine bisherige subendokardiale Lage und geht in einen ziemlich starken, bläulichgrauen, platten, sehnenfadenartigen Strang über. Dieser Strang teilt sich bald in mehrere Äste, die, sich anfangs durch kurze Seitenzweige untereinander verbindend, einige Netzmaschen bilden. Einer der Äste, und zwar ein ganz kurzer, setzt sich wieder an demselben Papillarmuskel an; ein zweiter Ast zieht als ein ca. 2,5 cm langer, roßhaardicker Strang durch den Ventrikelraum hindurch direkt zu einem Schenkel des hinteren Papillarmuskels; außerdem schickt dieser lange Faden unterwegs zwei ganz feine Zweige zur Parietalwand. Alle übrigen Äste des rechten Schenkels ziehen von ihrer Teilungsstelle am vorderen Papillarmuskel aus divergierend durch den Ventrikelraum hindurch zur Parietalwand und, indem sie sich wiederum in mehrere Zweige teilen, setzen sie sich an verschiedene Trabekel derselben an. Eine weitere direkte Verfolgung der einzelnen Endausbreitungen des rechten Schenkels konnte ich nicht mehr machen. Beobachtet man aber noch genauer, so kann man sehen, daß sich ein subendokardialer Faden von dem Schenkel des vorderen Papillarmuskels zur Basis des mittleren Extrapapillarmuskels und ferner von dem mittleren Teil des mittleren Papillarmuskels ein ganz feiner, nur fadendicker, kurzer Strang zur Basis des hinteren Papillarmuskels hinzieht.

Außer den bis jetzt beschriebenen, wichtigsten Endausbreitungen des rechten Schenkels konnte man noch zahlreiche, ganz kleine, höchstens stecknadeldicke, kurze, sehnenfadenartige Stränge sehen, welche die zwischen zwei Erhabenheiten der Wand befindlichen Vertiefungen überbrückten. Diese Art Stränge wurden am meisten zwischen den Papillarmuskeln und den angrenzenden Wandteilen, an der hinteren Umschlagslinie des Septum ventriculorum musculare zur Parietalwand und ferner nicht selten auch zwischen den zwei nebeneinander liegenden trabekulären Erhabenheiten der Scheidewand, wie auch der Parietalwand gesehen. Obgleich diese feinen, kurzen Stränge bei makroskopischer Beobachtung beim Hundeherzen offenbar mit dem rechten Schenkel des Verbindungsbündels gar nichts zu tun hatten, so waren sie doch für die Verlaufsbahn der Endausbreitungen des Verbindungsbündels bestimmt, wie ich bei dem schon besprochenen linken Schenkel No. 157 mikroskopisch, besonders gut aber bei den später zu beschreibenden Schafherzen (No. 155 u. 160) sowohl makroskopisch wie mikroskopisch konstatieren konnte.

Was ich bisher über den makroskopischen Befund im rechten Ventrikel geschrieben habe, sind Dinge, welche keinem beobachtenden Auge entgehen können. Nun will ich hier ferner noch einen anderen makroskopischen Befund beschreiben, der allerdings sehr schwer erkennbar war, aber doch keine Täuschung sein kann. Es handelt sich nämlich um ein subendokardial weitverbreitetes Netzwerk, das ich relativ am deutlichsten an der vorderen Hälfte der Parietalwand wahrnehmen konnte, wo die trabekulären Erhabenheiten relativ breit, platt und regelmäßig entwickelt waren. Das Netzwerk besteht aus ziemlich breiten Zügen, die den Anschein haben, als ob an diesen Stellen das Endokardium etwas verdickt wäre. Diese Züge, welche etwas grauer als die Umgebung erscheinen, verlaufen meist schräg gegen die Trabekel oder den letzteren entlang und verbinden sich mit den anderen gleichartigen Zügen. Wenn sie bei ihrem Verlaufe einer seichten Vertiefung begegnen, so heben sie oft etwas das Endokardium empor. Wenn sie aber eine ziemlich weite und tiefe Grube zwischen beiden Trabekeln überschreiten müssen, so gehen sie nicht, dem Endokardium folgend, in die Tiefe, sondern überbrücken einfach in einem kurzen Strange die Vertiefung, um jenseits entweder als ein schmaler Faden oder wieder als breiter Zug weiter zu gehen; aber wenn die tiefe Grube sehr eng ist, so überschreiten sie nicht selten als eine breite Membran diese Vertiefung. Dieses Netzwerk konnte ich, vielleicht wegen zu hoch-

gradiger Unebenheiten, in der linken Kammerwand nicht wahrnehmen. Vorhanden ist es jedoch sicher auch im linken Ventrikel; denn ich habe, wie weiter oben schon erwähnt, mikroskopisch ein ganz analoges Bild beim linken Ventrikel gesehen. Dieses Netzwerk erwies sich im linken Ventrikel mikroskopisch als Endausbreitung des linken Schenkels. Aus dieser Tatsache kann man den Analogieschluss ziehen, daß auch das subendokardiale Netzwerk am rechten Endokard den Endausbreitungen des rechten Schenkels entspricht.

b) Das atrioventrikulare Verbindungsbündel im menschlichen Herzen.

(1.) No. 136. Zweijähriges Kind.

(Tafel I, Menschenherz No. 136, Fig. 1—6.)

Dieses Präparat ist dem Herzen eines zweijährigen, an Scharlach gestorbenen Kindes entnommen, und zwar auf folgende Weise: Das Herz wurde als Ganzes in Formol-Müller fixiert, ausgewaschen, dann geöffnet und alle Parietalwände weggeschnitten. Von der Scheidewand habe ich wieder den oberen Teil vom freien Rande der hinteren Aortenklappe ab entfernt, und zwar dem letzteren parallel, dann den unteren Teil an einer Stelle abgetrennt, die ca. 8 mm unterhalb des tiefsten Ansatzpunktes der hinteren Aortentasche liegt, und zwar gleichfalls dem oberen Schnittrande, also dem freien Rande der Aortenklappe parallel. Von diesem ca. 1,2 cm hohen Stücke habe ich den vordersten Teil ungefähr in der Mitte der rechten Aortentasche, senkrecht zu den oben angeführten horizontal und parallel verlaufenden Schnitträndern, weggeschnitten. (Bei dieser Beschreibung ist die Scheidewand von vorn nach hinten sagittal gestellt gedacht.) Dann habe ich vom hinteren Teile, der fast ausschließlich aus der Vorhofsscheidewand und dem damit zusammenhängenden Teile der hinteren Herzwand besteht, den letzteren entfernt. Ein so ausgeschnittenes Stück enthält das Septum fibrosum atrioventriculare fast in seinem ganzen Umfange und dementsprechend auch fast die ganze Ansatzlinie des medialen Tricuspidalsegels und einen Teil des Aortenzipfels der Mitralis. Außerdem enthält das Präparat die Fossa ovalis, einen Teil des Sinus coronarius, Pars membranacea septi, den obersten Teil des Septum ventriculorum musculare usw. Unter diesen ist die Pars membranacea septi insofern besonders wichtig, weil sie bereits von früheren Autoren als Anhaltspunkt für die Beschreibung des Verlaufs

des Atrioventrikularbündels gebraucht wurde. Sie zeigt bezüglich der Größe individuelle Schwankungen und liegt, von dem linken Ventrikel betrachtet, fast immer zwischen der rechten und hinteren Aortentasche, und ihr unterer Rand reicht gewöhnlich bis zur Verbindungslinie zwischen dem tiefsten Ansatzpunkte der beiden genannten Aortentaschen oder noch etwas weiter nach unten. Von rechts gesehen liegt sie dicht an der hinteren Umgebung der Crista supraventricularis, und zwar gerade an der Stelle, wo die Ansatzbasis des medialen und des vorderen Tricuspidalsegels zusammentreffen.

Dieses Präparat ist im oben geschilderten Zustande in steigendem Alkohol nachgehärtet, in Paraffin eingebettet und horizontal, also parallel dem Schlußrande der Aortenklappen und senkrecht zur Herzachse, in 12 μ dicke, lückenlose Serien geschnitten und davon regelmäßig jeder fünfte Schnitt aufgeklebt und erst mit Hämatoxylin, dann mit van Gieson gefärbt worden.

Bei der Durchmusterung dieser Stufenschnittpräparate bemerkt man an dem Schnitte No. 105, und zwar ca. 1,5 mm unterhalb des tiefsten Ansatzpunktes der hinteren Aortentasche, resp. an dem unteren, hinteren Rande der Pars membranacea septi, sich dicht an das Septum fibrosum atrioventriculare (*s*), welches zugleich die Ursprungsbasis für die Aorta bildet, anschmiegend, eine eigentümliche Muskelgruppe, die sich von der Vorhofsmuskulatur durch Kernreichtum, Kernform und besondere Anordnung gänzlich unterscheidet. Besonders sind ihre Fasern viel kleiner und weniger differenziert, wie die angrenzenden Vorhofsmuskelfasern, und ihre Anordnung ist eine höchst unregelmäßige, kompliziert knäuelartige. — Ich werde diese Stelle als Knoten (*k*) bezeichnen. — Dieses Bündel wird in den folgenden Schnitten allmählich dicker und verlängert sich etwas nach vorn. Es schiebt sich mit seiner Spitze schließlich in das Septum fibrosum ein (Schnitt No. 110). Es erstreckt sich hier, auf die linke Endokardfläche projiziert, ungefähr in einer Länge, die die hinteren drei Viertel der hinteren Aortenklappe umfaßt. Seine Muskelfasern verbinden sich in seinem hinteren und rechten Teile mit den angrenzenden eigentlichen Vorhofsmuskelfasern (*v*) (Fig. 1 = Schnitt No. 110).

In der vorderen Strecke des Septum fibrosum atrioventriculare kommt nun links, subendokardial gelegen, ein Muskelbündel (*l*), das durch dicke Bindegewebszüge umhüllt und von der Muskulatur der Ventrikelscheidewand ganz scharf getrennt ist, zum Vorschein (Schnitt No. 111). Der von der Vorhofsscheidewand kommende Muskel-

zacken dringt nach vorn, etwas links, immer tiefer in das Bindegewebe ein, welches das Septum fibrosum atrioventriculare (*s*) bildet. Im nächsten Schnitte erscheint zwischen den eben erwähnten zwei Muskelgruppen in der Mitte des Bindegewebes, das die unterste Partie der Pars membranacea septi bildet und hier, mit dem Septum fibrosum zusammenhängend, die Vorhofsmuskulatur von der des Septum ventriculorum musculare trennt, ein Muskelbündel (*h*) (Fig. 2 = Schnitt No. 112).

In den nächstfolgenden Schnitten werden diese zwei hinteren Muskelgruppen (*k* und *h*) immer länger und größer, um sich schließlich durch das Septum fibrosum atrioventriculare hindurch zu einem Muskelbündel zu vereinigen (im Schnitt No. 114), dessen Verlauf im leichten Bogen, von der rechten vorderen Ecke der Vorhofsscheidewand beginnend, nach vorn geht; es ist von beiden Seiten durch dicke Bindegewebszüge scharf begrenzt, und zwar wird es links vom linken Endokardium, das den unterhalb der hinteren und der rechten Aortenklappe liegenden Teil des Septum ventriculorum bedeckt, rechts von dem jetzt immer stärker auftretenden Ventrikelmuskel (*km*) getrennt. Das vordere Ende des Bündels wird immer länger und größer, biegt leicht nach vorn und rechts um und steckt immer in einer dicken Bindegewebsmasse, welche es von der eigentlichen Ventrikelmuskulatur trennt. Der Durchmesser des Stammes (*h*) des Verbindungsbündels beträgt hier ca. 0,7 mm.

Das obenerwähnte vorderste Muskelbündel (*l*) verlängert sich allmählich nach hinten und auch nach vorn und liegt immer unter dem linksseitigen Endokardium, rechts wird es durch starke Bindegewebszüge von der eigentlichen Septummuskulatur (*km*) getrennt. Sein hinteres, dickeres Ende verbindet sich schließlich mit dem von hinten kommenden Stamm (*h*), und zwar nicht mit dem vorderen Ende des Stammes, sondern mit der Seitenfläche desselben, einen gewissen Winkel bildend (der in diesem Falle ca. 60° beträgt); dadurch ist jetzt eine Y-Form entstanden, deren hinterer Hauptstamm (*h*) bis zum Vorhofe hineinreicht und in den Knoten (*k*) übergeht, der, wie oben erwähnt, aus höchst unregelmäßig angeordneten, geflechtartig sich verbindenden Fasern besteht. Der linke, dünne Schenkel (*l*) verläuft, immer sich verjüngend, subendokardial nach vorn, während der dickere, aber kürzere, rechte Schenkel (*r*) ein ziemlich stumpfes Ende hat. Diese beiden Schenkel (*l* und *r*) sind durch mehr oder weniger dicke Bindegewebszüge von der anderen eigentlichen Ventrikelmuskulatur (*km*) ganz getrennt (Fig. 3 = Schnitt No. 116).

In den folgenden Schnitten verdicken sich allmählich die Bindegewebszüge an der Abgangsstelle des rechten Schenkels und schnüren diesen schließlich von dem Stamme ab (im Schnitte No. 118). Der so abgetrennte, rechte Schenkel dringt aber in den folgenden Schnitten immer weiter nach vorn rechts, von dickem Bindegewebe umgeben, durch die Ventrikelmuskulatur hindurch, vor. Der linke Schenkel (*l*) scheint jetzt allein die kontinuierliche Fortsetzung des Stammes (*h*) zu bilden. Seine Verlängerung nach vorn aber scheint sich nicht mehr so schnell zu vollziehen wie bisher; seine ganze Länge nach vorn ist aber schon fast gleich mit der Länge des Stammes, während die Länge des rechten Schenkels hier nur etwa die Hälfte beträgt (Fig. 4 = Schnitt No. 118).

In den folgenden Serien treten allmählich immer mehr die Bindegewebszüge an der Durchbruchsstelle des Septum fibrosum atrioventriculare auf, durch welche der Stamm (*h*) an dieser Stelle allmählich verschmälert oder mehrfach quer oder längs durchsetzt, in mehrere kleine Muskelinseln geteilt und schließlich ganz durchtrennt wird (im Schnitte No. 122). Sein vorderes Ende setzt sich mit dem linken Schenkel (*l*) in einem Zuge fort, so daß man keine Grenze zwischen ihnen ziehen kann. Dagegen ist der rechte Schenkel schon ziemlich weit nach rechts vorn abgerückt, und zwischen dem linken und rechten Schenkel ist schon eine breite Muskelzone des Septum ventriculorum musculare (*km*) aufgetreten. Der rechte Schenkel verliert dabei ziemlich schnell seine Länge und wird seine Form in den Schnitten immer ovaler; dies ist das Zeichen dafür, daß sein Verlauf hier schnell nach unten umbiegt. Er ist von links durch eine schmale Bindegewebsscheide von der angrenzenden eigentlichen Scheidewandmuskulatur, rechts durch ein dickes Bindegewebe, von welchem ein für die mediale Tricuspidalklappe bestimmter Sehnenfaden (*sf*) ausgeht, vom rechten Ventrikellumen getrennt (Fig. 5 = Schnitt No. 125).

In den folgenden Serienschnitten wird das Septum fibrosum atrioventriculare, welches den Mitralklappenansatz mit dem Tricuspidalklappenansatz verbindet, noch dicker, und der Hauptstamm (*h*) allmählich immer schmäler und sein hinterer Teil ganz durch Bindegewebe ersetzt; dagegen zieht der linke Schenkel, wenn auch nur noch in einige Faser dicken Zügen, ganz langsam weiter nach vorn. Er wurde bei diesem Serienpräparate bis zum letzten Schnitte No. 138 verfolgt. Er (*l*) liegt in seinem ganzen Verlaufe immer subendokardial und wird von der rechten Seite durch Bindegewebsfasern von der eigentlichen Scheidewandmuskulatur getrennt. Dieses

Bindegewebe ist überall ziemlich dick, nur an wenigen Stellen zeigt es sich ganz dünn (Fig. 6 = Schnitt No. 134).

Der rechte Schenkel (*r*) des Verbindungsbündels wird (vom Schnitt No. 122 ab) immer kleiner und rundlicher und rückt ganz allmählich nach vorn vor, noch immer von einer bereits oben erwähnten, aber immer geringer werdenden Bindegewebsmasse rechts begrenzt und links durch nur eben erkennbare Bindegewebsfasern von der angrenzenden Ventrikelmuskulatur getrennt. In diesem Falle konnte ich ihn nur bis zum Schnitt No. 135 verfolgen, weil er in den folgenden Serien schon außerhalb des Bereichs des Schnittes getreten war. An den letzten Schnitten ist der rechte Schenkel schon minimal geworden, so daß man bei schwächerer Vergrößerung ihn von der benachbarten Ventrikelmuskulatur kaum unterscheiden kann. Die Muskelfasern der beiden Schenkel sind noch nirgends mit den Kammermuskelfasern in Verbindung getreten.

Im Vorhofe konnte ich nach der Abtrennung des Stammes (*h*) noch deutlich das eigentümliche Muskelbündel (*k*) sehen (also vom Schnitt No. 122 ab). Es schmiegt sich immer ganz dicht an die rechte Seite des Septum fibrosum atrioventriculare in einem ziemlich großen Umfange an, und es liegt immer dicht über dem Ansatz des medialen Tricuspidalzipfels. Es wird vielfach durch Bindegewebszüge, welche vom Septum fibrosum atrioventriculare (*s*) ausgehen, durchzogen und in mehrere Gruppen geteilt. Seine Stärke nimmt aber allmählich nach unten immer mehr und mehr ab; in diesem Falle konnte ich es bis zum Schnitt No. 134, wenn auch nur noch in geringer Ausdehnung konstatieren.

(2.) No. 143. Dreijähriges Kind.

(Tafel I und II, Herz No. 143, Fig. 1—27.)

Das Präparat No. I ist dem freien Rande der hinteren Aortenklappe parallel, also horizontal von oben nach unten in lückenlosen Serien geschnitten. Die Dicke von jedem Schnitte beträgt 12 μ. Es wurde regelmäßig jeder fünfte Schnitt genommen, aufgeklebt und gefärbt.

Bei der Durchmusterung dieses Präparates No. I kann man erst in der Höhe der Verbindungslinie der tiefsten Ansatzpunkte der hinteren und der rechten Aortenklappe, und zwar in der Mitte derselben, unter dem linksseitigen Endokardium des Septum ventriculorum, an der Stelle, die der unteren, vorderen Grenzpartie der Pars membranacea septi entspricht, ein besonderes, kleines, läng-

liches Muskelbündel sehen, das von der eigentlichen Muskulatur des Septum ventriculorum durch eine ziemlich starke Bindegewebsmasse getrennt ist (Fig. 1 = Schnitt No. 2). In den nächsten zwei Schnitten wird dieses Bündel etwas größer und nach hinten verlängert. Dann bekommt dieses schmale und lange Bündel an seiner linken Seite einen nach vorn rechts gerichteten, viel dickeren Fortsatz und erhält jetzt im ganzen eine V-Form (Schnitt No. 4).

In den nächstfolgenden Schnitten (Schnitt No. 5—8) vergrößert und verlängert sich die hintere Spitze des Bündels ganz bedeutend nach hinten und bildet jetzt eine Y-Form, während sein rechter Schenkel (*r*) immer stärker wird und etwas nach vorn rechts vorrückt und mit einem stumpfen Ende in einer dicken Bindegewebsmasse endigt. Dieser rechte Schenkel bildet jetzt mit der hinteren Verlängerung (*h*) einen ziemlich mächtigen, mit seiner Konvexität etwas nach links gebogenen Stamm, und der linke Schenkel (*l*) selbst sieht nicht anders aus, als ein relativ schmaler Fortsatz dieses Stammes. Hier kann man in der Vorhofsscheidewand noch kein besonderes Muskelbündel erkennen. Der nach hinten gerichtete Stamm reicht schon bis etwas hinter den Ansatzteil des medialen Tricuspidalsegels (*t*) und wird von der Vorhofsmuskulatur (*v*) durch ein noch ziemlich starkes Septum fibrosum atrioventriculare (*s*) getrennt. Das gezackte, vordere Ende des Bündels umfaßt mit seinen zwei Schenkeln (*r* u. *l*) das zugespitzte hinterste Ende der Ventrikelmuskulatur (*km*), und die beiden Muskelgruppen werden durch eine starke V-förmige Bindegewebsmasse getrennt. Hier reichen die vorderen Enden beider Schenkel fast gleich weit nach vorn (Fig. 2 = Schnitt No. 6).

In den folgenden Serien (Schnitt No. 9—11) wird der hintere Teil der eigentlichen Ventrikelmuskulatur allmählich spitzer und länger und schiebt sich zwischen die beiden Schenkel des Y-förmigen Muskelbündels noch weiter ein. Der rechte Schenkel (*r*) verlängert sich dabei auch langsam nach vorn rechts, und seine Fasern, die anfangs im hinteren Teile mehr längs getroffen wurden, werden hier mehr quer getroffen; dies deutet darauf hin, daß sein Verlauf jetzt vorwiegend nach unten gerichtet ist. Der linke Schenkel (*l*) hat sich auch etwas nach vorn verlängert. Der Stamm (*h*) selbst rückt noch etwas nach hinten vor und nimmt etwas an Breite zu; links liegt er immer subendokardial, rechts ebenfalls, aber das rechte Endokard ist viel stärker. Erst im Schnitte No. 11 erscheint in diesem Falle im Vorhofe eine besondere Muskelmasse, die sich halbmondförmig dicht an das Septum fibrosum atrioventriculare an-

schmiegt und durch Bindegewebszüge, die mit dem Septum fibrosum zusammenhängen, teilweise von der eigentlichen Vorhofsmuskulatur abgegrenzt ist (Fig. 3 = Schnitt No. 10).

In den folgenden Schnitten (No. 12—14) verbindet sich der nach hinten verlängerte Stamm (*h*) des Y-förmigen Bündels mit der erst jetzt im Vorhofe erschienenen halbmondförmigen Muskulatur (*k*). An den beiden Schenkeln sind keine größeren Veränderungen eingetreten. Nur der Endteil des rechten Schenkels wird durch Bindegewebszüge, die schon früher in unregelmäßiger, netzförmiger Gestalt aufgetreten waren, in mehrere Felder geteilt (Fig. 4 = Schnitt No. 14). Dann wird die Verbindung zwischen dem Vorhofsteile (*k*) und dem Ventrikelteile (*h*) des Muskelbündels immer stärker. Es liegt hauptsächlich in der rechten Hälfte der Scheidewand. An den mittleren und vorderen Abschnitten des Verbindungsbündels zeigt sich jetzt eine bedeutende Veränderung: Die Bindegewebsmasse am Teilungswinkel der beiden Schenkel (*l* u. *r*) wird stärker, besonders neben dem rechten Schenkel; infolgedessen wird der hintere Teil des rechten Schenkels immer schwächer und schließlich in eine Gruppe von Muskelinseln zerteilt. Der linke Schenkel (*l*) behält noch seinen Zusammenhang mit dem Stamm (*h*). Der Stamm selbst verliert im vorderen Teil durch die Vermehrung von Bindegewebe stark an Umfang, so daß der linke Schenkel relativ länger geworden zu sein scheint (Schnitt No. 15—18).

In den folgenden Schnitten (No. 19—21) verbreitert und verlängert sich die eigentliche Muskulatur des Septum ventriculorum ziemlich schnell nach hinten und rechts und reicht hier hinten fast bis zur Ansatzstelle der medialen Tricuspidalklappe (*t*). Der linke Schenkel des Verbindungsbündels wird durch das allmählich zwischen seinen einzelnen Fasergruppen immer mehr auftretende Bindegewebe auch in mehrere, kaum noch zusammenhängende Gruppen gesondert, um schließlich in seinem hinteren Teile durch Bindegewebe von dem Hauptstamme (*h*) ganz getrennt zu werden. Bei dem rechten Schenkel verschwindet allmählich sein hinterer Abschnitt, der nur noch in Gestalt einiger Inseln erkennbar gewesen ist, und es bleibt nur an seinem vorderen Ende ein noch ziemlich ansehnlicher, länglich-ovaler Querschnitt des Muskelbündels übrig. Er liegt unter dem rechtsseitigen Endokardium, und zwar in eine dicke Bindegewebsmasse eingebettet, von deren hinterem oberen Ende ein für das Tricuspidalsegel bestimmter Sehnenfaden (*sf.*) seinen Ursprung nimmt. Der Hauptstamm (*h*) des Verbindungsbündels ist nur noch in seinem hinteren Abschnitt zu sehen, er ist schon mehrfach von

dickeren oder feineren Bindegewebszügen durchzogen und teilweise inselartig abgeschlossen. Das swischen ihm und der eigentlichen Ventrikelmuskulatur vorhandene Bindegewebe verbindet sich hier (Schnitt No. 21) rechts mit der Tricuspidalisbasis (*t*), links mit der Mitralbasis (*m*), so daß jetzt wieder das Septum fibrosum atrioventriculare (*s*) hergestellt wird. Der Hauptstamm ist somit auf der Ventrikelseite ganz verschwunden, er ist aber noch auf der Vorhofsseite in einer ansehnlichen Größe (*k*) zu sehen (Fig. 5 = Schnitt No. 20).

In den folgenden Serienschnitten (No. 22—30) wird dieses Septum fibrosum (*s*) allmählich stärker. Im Vorhofe kann man noch immer dieses besondere Muskelbündel erkennen, und zwar an seinem eigentümlichen Aussehen: einer ganz unregelmäßig verlaufenden, netzartig sich verbindenden Faseranordnung, einer besonderen Kernform und einem Färbungsunterschied. Es liegt hier in einer unregelmäßigen Halbmondform, mit seiner konvexen Seite nach rechts und etwas nach hinten gerichtet und scheint von der eigentlichen Vorhofsmuskulatur gar nicht so scharf getrennt zu sein, während die ganz unregelmäßige, etwas konkave Seite sich dicht an das Septum fibrosum anschmiegt. Es wird vielfach durch verschieden verlaufende Bindegewebszüge durchzogen, und seine konvexe Seite ist auch teilweise durch solche scharf begrenzt. Besonders ihre vordere rechte Hälfte ist durch Bindegewebszüge, welche von dem rechten Abschnitt des Septum fibrosum atriventriculare ausgehen, von den subendokardial verlaufenden, ganz dünnen Muskelfasern, die sich vom Vorhofe bis zur Basis der medialen Tricuspidalklappe ziehen, getrennt. Diese eigenartige Muskelgruppe (*k*) stellt den Vorhofsteil des Verbindungsbündels dar. Der subendokardial gelegene linke Schenkel (*l*) wird dazwischen immer dünner und verliert von hinten ganz allmählich seine Länge, besser gesagt, seine horizontale Breite, während sein vorderes Ende fast stabil bleibt. Er ist hier von der Muskulatur des Septum ventriculorum (*km*) welche hinten direkt an das Septum fibrosum atrioventriculare anstößt und schon fast die ganze Dicke der Scheidewand einnimmt, nur durch ein dünnes Bindegewebsbündel getrennt. Der rechte Schenkel (*r*) verhält sich hier unverändert, er scheint nicht mehr nach vorn vorzudringen, höchstens wird seine Größe von hinten her in ganz geringem Maße reduziert. Seine Form ist länglich oval (Länge ca. 2 mm Breite ca. 1,7 mm). Er ist noch immer in eine Bindegewebsmasse eingehüllt, die aber allmählich etwas abnimmt, und von der hier wieder ein für die mediale Tricuspidalklappe be-

stimmter Sehnenfaden hervorgeht. (Fig. 6 und 7 = Schnitt No. 25 und 30).

In den folgenden Schnitten (No. 31—39) verläuft das Septum fibrosum atrioventriculare, welches bisher ganz unregelmäßig gestaltet war, in mehr gestreckter Linie und verbindet schließlich in direkter, schräger Richtung wieder die mediale Tricuspidalbasis mit der Mitralbasis; dabei verdickt es sich nach dem Mitralsegel zu stark. Die Muskulatur des Septum ventriculorum nimmt den ganzen Umfang der Scheidewand bis direkt an das Septum fibrosum atrioventriculare ein. Im Vorhof kann man noch den hinteren Teil des Verbindungsbündels sehen, der aber allmählich kleiner wird, jetzt mehr zentral, dicht an dem Septum fibrosum atrioventriculare liegt und durch die verschieden starken Bindegewebszüge unregelmäßig durchzogen wird. Der linke Schenkel läßt sich noch ziemlich gut als solcher, von der eigentlichen Ventrikelmuskulatur durch Bindegewebe getrennt, erkennen. Er ist aber hier schon ganz dünn und verläuft nicht mehr geschlossen, indem er von dem zwischen den einzelnen Muskelfasern oder Muskelfasergruppen stärker auftretenden Bindegewebe in mehrere Gruppen geteilt worden ist. Der rechte Schenkel verliert hier ziemlich schnell von hinten her an Stärke, seine horizontale Schnittform wird immer rundlicher (in dem Schnitte No. 36 ist sie fast kreisrund und sein Durchmesser beträgt ca. 0,7 mm). Die Bindegewebsmasse, die den rechten Schenkel bis dahin von der rechten Seite begrenzte, wird allmählich dünner und es treten darin allmählich vereinzelte Muskelfasern auf, die schließlich (am Schnitt No. 39) das ganze frühere Bindegewebe ersetzen. Jetzt ist also der rechte Schenkel ringsum von der eigentlichen Ventrikelmuskulatur umgeben, nur durch ein ganz dünnes Bindegewebe von der letzteren getrennt (Fig. 8 und 9 = Schnitt No. 35 und 39).

In den folgenden Schnitten (No. 40—48) kann man noch im Vorhofe einen kleinen Rest des Verbindungsbündels sehen. Der rechte Schenkel ist noch ganz leicht zu erkennen, und zwar durch seine Form und Lage. Er liegt hier ganz in die eigentlichen Ventrikelmuskulatur eingebettet (in diesem Falle vom Endokard ungefähr 0,5 mm entfernt) und ist von einer bindegewebigen Scheide umhüllt; aber diese Scheide ist schon so dünn, daß ihre Dicke von der des interfaszikulären Bindegewebes der angrenzenden Scheidewandmuskulatur kaum einen nennenswerten Unterschied aufweist. Die Schnittform des Schenkels ist hier anfangs fast rund, aber sie wird abwärts wieder ovaler (im Schnitt No. 48 beträgt die Länge ca. 0,7 mm und die Breite ca. 0,4 mm; Fig. 10 = Schnitt No. 47).

In den folgenden Serien (Schnitt No. 49—57) kann man anfangs (bis Schnitt No. 53) noch eine kleine Spur des Verbindungsbündels im Vorhofe sehen. Der rechte Schenkel (*r*) ist noch immer als solcher sicher zu erkennen. Seine ganze Dicke verändert sich hier fast nicht mehr, aber seine Form und Lage verändern sich beständig etwas. Er scheint an seinem hinteren Teil immer etwas zu verlieren, dagegen an seinem vorderen rechten Teil etwas zu gewinnen, wodurch seine ganz geringe Vorwärtsbewegung in den nachfolgenden Serienschnitten bedingt wird. Das Bindegewebe um das Bündel herum scheint hier nicht abzunehmen (Fig. 11 = Schnitt No. 56).

In den Schnitten von No. 58 ab verläuft der rechte Schenkel noch weiter in dem oben geschilderten Zustande, von geringem Bindegewebe umhüllt, nach unten und etwas nach vorn. Seine Form und Größe verändern sich hier anfangs fast gar nicht. Er nimmt aber von Schnitt No. 60 ab fast unmerklich wieder an Größe zu, und sein Aussehen wird dem der ihn umgebenden Ventrikelmuskulatur immer ähnlicher; deshalb hätte ich ihn von Schnitt No. 70 ab kaum mehr unterscheiden können, wenn ich nicht bei jedem Serienschnitte der Reihe nach ganz sorgfältig nach ihm gesucht hätte. Auf diese Weise konnte ich den rechten Schenkel bis zum Schnitt No. 79 verfolgen; leider ist diese Nummer der letzte für den rechten Schenkel brauchbare Serienschnitt in diesem Präparate No. 1 gewesen (Fig. 12 = Schnitt No. 69).

Der linke Schenkel ist vom Schnitt No. 40 ab noch immer zu sehen; seine horizontale subendokardiale Ausbreitung beträgt ca. 6 mm; seine Dicke ist dagegen ganz gering, höchstens 0,3 mm. Dieses Bündel ist durch das Bindegewebe von der eigentlichen Ventrikelmuskulatur getrennt. Es besitzt sehr reichliche interstitielle Bindegewebsfasern, so daß es an einigen Stellen durch die letzteren ganz unterbrochen und in einige Muskelgruppen zerteilt wird. Manche Muskelfasern verlaufen sogar ganz isoliert, durch relativ dickes Bindegewebe von den anderen getrennt. In den folgenden Schnitten entfernt sich der vordere Teil des linken Schenkels allmählich von der hinteren größeren Hälfte und verläuft vorn abwärts. Dabei konvergieren seine Muskelfasern und bilden schließlich ein kleines geschlossenes Bündel, welches einem ziemlich breiten, niedrigen Trabekel entlang weiter vorn abwärts subendokardial verläuft. Die hintere größere Abteilung des Bündels verläuft noch immer in einer breiten Ausdehnung abwärts, sie verschiebt dabei ihre Lage ganz wenig nach vorn und wird ganz allmählich breiter. Von Schnitt

No. 77 ab trennt sich wieder ein kleiner Teil des Bündels allmählich als kleines selbständiges Bündelchen von der vorderen Hälfte der hinteren Abteilung ab und rückt, sich von der anderen Hälfte nach und nach weiter entfernend, nach vorn abwärts vor. Im Schnitt No. 90 ist dieses Stufenpräparat erschöpft. Der linke Schenkel war bisher immer durch mehr oder weniger reichliche Bindegewebsfasern von der angrenzenden Ventrikelmuskulatur getrennt, aber an einigen Stellen waren diese Bindegewebsfasern sehr spärlich, so daß beide Muskelarten ziemlich dicht nebeneinander lagen. Die Frage, ob während des bisherigen Verlaufs des linken Schenkels (bis 7 mm unterhalb des tiefsten Ansatzteiles der rechten Aortentasche) seine Muskelfasern mit den eigentlichen Ventrikelfasern schon in Verbindung treten, muß ich verneinen; denn trotz sorgfältiger Untersuchung konnte ich bei diesem Stufenschnittpräparate keine solche finden.

Auf Grund der bisher beschriebenen Befunde sah ich mich gezwungen, von diesem Herzen, das noch immer in Alkohol aufbewahrt war, weiter nach unten ein neues Stück herauszuschneiden, welches die direkte Fortsetzung des bisher beschriebenen Stufenschnittpräparates (No. 1) bildet, um wenigstens den weiteren Verlauf des rechten Schenkels zu verfolgen. Dieses Stück wurde in 9 μ dicke, lückenlose Serien geschnitten und davon regelmäßig jeder 10. Schnitt aufgenommen und aufgeklebt.

In diesem Präparate No. II kann man wieder die Fortsetzung des rechten Schenkels des Verbindungsbündels sehen. Das Bündel liegt hier, vom Endokardium ca. 0,8 mm entfernt, von der Ventrikelmuskulatur umgeben und von der letzteren durch dünne Bindegewebsfasern und ziemlich weite Lymphlücken getrennt. Seine Form ist rundlich (sein Durchmesser beträgt hier ca. 0,3 mm) und zwischen den einzelnen Muskelfasern des Bündels kann man deutlich feine Bindegewebsfasern sehen, was bei den angrenzenden eigentlichen Muskelfasern des Ventrikels nicht der Fall ist (Fig. 13 = Schnitt No. 6—II).

In den nächstfolgenden Schnitten zeigt sich das Bündel fast unverändert in bezug auf Lage, Größe und Gestalt. Seine Fasern sind quer geschnitten. Diese Erscheinungen zeigen, daß sein Verlauf hier fast senkrecht nach unten geht. Im Verlaufe mehrerer Serien wird seine Gestalt allmählich unregelmäßig und nimmt in den Schnitten No. 13—20 eine stumpfwinklige, dreieckige Form an, um dann wieder ganz allmählich länglichoval zu werden und sich dabei etwas zu verkleinern. (Im Schnitt No. 33 beträgt sein längerer Durchmesser ca. 0,4 mm und der kürzere ca. 0,2 mm.) Die feinen

Bindegewebsfasern, welche zwischen den einzelnen Muskelfasern liegen, vermindern sich allmählich, dagegen treten einige ziemlich weite Lymphräume zwischen den Muskelfasern auf und teilen die letzteren in einige Gruppen.

In den folgenden Schnittserien wird die Querschnittsform des Schenkels wieder allmählich kleiner und rundlicher, und im Schnitt No. 43 ist sie fast kreisrund (Durchmesser beträgt ca. 0,25 mm). Von hier ab nimmt ihre Größe wieder ganz allmählich zu, und im Schnitt No. 59 beträgt ihr Durchmesser ca. 0,5 mm. In diesem Serienpräparate nähert sich das Bündel von dem Schnitt No. 4 ab wieder ganz allmählich dem Endokardium, und im Schnitt No. 60 beträgt seine Entfernung bis zur Oberfläche des Endokards ca. 0,25 mm, aber hier liegt zwischen dem Bündel und dem Endokardium noch eine ganz dünne Muskelschicht der Ventrikelscheidewand. Das Bündel ist bis jetzt in seinem beträchtlich langen Verlaufe weder in direkte Verbindung noch in Kontakt mit der eigentlichen Ventrikelmuskulatur getreten, sondern es war immer durch mehr oder weniger starke Bindegewebsfasern und teilweise ziemlich weite Lymphlücken von der letzteren getrennt (Fig. 14 = Schnitt No. 45—II).

Jetzt erfährt der rechte Schenkel eine wesentliche Veränderung. Im Schnitt No. 60 ist das Bündel nicht mehr von allen Seiten durch die Ventrikelmuskulatur umgeben, sondern seine vordere Begrenzung wird hier durch eine Bindegewebsmasse gebildet, welche subendokardial liegt und hier ziemlich stark und derb ist. In diesem Bindegewebe treten 3—4 runde, kleine Muskelbündel auf, welche in einer Reihe liegen und von dem Verbindungsbündel und auch voneinander durch starkes Bindegewebe vollständig getrennt sind (Fig. 15 = Schnitt No. 60—II).

In den nächsten Schnitten werden diese neu erschienenen Muskelbündel sehr schnell größer, die Bindegewebsmasse, welche sie voneinander trennte, nimmt dagegen schnell ab, und die ersteren fließen schließlich in eine Muskelgruppe zusammen, indem sie durch eine gemeinsame Bindegewebshülle umschlossen werden. Zugleich mit dem Auftauchen dieser Muskelbündel verbreitert sich ein Teil des eigentlichen Verbindungsbündels, welches hier noch eine rundliche Gestalt hat und durch die feinen Bindegewebsfasern und Lymphlücken in mehrere Muskelfelder geteilt ist, nach vorn. Der nach vorn verlängerte Teil des Verbindungsbündels verbindet sich allmählich mit den neu aufgetretenen Muskelbündeln (im Schnitt No. 65), um dann wieder durch einen Bindegewebszug in zwei Gruppen geteilt zu werden. Die hintere Muskelgruppe (*rf*) besteht ausschließlich aus

den Muskelfasern, die von Anfang an zum Verbindungsbündel gehören, und besitzt noch eine rundliche Form, während die vordere Muskelgruppe (*ra*) aus den neu aufgetretenen Muskelmassen und dem jetzt von seinem Stamme abgeschnittenen Teil des Verbindungsbündels besteht und eine länglichrunde Gestalt hat. Diese vordere Gruppe wird ziemlich schnell größer, und durch zahlreiche weite Lymphlücken und ganz dünne Bindegewebsfasern zerfällt sie in mehrere Muskelfelder und schickt von ihrem kleineren, vorderen Ende einen ganz kleinen Fortsatz (Fig. 16, *x*) subendokardial nach vorn, der nur aus einigen Muskelfasern besteht und sich horizontal ziemlich weit subendokardial hinzieht und sich schließlich mit der gewöhnlichen Ventrikelmuskulatur verbindet. Diese beiden dicht nebeneinander liegenden Muskelgruppen liegen schon vollständig unter dem Endokard, und sie sind hinten links und vorn links durch ziemlich starke Bindegewebszüge von der eigentlichen Ventrikelmuskulatur getrennt (Schnitt No. 61—67; Fig. 16 = Schnitt No. 65—II).

In den folgenden Serien (No. 68—80) wird die hintere Muskelgruppe (*rp*) nach und nach kleiner und ihre Form unregelmäßiger, während sich die vordere Muskelgruppe (*ra*) allmählich vergrößert; aber ihre Ausbreitung nach vorn verkürzt sich nach und nach. Im Schnitt No. 74—II ist schon die vordere Gruppe viel größer als die hintere, und die Bindegewebsfasern, die diese beiden Muskelgruppen voneinander trennen, werden wieder schwächer, um schließlich ganz zu verschwinden, und die beiden Muskelgruppen vereinigen sich nun ohne Grenze zu einer Muskelgruppe (Schnitt No. 75), die jetzt eine ungleichschenklige Viereckform annimmt (Fig. 17 und 18 = Schnitt No. 72 und 78—II). Ihre Masse ist durch sehr weite Lymphlücken und durch ganz zarte Bindegewebsfasern in zahlreiche Muskelfelder geteilt, besonders an der viel schmäleren, linken Hälfte, wo sie durch eine besonders dicke Bindegewebsmasse von drei Seiten von der Ventrikelmuskulatur getrennt ist. Die einzelnen Muskelfasern oder Muskelgruppen des Bündels sind inselartig zerstreut. Der rechte Schenkel selbst ist, wie die Bilder zeigen, von Schnitt No. 45 ab wieder allmählich sehr stark geworden.

Ich möchte hier noch hinzusetzen, daß ein kleines Muskelbündel (Fig. 16—18, *xx*), welches eigentlich nicht zum Verbindungsbündel, sondern zu der eigentlichen Ventrikelmuskulatur gehörte und dicht außerhalb der Bindegewebshülle des Verbindungsbündels lag, sich allmählich in die Bindegewebshülle einschob (Schnitt No. 68), ja sogar nach und nach zwischen die Muskelfasern des Verbindungsbündels vorrückte, immer von der Bindegewebsscheide streng um-

hüllt, um schließlich, von allen Seiten von den Muskelfasern des Verbindungsbündels umgeben (Schnitt No. 75), nach unten zu verlaufen.

Mit dem 80. Schnitt ist dieses Präparat (No. II) wieder erschöpft, aber der rechte Schenkel will noch kein Ende nehmen, vielmehr scheint er sich allmählich wieder zu vergrößern. Ich mußte also wieder ein neues Serienpräparat herstellen, welches die direkte Fortsetzung des Präparates No. II nach unten bildet und den weiteren Verlauf des rechten Schenkels enthalten mußte. Ich habe bei diesem Präparat No. III, wie auch beim vorangegangenen Präparat No. II von der Scheidewand nicht die ganze Dicke, sondern nur die rechte Hälfte, und zwar ein Gebiet, wo ich den vollständig unklaren, weiteren Verlauf des rechten Schenkels vermutete, herausgeschnitten. Dieses Stück enthielt zahlreiche Trabekel oder Muskelbalken, die in dieser Gegend sich befanden und entweder zur Basis des vorderen Papillarmuskels oder zur Parietalwand zogen.

In diesem Serienpräparat No. III kann man den rechten Schenkel wieder ganz leicht erkennen. Die Muskelfasern des rechten Schenkels sind nicht mehr quer, sondern mehr längs geschnitten. Die Form des Bündels zeigt noch ein unregelmäßiges Viereck, dessen eine Seite subendokardial liegt und ziemlich lang (1,5 mm) ist, während die ihr gegenüberstehende Seite viel kürzer (ca. 0,4 mm) ist. Die anderen zwei Seiten (die vordere und hintere) sind ziemlich lang (ca. 1,6 mm) und bilden je einen Bogen nach dem Innern des Vierecks (Fig. 19 = Schnitt No. 3—III). In den folgenden Schnitten biegt sich diese hintere Seite immer stärker nach innen ein, wodurch das Viereck in seinem mittleren Abschnitte schmäler wird, um schließlich in zwei Teile getrennt zu werden (Fig. 20 = Schnitt No. 10—III).

Bisher ist dieses Bündel immer einem Trabekel entlang verlaufen. Jetzt, wo es in zwei Bündel getrennt ist, verläuft das eine Bündel (*A*) noch immer als die Fortsetzung des bisherigen Verlaufs in demselben Trabekel, während das andere Bündel (*B*) in einen anderen Trabekel übergeht. Das erste Bündel (*A*) besitzt mehr Bindegewebe zwischen seinen Muskelfasergruppen, als die angrenzende Ventrikelmuskulatur und ist von der letzteren durch mehr oder weniger bedeutende Bindegewebsfasern und teilweise auch durch weitere Lymphräume getrennt. Es wird allmählich dünner, aber seine subendokardiale Verbreiterung scheint zuzunehmen, jedoch verschwindet es schließlich im Schnitt No. 30—III ganz (Fig. 21, 22, 23 und 24).

Das Ventrikelmuskelbündel (*xx*), welches, wie oben erwähnt, im Schnitt No. 68 des vorigen Serienpräparates (No. II) zwischen die Muskelgruppen des Verbindungsbündels eintrat und mit diesem gemeinsam nach unten verlief, liegt immer noch innerhalb der Bindegewebshülle des Bündels (*A*); es ist durch eine eigene, zarte Bindegewebshülle und ziemlich weite Lymphräume von der Muskulatur des Verbindungsbündels getrennt und wird allmählich kleiner, verliert schließlich seine eigene Bindegewebshülle, tritt nach und nach den Muskelfasern des Verbindungsbündels näher, um schließlich (im Schnitt No. 20—III) keine Grenze mehr erkennen zu lassen. Dieses kleine Ventrikelbündel, welches ins Verbindungsbündel eintrat, behält anfangs alle Eigenschaften der Ventrikelmuskulatur bei und läßt sich durch seine dunklere Färbung, seinen Kernreichtum und seine kleineren Fasern von dem Verbindungsbündel sehr gut unterscheiden. Nach unten ändert sich diese Beschaffenheit ganz allmählich und nähert sich derjenigen des Verbindungsbündels, so daß man schließlich (im Schnitt No. 20) keinen sicheren Unterschied mehr machen kann.

Der andere Zweig (*B*) des rechten Schenkels nimmt eine dreieckige Form an, deren eine Seite subendokardial liegt. Die Spitze des Dreiecks, die der subendokardial liegenden Seite gegenübersteht, verlängert sich in den folgenden Schnitten. Dieser verlängerte Teil (*C*) wird durch immer stärker auftretende Bindegewebsfasern schließlich von der andern Hälfte (*B*) getrennt (Schnitt No. 20). Dieser getrennte Teil (*C*) geht allmählich wieder in einen anderen Trabekel über und liegt auch subendokardial. Das andere Zweigbündel (*B*) schließt in seiner Mitte ein besonderes Muskelbündel ein, das früher (im Schnitt No. 2—6—III) allmählich in den damals noch nicht geteilten rechten Schenkel aus der daneben liegenden Ventrikelmuskulatur eintrat und, von Bindegewebsfasern und Lymphräumen umgeben, das Verbindungsbündel nach unten begleitete. Dieses eingeschlossene Bündel vergrößert sich allmählich und tritt schließlich (Schnitt No. 32—34—III) mit der angrenzenden Ventrikelmuskulatur wieder in Verbindung, Es scheint aber mit den Muskelfasern des Zweigbündels (*B*) in keinen direkten Zusammenhang getreten zu sein, was man hier ja vermuten könnte. Das schon sehr kleine Zweigbündel (*B*) verläuft immer weiter nach unten, durch weite Lymphräume von der eigentlichen Ventrikelmuskulatur getrennt, um schließlich (im Schnitt No. 43 = Fig. 26) wieder in zwei feinere Muskelgruppen geteilt zu werden; ich konnte diese feinen Zweige nicht bis zu Ende verfolgen.

Der dritte Zweig (*C*) verläuft in rundlicher Gestalt nach unten (Durchmesser ca. 0,5 mm), durch Bindegewebsfasern und Lymphräume von der anderen Muskulatur getrennt. Während dieses Verlaufes wird er etwas größer ued verlängert sich allmählich, bis schließlich ein sehr langer Muskelfaserzug von ihm ausgeht, der sich subendokardial verbreitet (Fig. 26, *xxx*). Seine Hauptmasse wird dadurch in den folgenden Serien kleiner, und dann teilt er sich weiter in zwei Gruppen, deren schwächere sich allmählich von der anderen entfernt und vermutlich in einen anderen Trabekel übergeht, während die andere größere Gruppe ihren alten Weg fortsetzt und wieder durch Bindegewebe in zwei Gruppen geteilt wird (Schnitt No. 55). Alle diese ganz feinen Endverzweigungen konnte ich nicht mehr verfolgen, weil dieses Serienpräparat (No. III) leider gerade hier erschöpft war, d. h. an der Stelle, die vom unteren Rande der Pars membranacea septi ca. 23 mm entfernt lag, und wo das rechte Endokardium des Septum ventriculorum musculare vorn zu der Parietalwand des rechten Ventrikels übergeht, also am vorderen Ende des Septum ventriculorum. An diesem Übergangswinkel sind zahlreiche große oder kleine Trabekel oder Balken vorhanden, die sich nach verschiedenen Richtungen entweder verzweigen oder nebeneinander verlaufen, sich einander kreuzen oder von dem Septum über den Umschlagswinkel hinweg die Parietalwand überbrücken. Die Endverzweigungen des rechten Schenkels des Verbindungsbündels sind hier in verschiedene dieser Trabekel und auf diese Weise in die Parietalwand des rechten Ventrikels übergegangen, besonders der Zweig (*B*) ist durch einen Trabekel zum vorderen Papillarmuskel gezogen und an der Basis des letzteren hat er sich, wie oben erwähnt, in mehrere weitere, feinere Zweige geteilt (Fig. 21, 22, 23, 24, 25, 26 und 27 = Schnitt No. 14, 18, 24, 28, 34, 43 und 51—III).

(3.) No. 139. Ein 31,5 cm langer, weiblicher Fötus.

(Tafel II, Herz No. 134, Fig. 1—8.)

Ich habe von diesem Fötalherzen den Spitzenteil ungefähr in der Mitte der Ventrikel weggeschnitten und die obere größere Hälfte des Ventrikels mit den Vorhöfen und dem Anfangsteile der großen Gefäße in Alkohol nachgehärtet, in Paraffin eingebettet und dann von hinten nach vorn parallel der Längsachse des Herzens, senkrecht zur Scheidewand in 9 μ dicke Serien geschnitten. Von diesen lückenlosen Serien habe ich regelmäßig den sechsten Schnitt.

aufgeklebt und erst mit Hämatoxylin, dann nach Van Gieson nachgefärbt.

Im Schnitt No. 8 kommt ein eigentümliches Muskelbündel (*k*) in der Vorhofsscheidewand (*v*), dicht an dem Septum fibrosum atrioventriculare (*s*), welches auf der linken Seite von der Basis des Mitralsegels (*m*) breit entspringt und, sich immer verkleinernd, mit leichtem Bogen nach unten reehts zur Basis des medialen Tricuspidalsegels (*t*) hinzieht, zum Vorschein und schmiegt sich in Halbmondform mit seiner konkaven Seite an dasselbe an. Es ist hier von der angrenzenden Vorhofsmuskulatur gar nicht scharf zu trennen, sondern steht mit der letzteren in Verbindung. Von der Ventrikelseite ist es durch die dicke bindegewebige, atrioventrikulare Scheidewand (*s*) scharf getrennt (Fig. 1 = Schnitt No. 9).

In den folgenden Schnittserien wird es (*k*) allmählich größer und kann von der übrigen Vorhofsmuskulatur immer schärfer unterschieden werden, indem es von links und oben durch dünnes Bindegewebe begrenzt wird, das von dem linken Ende des Septum fibrosum atrioventriculare ausgeht. Außerdem ist der Verlauf seiner Muskelfasern ganz anders, als der der angrenzenden Vorhofsmuskulatur: sie sind nämlich fast quer durchschnitten, während die Vorhofsfasern meist längs getroffen sind, weshalb die Unterscheidung schon bei flüchtiger Betrachtung ziemlich leicht ist. Das Septum fibrosum schickt mehrere bindegewebige Fortsätze in das eigentümliche Muskelbündel vor, welche das Muskelbündel anfangs wenig, jedoch nach und nach stärker in verschiedenen Richtungen durchziehen. Dabei nimmt das Septum fibrosum atrioventriculare an Breite zu und bildet ein unregelmäßiges Netzwerk, dessen Lücken mit den obenerwähnten eigentümlichen Muskelmassen ausgefüllt sind (Schnitt No. 14).

In den folgenden Schnitten rücken diese eigentümlichen Muskelgruppen immer mehr nach der Ventrikelseite der atrioventrikulären Scheidewand vor, und im Schnitt No. 18 kann man eine solche schon jenseits der Hauptmasse des Septum fibrosum sehen, welche nur noch durch einen schwachen Bindegewebszug von der Ventrikelmuskulatur getrennt ist; aber die Hauptmasse des Bündels bleibt noch in der Vorhofsseite, sie hat sich allmählich bis hierher vergrößert und nimmt ihren Sitz in dem rechten unteren Teil der vordersten Partie der Vorhofsscheidewand ein (Fig. 2 = Schnitt No. 19).

Vom Schnitt No. 20 ab wird das Muskelbündel (*k*), welches noch in der Vorhofsseite zu sehen ist, etwas kleiner und rundlicher. Es

wird von links und rechts durch starkes Bindegewebe, das einen Teil des Septum fibrosum darstellt, begrenzt und unten durch noch ziemlich starkes Bindegewebe von der Ventrikelmuskulatur getrennt. Oben steht es jedoch noch mit der gewöhnlichen Vorhofsmuskulatur in Verbindung. Erst im Schnitt No. 23 wird es von allen Seiten von Bindegewebe umgeben, also vom Vorhofe auch durch einen dünnen Bindegewebszug abgeschnitten, es liegt daher in diesem Schnitte vollständig in dem Septum fibrosum. Es wird immer von verschieden starken Bindegewebszügen, die natürlich dem Septum fibrosum entstammen, in unregelmäßiger Weise durchzogen. Der Durchmesser des Muskelbündels beträgt hier ca. 0,9 mm (Fig. 3 = Schnitt No. 23).

In den folgenden Schnittserien (No. 24—29) wird das zwischen dem Verbindungsbündel und der Vorhofsmuskulatur aufgetretene Bindegewebe immer stärker und verschmilzt wieder zu einem einheitlichen Septum fibrosum. Das Verbindungsmuskelbündel hat inzwischen allmählich eine quer ovale Schnittform angenommen und liegt dicht unter dem Septum fibrosum und über der Muskulatur der Ventrikelscheidewand, von der es in der rechten Hälfte durch eine ganz minimale, in der linken jedoch durch etwas breitere Bindegewebsmassen getrennt ist. Die linke Hälfte des hier noch oval gestellten Verbindungsbündels wird von ziemlich starken Bindegewebszügen durchzogen und in einzelne Felder geteilt. Die Muskelfasern des Verbindungsbündels sind hier meist fast quer getroffen.

In den nächstfolgenden Serien (Schnitt No. 30—35) verändert sich seine ovale Form langsam, sein linkes Ende verlängert sich subendokardial nach links unten, und die in dieser Hälfte enthaltenen Muskelfasern und Bindegewebszüge nehmen auch dieselbe Richtung ein. Der Verlauf der Muskelfasern in der anderen Hälfte scheint meist nach vorn gerichtet zu sein. Im Schnitt No. 35 zeigt das Verbindungsbündel folgende Gestalt. Es beginnt mit einem ziemlich dicken, abgerundeten Kopf dicht an der Basis des medialen Tricuspidalsegels, liegt unter der tiefsten Ansatzstelle der hinteren Aortentasche und erstreckt sich schweifförmig schief nach links unten direkt bis unter das linksseitige, dicke subendokardiale Bindegewebe (Fig. 4 = Schnitt No. 30).

Vom Schnitt No. 36 ab wird die Verlängerung des Verbindungsbündels nach links unten immer länger (*l*). Hier kann man außerdem im Schnitt No. 36 in der linken subendokardialen Schicht, und zwar in dem untersten Teile des Schnittes, zwei voneinander durch Bindegewebe getrennte besondere Muskelbündel auftreten sehen, die

in ihren histologischen Beschaffenheiten mit dem in der oberen subendokardialen Gegend sichtbaren Verbindungsbündel fast ganz übereinstimmen, aber mit ihm in keinem Zusammenhange stehen. Sie sind auch von der Ventrikelmuskulatur durch Bindegewebszüge getrennt. In den folgenden Schnitten vereinigen sich allmählich diese beiden unteren Muskelgruppen zu einem Bündel (*l'*), das sich allmählich nach oben verlängert (Fig. 5 = Schnitt No. 39).

Im Schnitt No. 40 bemerkt man, daß an dem bisher ziemlich unverändert gebliebenen rechten Ende des Verbindungsbündels ein leichter Fortsatz nach rechts unten auftritt. Dieser Fortsatz (*r*) wird allmählich in den nächstfolgenden Serien (Schnitt No. 41 bis 46) noch etwas länger. Der linke Schenkel (*l*) des Verbindungsbündels verlängert sich immer mehr weiter nach unten, wird aber gleichzeitig dünner. Er verbindet sich schließlich mit dem obenerwähnten, von unten nach oben ziehenden, subendokardialen Muskelbündel (*l'*). Das ganze Verbindungsbündel gewinnt dadurch die Form eines ziemlich schmalen Halbmondes, der mit seiner konkaven Seite die Kuppe der Muskulatur des Septum ventriculorum von oben und links bogenförmig umfaßt. Das Verbindungsbündel und der Ventrikelmuskel sind immer durch bindegewebige Streifen mehr oder minder scharf getrennt, besonders an der Kuppe des Ventrikelmuskels tritt diese Bindegewebsmasse stark hervor (Fig. 6 = Schnitt No. 46).

Im Schnitte No. 47 wird die Wurzel des rechten Schenkels von oben und unten durch Bindegewebsfasern eingeengt, um dann in den nächsten Schnitten ganz von dem linken Schenkel abgetrennt zu werden. Die Entfernung beider Schenkel wird in den folgenden Schnitten ziemlich schnell größer, indem die Bindegewebsmasse, die die Kuppe der Ventrikelmuskulatur umgekehrt V-förmig bedeckt, nach oben rückt, sich zwischen die beiden Schenkel des Verbindungsbündels hineinkeilt und sie von der unteren medialen Seite immer weiter verdrängt. Diese Bindegewebsmasse war schon früher (im Schnitt No. 47) durch die Spitze des V mit dem Septum fibrosum verbunden, und diese Verbindung wird immer stärker und bildet nun im Schnitt No. 50 eine umgekehrte Y-Form und trennt die beiden Schenkel des Verbindungsbündels und die Ventrikelmuskulatur voneinander.

Der linke Schenkel (*l*) verläuft hier sehr weit nach unten in Form eines dünnen Streifens, der von links durch die bereits obenerwähnten, subendokardial gelegenen, ziemlich dicken Bindegewebszüge, von rechts oben durch die soeben geschilderte Y-förmige

Bindegewebsmasse begrenzt, rechts unten durch ganz dünne Bindegewebsstreifen von der eigentlichen Ventrikelmuskulatur getrennt wird. Sein oberer Teil ist dicker (ca. 0,5 mm dick), nach unten wird er allmählich schmäler, und in dem untersten Abschnitte konnte ich ihn nicht mehr mit Sicherheit von der Ventrikelmuskulatur unterscheiden, weil hier die Bindegewebsfasern, welche diese beiden Muskelgruppen trennen, zu minimal sind, und die Auflockerung des Bündels durch eindringende Bindegewebsmassen zu stark wird.

Der rechte Schenkel verkürzt sich nach der Abtrennung vom linken Schenkel schnell an seinem linken oberen Ende, verlängert sich dagegen ganz langsam nach rechts und etwas nach unten. Er hat im Schnitt No. 50 die Form eines eiförmigen Ovals, dessen breiter Pol nach rechts unten, dessen schmaler Pol nach links oben gerichtet ist. Er ist links unten durch einen Schenkel der Y-förmigen Bindegewebsmasse von der Ventrikelmuskulatur, rechts oben durch eine subendokardial liegende dicke Bindegewebsschicht begrenzt (Schnitt No. 47—50).

In den folgenden Schnitten (No. 51—55) entwickelt sich die Ventrikelmuskulatur weiter nach oben und stößt endlich direkt auf das Septum fibrosum, während die sie umfassenden beiden Schenkel der Y-förmigen Bindegewebsmasse allmählich auseinandergehen, schließlich ihren gemeinsamen Stamm verlieren, um ganz gesondert als zwei bindegewebige Fortsätze (Fig. 7, *x*) am eigentlichen Septum fibrosum atrioventriculare, links und rechts zu persistieren. Der linke Schenkel (*l*) hat sich nicht viel verändert, außer einer Verkürzung im oberen Teile. Der rechte Schenkel (*r*) ist allmählich kleiner geworden und etwas nach unten gerückt. Er ist noch von allen Seiten von einer dicken Bindegewebsmasse umgeben; im Schnitt No. 53 entspringt ein für das mediale Tricuspidalsegel bestimmter Sehnenfaden (*sf*) von dieser Bindegewebshülle (Fig. 7 = Schnitt No. 53).

Vom Schnitt No. 56 ab scheint der linke Schenkel (*l*) allmählich noch dünner zu werden, der Verlauf seiner einzelnen Muskelfasern ist etwas anders als der der daneben liegenden, eigentlichen Ventrikelmuskulatur (*km*). Die beiden Muskelarten (*l* u. *km*) sind immer durch Bindegewebsfasern getrennt, aber die letzteren sind besonders nach unten zu nur minimal, so daß ich hier kaum noch mit Sicherheit die beiden Muskelarten unterscheiden konnte. Im Schnitt No. 63 verlor ich schließlich ganz die Spur des linken Schenkels, und zwar der schlechten Schnittrichtung wegen. Wie man durch den einfachen Querschnitt des ganzen Ventrikels leicht erkennen kann, bildet die Ventrikelscheidewand allein schon eine

mit ihrer Konkavität nach rechts gerichtete Krümmung. Aus diesem Grunde kann man an einem als Ganzes gehärteten und eingebetteten Herzen wie bei diesem Falle, nie eine geometrisch genau senkrecht gedachte Serienschnittreihe der Scheidewand vom hinteren bis vorderen Ende ausführen.

Der rechte Schenkel (*r*) wird hier allmählich kleiner und rückt immer noch weiter nach vorn und ganz wenig abwärts (Fig. 8 = Schnitt No. 59). Er besitzt noch eine ovale Form und ist von oben links und rechts von einer starken Bindegewebsmasse umgeben, während sein nach rechts unten gerichtetes Ende durch eine ganz dünne Bindegewebsmasse von der Ventrikelmuskulatur getrennt ist. Diese Bindegewebsmasse ist mit dem Septum fibrosum verbunden, aber diese Verbindung wird immer schmäler, bis sie schließlich ganz aufhört (im Schnitt No. 62). Diese abgetrennte Bindegewebsmasse, welche den rechten Schenkel begleitet, wird immer schwächer; aber es bleibt zwischen dem Muskelbündel des rechten Schenkels und dem Endokardium noch eine ansehnliche Bindegewebsmasse übrig, von der wieder ein Sehnenfaden (im Schnitt No. 72) ausgeht. Hier liegt das Verbindungsbündel etwa 0,3 mm vom rechten Endokardium entfernt und ist von drei Seiten (rechts unten und links) durch die Ventrikelmuskulatur umgeben, von der es durch eine dünne Bindegewebsscheide getrennt ist; die Lymphräume desselben sind deutlich weiter als die der daneben liegenden Ventrikelmuskulatur. Der rechte Schenkel verkleinert sich von hier ab nicht mehr, sondern scheint im Gegenteil ganz langsam wieder etwas größer und dabei etwas lockerer zu werden. Das etwas stärkere Bindegewebe an seinem oberen Ende verschwindet auch allmählich (im Schnitt No. 78). Der rechte Schenkel wird auf diese Weise schließlich von allen Seiten von dem gewöhnlichen Muskelgewebe der Ventrikelscheidewand umgeben und zieht immer langsam nach unten. Dem Aussehen nach ist das Muskelbündel des rechten Schenkels hier schon kaum von dem der anderen Muskelfasern zu unterscheiden; aber man kann es noch viel weiter nach unten mit Sicherheit auffinden, wenn man es serienweise sorgfältig verfolgt. Im Schnitte No. 81 ist seine Form rundlich geworden (Durchmesser beträgt ca. 0,16 mm). Im Schnitt No. 84 wird es durch Lymphspalten in einige kleinere Gruppen geteilt, dann verlängert es sich allmählich nach unten (Schnitt No. 88) und wird durch immer weiter werdende Lymphräume von der angrenzenden Ventrikelmuskulatur getrennt.

In den folgenden Schnittserien scheint sich die Lage des rechten Schenkels ziemlich schnell nach unten zu verändern, und im Schnitt

No. 96 nimmt er eine ziemlich lange, schmale Spindelform an, welche durch mehrere Lymphspalten in mehrere Fasergruppen geteilt ist. Vom Schnitt No. 97 ab verlängert er sich ganz rapid nach unten, und im Schnitte No. 101 konnte ich nur noch den oberen Teil des Schenkels sehen, weil, wie schon erwähnt, die untere Hälfte des Ventrikels leider weggeschnitten war. Seine Fasern wurden an einigen der letzten Serien in ihrer Längsrichtung getroffen, mit anderen Worten, sie verliefen senkrecht von oben nach unten, und ihre Richtung war mit der der angrenzenden Fasern der eigentlichen Ventrikelmuskulatur ganz gleich.

Im ganzen bisherigen Verlaufe des rechten Schenkels konnte ich keine Verbindung mit den gewöhnlichen Ventrikelmuskelfasern konstatieren.

Der linke Schenkel des Verbindungsbündels war, wenn wir noch einmal kurz zusammenfassen, in diesem Falle in einem anfangs sehr breiten kompakten, nach unten mehr divergierenden Bündel abwärts verlaufen, und zwar durch eine mehr oder weniger dicke Bindegewebsschicht von der Ventrikelmuskulatur getrennt. Sein unteres Ende konnte ich bei diesem Stufenpräparate nicht bestimmen, weil die untere Hälfte der Ventrikel weggeschnitten war. Jedenfalls ist es sicher, daß er wenigstens ungefähr in der Mitte des linken Ventrikels noch gar nicht sein Ende gefunden hat, was den Angaben aller bisherigen Autoren widerspricht. Die Frage, ob einige Muskelfasern des linken Schenkels schon während seines bisherigen Verlaufes irgendwo mit den gewöhnlichen Ventrikelmuskelfasern in Verbindung getreten sind, kann ich nicht mit Sicherheit beantworten, weil dieses Präparat sich ziemlich schlecht gefärbt hat, wahrscheinlich wegen des langjährigen Aufbewahrens in Alkohol; zahlreiche Verbindungen zwischen beiden Muskelarten sind aber sicher ausgeschlossen.

(4) Makroskopische Beschreibung des Verbindungsbündels des menschlichen Herzens.

Ich habe bisher beim Menschen schon mikroskopisch einen Teil des Verbindungsbündels beschrieben; aber es handelte sich dabei nur um den Vorhofsteil, ferner um das eigentliche Verbindungsstück zwischen dem Vorhofe und der Kammer und schließlich um einen Teil der beiden Schenkel, und zwar den rechten Schenkel bis zur Basis des vorderen Papillarmuskels und den oberen Verlauf des linken Schenkels. Wie man aus den Beschreibungen sehen kann, verläuft das Bündel in seinem bisher erwähnten Teile bei

allen Herzen in einer ziemlich übereinstimmenden Weise, besonders in bezug auf seine Lage und gröbere Form. Was die beiden Schenkel betrifft, so ist der rechte immer schmäler, als der linke, und der erstere ist durch eine mehr oder weniger dicke Bindegewebsschicht von der Ventrikelmuskulatur getrennt. Der linke Schenkel ist von Anfang an schon ziemlich breit, nach unten wird er noch breiter, aber gleichzeitig dünner und spaltet sich schließlich in mehrere Gruppen. Den weiteren Verlauf konnte ich mikroskopisch nicht verfolgen, weil alle meine Serienpräparate in dieser Gegend ihre untere Grenze erreichten.

Da ich noch gar nicht den linken Schenkel bis zu seinem Ende verfolgt hatte, so wollte ich doch noch weiter mikroskopisch diese untere Grenze feststellen und glaubte das auch leicht erreichen zu können. Jedoch stieß ich bei meinem Versuche auf große Schwierigkeiten, so daß ich nach langen, vergeblichen Bemühungen beinahe genötigt wurde, diesen Versuch zu unterbrechen. Ich war dabei bestrebt, zuerst zu bestimmen, wie weit der linke Schenkel senkrecht abwärts reicht. Aber selbst diese anscheinend einfache Frage war sehr schwer zu lösen. Ich hatte nämlich zu diesem Zwecke aus mehreren aufbewahrten Herzen je ein langes Stück herausgeschnitten, das, ungefähr von dem unteren Rande der Pars membranacea septi anfangend, senkrecht abwärts fast bis zur Herzspitze reichte. Dieses lange Stück, dessen Breite und Dicke aber nur einige Millimeter betrug, wurde dann in zwei oder drei Stücke geteilt, weil das ganze Stück zur weiteren Bearbeitung zu lang war, dann einzeln eingebettet und der Länge nach geschnitten. Wenn man diese zwei oder drei Stücke aus jedem Herzen der Reihe nach untersuchte, so mußte man ganz leicht erkennen können, bis zu welchem Punkte das subendokardiale Muskelbündel des linken Schenkels sich erstreckte, eventuell auf welche Weise es in die gewöhnliche Ventrikelmuskulatur überging. Auf diese Weise hoffte ich zum Ziel zu gelangen.

Wenn man nun planmäßig diese Präparate durchmusterte, so konnte man tatsächlich immer im oberen Abschnitte desselben die subendokardialen Muskelfasern des linken Schenkels sehen, verfolgte man aber diese Muskelschicht nach unten, so zeigten sich schwer erklärliche Verhältnisse. Es beruhte das auf folgendem Verhalten. Der durch Bindegewebe umschlossene linksseitige Schenkel erstreckte sich nicht bei allen Herzen gleich weit nach unten, sondern seine Ausdehnung war individuell bedeutend verschieden. Außerdem zeigten sich noch andere Befunde. Wenn man noch weiter nach

unten kam, so konnte man hie und da zerstreute subendokardial liegende Muskelgruppen sehen, die bald in einem ziemlich breiten, bald in einem ganz kleinen, nur wenige Fasern starken Bündel angeordnet und durch eine mehr oder weniger dicke Bindegewebsschicht von der angrenzenden Herzmuskulatur getrennt waren. Dieses Auftreten der subendokardial zerstreut liegenden Muskelgruppen konnte man in allen Fällen wahrnehmen; aber in bezug auf ihre Zahl, Größe und Lage waren sie äußerst verschieden. Betrachtete man ferner die Faserrichtung der Muskelgruppen genauer, so ergab es sich, daß sie nach verschiedenen Richtungen hin verliefen, sie waren bald quer, bald schräg, bald längs getroffen, und im erst genannten Falle konnte man meist gut sehen, daß die einzelnen Muskelfasern oft völlig von den subendokardialen Bindegewebsfasern eingeschlossen verliefen. Im allgemeinen war die Verlaufsrichtung der Muskelgruppen von der der angrenzenden Ventrikelmuskulatur ganz verschieden, so daß man ohne weiteres merken konnte, daß es sich hier um zwei ganz verschiedene Muskelschichten handelte; aber es kam auch nicht selten vor, daß beide Muskelschichten in beinahe gleicher Richtung verliefen; war das der Fall, und trennten außerdem zufällig hier keine reichlichen Bindegewebsfasern diese beiden Muskelschichten in genügender Weise, so konnte man sie nicht leicht unterscheiden, weil die histologische Beschaffenheit beider Muskelarten keine scharfe Differenz zeigte, wenn auch einige ganz unerhebliche Unterscheidungsmerkmale vorhanden waren.

Aus den bisher erwähnten Befunden konnte ich gar nicht zur Klarheit darüber gelangen, wie der Verlauf des linken Schenkels sich gestaltet. Denn weder konnte ich nach diesen Befunden die bisherigen, diesbezüglichen Angaben sämtlicher Autoren, daß das Verbindungsbündel in die Ventrikelmuskulatur übergehen soll, sobald es die Ventrikularscheidewand erreicht, bestätigen, noch konnte ich sicher beurteilen, ob die in der unteren Hälfte der Präparate subendokardial zerstreut liegenden Muskelgruppen mit dem im oberen Abschnitte sichtbaren, linken Schenkel des Verbindungsbündels etwas zu tun hatten oder nicht, und ferner, wenn dies überhaupt der Fall wäre, auf welche Weise sie im Zusammenhange standen. Trotz dieser Unklarheit wollte ich mich doch noch nicht von diesen anscheinend aussichtslosen Bemühungen abschrecken lassen, vielmehr habe ich von jetzt an auch nach verschiedenen anderen Richtungen immer weiter ähnliche Untersuchungen unternommen, und zwar immer vom unteren Rande der Pars membranacea septi anfangend, wo sich der linke Schenkel sicher vermuten

läßt, entweder nach vorn unten oder nach hinten unten. Bei diesen weiteren Untersuchungen, und zwar an den Präparaten, welche sich von der Pars membranacea septi nach hinten unten richteten, gewann ich wenigstens die Überzeugung, daß der linke Schenkel nicht sehr weit nach hinten geht; aber seine vordere und untere Grenze blieben ebenso unklar wie früher. Jetzt mußte ich schließlich notgedrungen diese Bemühungen aufgeben.

Inzwischen war ich durch die Untersuchungen von Katzen- und Hundeherzen, bei denen ich gleichfalls jene subendokardialen, zerstreut liegenden eigenartigen Muskelbündel gefunden, aber noch nicht sicher mit den Verbindungsbündeln in Beziehung gebracht hatte, auf die Vermutung gekommen, daß diese eigentümlichen Fasern die sogenannten Purkinjeschen Fasern sein könnten. Diese Vermutung gewann mehr und mehr an Boden, je weiter ich die Katzen-, Hunde- oder Menschenherzen untersuchte, weil ich jetzt bei allen Herzen diese subendokardialen Muskelgruppen, die freilich in ihrer histologischen Beschaffenheit beim Menschen-, Hunde- und Katzenherzen etwas variierten, zerstreut in den Ventrikeln auffinden konnte. Schließlich habe ich, besonders auf Anregung Herrn Prof. L. Aschoffs, ein Schafherz (No. 155) untersucht, um zu sehen, wie die Verhältnisse hier gestaltet sind; denn bekanntlich sind die Purkinjeschen Fäden beim Schafherzen am schönsten zu sehen. Das Resultat war geradezu überraschend. Ich konnte nämlich schon bei diesem ersten Herzen alle Verhältnisse vollständig klarlegen. Ich werde später in einem besonderen Abschnitte in einer genauen Beschreibung des Schafherzens darauf zurückkommen. Daher sei hier nur kurz erwähnt, daß das Atrioventrikularverbindungsbündel, wie bisher angenommen wurde, gar nicht gleich in die Ventrikelmuskulatur übergeht, sondern sich in zwei Schenkel teilt und sich als selbständiges System weiter in der ganzen Innenfläche beider Ventrikel als Purkinjesche Fasern ausbreitet.

Diese neue Entdeckung erleichterte meine weitere Arbeit entschieden, weil ich mich jetzt besser über den ganzen Verlauf des Verbindungsbündels orientieren konnte. Ich habe also weiter beim Kalb, von neuem beim Menschen, Hund und bei der Katze nachgeprüft und bei allen Herzen ein überraschend übereinstimmendes Prinzip über den Verlauf des Verbindungsbündels gefunden, abgesehen von einigen kleinen, in der Tierart begründeten Differenzen.

Beim Schaf, Hund und bei der Katze habe ich den ganzen linken Ventrikel in Serien geschnitten und sehr genau den ganzen Verlauf des linken Schenkels beschrieben; aber beim Menschen habe

ich diese Methode nicht angewandt, weil einerseits diese Methode eine sehr schwierige und zeitraubende ist und sich trotz dieser Mühe gute Resultate kaum erwarten lassen, da eine zu große histologische Ähnlichkeit zwischen den gewöhnlichen Herzmuskelfasern und den Muskelfasern des Verbindungsbündels besteht, und andererseits, weil es sich inzwischen herausgestellt hatte, daß der linke Schenkel schon makroskopisch fast bei allen, sowohl frischen, als gehärteten Menschenherzen ziemlich gut wahrnehmbar ist. Er verläuft zwar individuell verschieden, aber im großen und ganzen unterliegt sein Verlauf einer bestimmten Regel. Ich will also in den folgenden Zeilen diesen makroskopischen Befund des linken Schenkels im menschlichen Herzen beschreiben. Als Objekt für makroskopische Untersuchungen können frische Herzen gute Dienste leisten, fast ebensogut sind die in Kaiserling fixierten und in Glyzerin aufbewahrten; aber auch die nach anderen Methoden fixierten Herzen können meist dazu dienen, den Verlauf des linken Schenkels zu verfolgen.

Der makroskopisch sichtbare linke Schenkel[1]).

Wenn man die linken Ventrikel mehrerer Herzen vergleicht, so wird man wahrnehmen, daß ihre Innenfläche bei allen Herzen mehr oder weniger verschieden gebaut ist und kaum einheitliche Beschreibung gestattet; aber im großen und ganzen ist sie doch bei allen Herzen ähnlich gebaut. Man kann sehen, daß die Scheidewandfläche ohne Ausnahme unter der hinteren Aortenklappe relativ glatt ist, während die übrigen Partien des Septums und die ganze Parietalwand große Unebenheiten zeigen, da außer den Papillarmuskeln überall Trabekel vorhanden sind. Die Ausdehnung des glatten Teils ist sehr verschieden, er ist meist in der Nähe der Aortenklappen am breitesten; nach unten wird er schmäler und geht allmählich in zahlreiche trabekuläre Erhebungen und intertrabekuläre Vertiefungen über. Beim dilatierten größeren Herzen ist dieser glatte Teil gewöhnlich auch entsprechend groß. Der hintere Papillarmuskel besteht beim Menschen gewöhnlich nicht aus einer einzigen konischen Muskelmasse, sondern aus zwei oder noch mehreren, meist untereinander zusammenhängenden, aber nicht selten äußerlich selbständigen Muskelgruppen, während der vordere Papillarmuskel oft aus einer Muskelmasse besteht. Die Ausbildung der Trabekel in den übrigen Wandteilen ist je nach dem Herzen äußerst

1) Die Photographien zweier menschlicher Herzenbündels nebst Pause mit rot eingezeichnetem Verlauf des Verbindungsbandes finden sich Taf. VI, Fig. 1 u. 2.

verschieden. In der Scheidewand verlaufen die Trabekel im allgemeinen schräg von vorn oben nach hinten unten, dabei teilen sie sich abwärts je in mehrere kleinere Trabekel und verbinden sich untereinander, und in dem unteren Drittel des Septums, und zwar zwischen beiden Papillarmuskelgruppen, bilden sie gewöhnlich ein sich über- und nebeneinander durchflechtendes Netz. Die einzelnen Trabekel sind gewöhnlich ziemlich rundlich, in gewissen Fällen vorwiegend platt geformt.

Wenn man nun das Endokardium des linken Ventrikels ganz genau ansieht, so wird man finden, daß es bei den meisten Herzen direkt unterhalb der rechten Aortenklappe und der Pars membranacea leicht verdickt, ungleichmäßig undurchsichtig ist, ohne daß sich darin besondere Strukturen wahrnehmen lassen. Beobachtet man es weiter abwärts, so erscheinen allmählich in dem undurchsichtig aussehenden Endokardium gewisse undeutliche streifige Zeichnungen; diese Streifen verlaufen entweder von Anfang an in gesonderten Gruppen oder zunächst diffus verteilt, um sich erst etwas weiter abwärts in Gruppen zu vereinigen. Die Richtung der Streifen ist je nach der Höhe etwas verschieden; im allgemeinen verlaufen sie in einer abwärts divergierenden Richtung, so daß die Streifen oder die Streifengruppen an der vorderen Zone des glatten Teils mehr nach vorn abwärts, in der hinteren Zone dagegen mehr senkrecht abwärts oder seltener etwas nach hinten verlaufen, während die dazwischenliegenden Streifen abwärts divergieren. Das glatte undurchsichtige Endokardium wird nach unten, vorn und hinten allmählich scheinbar dünner und durchsichtiger und läßt nach und nach die unter ihm verlaufenden, daselbst beginnenden Trabekel und intertrabekulären Spalten durchschimmern und geht schließlich in die Trabekelbekleidung über. Je durchsichtiger das Endokardium wird, um so deutlicher werden die streifigen Figuren, mit anderen Worten, die letzteren treten nach unten und nach vorn immer deutlicher hervor. Sie gruppieren sich in der Peripherie des glatten Endokardiums gewöhnlich in mehrere meist breite, selten schmale Stränge und ziehen entweder subendokardial den Trabekeln entlang oder als freie, sehnenfadenartige Stränge durch den Ventrikelraum hindurch, oder auch, von einer besonderen Endokardiumfalte bekleidet, dicht an der Ventrikelwand entlang, nach verschiedenen Richtungen, besonders aber nach den beiden Papillarmuskelgruppen. Besonders gut kann man gewöhnlich die nach vorn unten verlaufenden Streifungen sehen, weil sie gegen die darunter liegende eigentliche Herzmuskulatur meist in einer kreuzenden Richtung verlaufen. Bei

dieser Beschreibung handelt es sich natürlich nur um die Hauptzüge des linken Schenkels.

Der Grad der makroskopischen Sichtbarkeit des linken Schenkels ist starken individuellen Schwankungen unterworfen. Während z. B. selbst seine Hauptzüge sich bei einigen Herzen von den übrigen Wandteilen nur mit Schwierigkeit unterscheiden ließen, war bei einem anderen Falle der linke Schenkel so deutlich wahrnehmbar, daß man ihn leicht bis zu den einzelnen ganz feinen Bündelchen verfolgen konnte. In diesem letzteren Falle war das Herz, das erst in Formol-Müller fixiert, dann in Alkohol aufbewahrt war, des Mitralfehlers wegen sehr stark dilatiert und hypertrophiert. Die Trabekel waren im allgemeinen abgeplattet, die glatte Partie des Endokardiums war sehr groß. In dieser Partie konnte man schon ungefähr 1 cm unterhalb der rechten Aortenklappe eine ca. 1,2 cm breite, senkrecht gestreifte Faserschicht sehen, die abwärts allmählich divergierte. Die Fasern des vordersten Teils der Faserschicht trennten sich allmählich von den übrigen und zogen nach vorn unten, sie konvergierten dabei und vereinigten sich schließlich zu einem kleinen Bündel, traten in einen ca. 1 cm langen, kleinen, sehnenfadenartigen Strang ein, zogen schräg nach vorn unten und setzten sich zuerst an einen Trabekel an, um dann weiter von hier bis zum vorderen Papillarmuskel zu ziehen. Die übrigen Fasern, die sich, wie die eben erwähnten Fasern, zu zahlreichen, höchstens roßhaardicken Bündelchen vereinigten und sehr gut einzeln sichtbar waren, verliefen in einer ganz dünnen, aber sehr breiten Schicht angeordnet weiter abwärts, teilten sich allmählich in zwei Gruppen (*a* und *p*), deren hintere (*p*) jetzt nach hinten unten verlief und sich wiederum allmählich in mehrere Gruppen teilte. Die Bündelchen von einer dieser Gruppen konvergierten nach hinten unten, traten in einen sehnenfadenartigen Strang ein und zogen direkt zum mittleren Teile des hinteren Papillarmuskels, während die übrigen Fasergruppen, sich in ihrem weiteren Verlaufe wieder oft untereinander verbindend oder teilend, schließlich, teils sehr weit bis zur hinteren Wand, teils zu den Wurzeltrabekeln des hinteren Papillarmuskels, teils zum trabekulären Netz der Herzspitze hinzogen. Die vordere Gruppe (*a*) der Bündelchen verlief im großen und ganzen weiter abwärts, aber ihre einzelnen Bündelchen, die sich, wie oben erwähnt, unter dem Endokardium als graue, feine Fäden einzeln sehr gut wahrnehmen ließen, verliefen nicht mehr parallel wie bisher, sondern verbanden sich untereinander oder teilten sich in mehrere feinere Fäden oder durchkreuzten sich und bildeten auf diese Weise schmallange Netzmaschen,

deren Längsachse im allgemeinen von oben nach unten gerichtet war. Sie erreichten die vordere untere Randpartie des glatten Endokardiums und traten, sich allmählich in drei Gruppen vereinigend, in drei ganz kurze Stränge ein, die wieder in eine ganz dünne, breite, an beiden Flächen durch Endokardium bekleidete Membran zusammentraten, sich bald an ein Trabekel ansetzten und von diesem ab weiter, einerseits zur Basis des vorderen Papillarmuskels, andererseits zur Herzspitze verliefen.

Wenn man nun noch genauer bei diesem Herzen die einzelnen Teilungsstellen der Fasergruppen des linken Schenkels betrachtet, so kann man an den meisten Stellen — wenn auch nicht immer — sehen, daß die einzelnen Faserbündelchen unmittelbar oberhalb des Teilungswinkels hin und her verlaufen, sich kreuzen und ganz dichte Netze bilden. Dieses Durcheinandergehen der Bündelchen weist darauf hin, daß selbige sich an der Teilungsstelle nicht ohne weiteres ganz einfach in zwei Gruppen teilen, sondern daß den geteilten Fasergruppen von allen Partien des noch nicht geteilten Bündels möglichst gleichmäßig ihre Elemente zugeteilt werden. Zu diesem Zwecke gehen z. B. eine Anzahl Fäden, die bis zu dieser Teilungsstelle in der hinteren Hälfte des noch nicht geteilten Bündels verliefen, bei der Teilung auch in die vordere Gruppe über, und umgekehrt gehen einige Fäden (d. i. ganz feine Faserbündelchen), welche bisher in der vorderen Hälfte verliefen, auch in die hintere Fasergruppe über, und auf diese Weise entsteht die eben beschriebene Durchkreuzung der Fäden an den Teilungsstellen.

Die Fadengruppen verbinden sich abwärts sehr oft wieder untereinander und bilden auf diese Weise Netzmaschen, die beim Menschen meist rundlich oder oval geformt sind. Die Abrundung in den Winkeln ist durch die oben erwähnte Kreuzung der Fäden in ein und demselben Bündel vor Beginn der Teilung bedingt; aber dies ist natürlich nicht der einzige Grund für die mehr rundliche Gestaltung der Netzmaschen, dazu trägt auch die eigentümliche Faltenbildung des Endokardium vielfach bei.

Beim Schafe sind die Endausbreitungen des Verbindungsbündels, wie man später sehen wird, meist schmale Fäden, beim Menschen dagegen sehr oft breite Platten, die nicht selten von beiden Seiten durch Endokardium bedeckt sind und eine ganz dünne Membran bilden. Beim Überschreiten einer intertrabekulären Vertiefung überbrücken sie die letzteren auch sehr oft in dieser membranösen Form, aber nicht selten auch in Form eines ganz kleinen sehnenfadenartigen Stranges, wie beim Schafe. In den letzterwähnten

Fällen konvergieren die bisher in einer breiten Fläche verlaufenden Bündelchen nach diesem Strang hin und treten in ihn hinein, und nachdem sie denselben passiert haben, verbreiten sie sich wieder fächerförmig, oder aber sie verlaufen immer weiter subendokardial in einem schmalen Faden. Diese Verhältnisse sind ganz verschieden.

Beim Menschen kann man auch nicht selten im linken Ventrikel neben den bisher erwähnten relativ breiten Fäden sehr lange ganz feine, haardünne, oder noch etwas dickere sehnenfadenartige Stränge sehen, die sämtlich für die Endausbreitung des Verbindungsbündels bestimmt sind. Ein solcher Faden zieht sehr oft von irgend einer Stelle des Verlaufsgebietes des linken Schenkels in der Scheidewand zum hinteren oder vorderen Papillarmuskel, dann nicht selten auch von der Spitze des hinteren Papillarmuskels nach oben zum hinteren oberen Teile der Scheidewand. (Man darf diesen letztgenannten Faden nicht etwa mit einem wirklichen Sehnenfaden verwechseln, der erstere setzt sich nicht an dem Mitralsegel an, sondern an der muskulösen Wand selbst, oft sogar, in mehrere Zweige geteilt, an verschiedenen Wandpartien). Außer diesen ziemlich oft sichtbaren, in bezug auf ihre Lage relativ konstanten Strängen kann man auch gelegentlich an der hinteren Wand oder an der Herzspitze, wo die Trabekel am deutlichsten entwickelt sind, diese frei verlaufenden Stränge sehen, die die beiden relativ entfernt liegenden Wandpartien, bezw. Trabekel verbinden; ferner verlaufen solche Stränge auch sehr oft von der hinteren Papillarmuskelgruppe nach der angrenzenden Wand. Die ganz kurzen, feinen Stränge, die sich zwischen zwei benachbarten trabekulären Erhebungen oder zwischen Papillarmuskel und angrenzenden Trabekeln hinspannen, sind bei allen Herzen in schwankender Zahl immer zu sehen.

Der makroskopisch sichtbare, rechte Schenkel[1]).

Die innere Fläche des rechten Ventrikels zeigt beim menschlichen Herzen sehr große Verschiedenheiten, insbesondere in bezug auf den Entwicklungszustand der Trabekel und die Zahl, Lage und Größe der Papillarmuskeln. Im rechten Ventrikel kann man gewöhnlich nur in der Umgebung des in der Regel ganz kleinen, medialen Papillarmuskels, also unterhalb der Crista supraventricularis eine relativ flache Stelle sehen. Auch diese Stelle geht ein wenig nach unten in mehrere Trabekel über, während die übrigen Wandungen, sowohl Scheidewand wie auch Parietalwand, stets sehr starke Uneben-

1) Beispiel s. Tafel VII, Fig. 3.

heiten zeigen. An dem vorderen Teile der Scheidewand, und zwar unterhalb des Aortenostiums und des medialen Papillarmuskels sind in der Regel einige große Trabekel entwickelt, die parallel nebeneinander senkrecht abwärts zur Parietalwand ziehen. (Das Herz ist bei dieser Beschreibung, wie immer, mit seiner Basis nach oben, mit seiner Spitze nach unten aufrecht stehend gedacht). Sie verlaufen dabei nicht dem Umschlagswinkel des Septums zur Parietalwand folgend, sondern ganz gerade einfach über den Winkel hinweg. Wenn sie die Parietalwand erreichen, so teilen sie sich gewöhnlich in mehrere kleinere Trabekel. Die hintere Hälfte des Septums gestaltet sich bei allen Herzen durch das Auftreten mehrerer, meist vertikal verlaufender, kleiner oder großer Trabekel oder kleiner inkonstanter Papillarmuskeln sehr uneben. Die Parietalwand ist von zahlreichen Trabekeln besetzt, die im allgemeinen von der Ventrikelbasis nach der Herzspitze zu konvergierend verlaufen und untereinander sich verbindend ein Netz bilden. Was die Papillarmuskeln anbelangt, so sitzt der mediale Papillarmuskel unterhalb der Crista supraventricularis meist als ein ganz kleiner Fortsatz auf, es können sich aber noch ein oder zwei weitere dort befinden, und zwar in einer schrägen nach hinten unten gerichteten Linie aufgereiht. Der vordere Papillarmuskel sitzt hauptsächlich an der Parietalwand, und zwar gewöhnlich in der Nähe der Grenze des unteren und des mittleren Drittels der vorderen Umschlagslinie des Septums zur Parietalwand. Er bekommt aber als Regel einen trabekulären Hilfsschenkel von der Scheidewand. Dieser Hilfsschenkel ist oft sehr stark, oft aber ganz dünn. Er kann auch ganz selten fehlen, in diesem Falle berührt jedoch gewöhnlich ein Trabekel, der unterhalb des medialen Papillarmuskels seinen Anfang nimmt und nach der Parietalwand zieht, die Basis des vorderen Papillarmuskels, und an dieser Berührungsstelle kann man eine förmliche Verwachsungsnaht wahrnehmen. Der vordere Papillarmuskel selbst ist meist ziemlich groß und besteht aus einem langen, konischen Fortsatz; aber es kommt auch vor, wenn auch selten, daß zwei oder drei Papillarmuskeln dort vorhanden sind. Die hintere Papillarmuskelgruppe besteht gewöhnlich aus zwei oder drei meist untereinander zusammenhängenden Papillarmuskeln. Ihr Sitz ist der hintere Rezessus, wo gewöhnlich die Trabekel am kompliziertesten verlaufen. Die Schenkel dieser Papillarmuskeln setzen sich teils am Septum, teils an der Parietalwand an. Dies ist das grob-anatomische Verhalten der inneren Fläche des rechten Ven-

trikels, deren Kenntnis zur Beschreibung des rechten Schenkels des Verbindungsbündels nötig ist.

Beim Menschen darf man nicht immer erwarten, daß der Verlauf des rechten Schenkels makroskopisch gut wahrnehmbar ist, selbst seinen Stamm vermißt man sehr oft. Untersucht man aber mehrere Herzen sehr genau, so kann man ihn doch bei manchen Herzen finden.

Makroskopisch nimmt der Stamm des rechten Schenkels seinen Anfang gewöhnlich in der Nähe des medialen Papillarmuskels, und zwar in dessen hinteren oberen Umgebung. Der Hauptstamm des rechten Schenkels sieht makroskopisch wie ein relativ undurchsichtiger, ganz schwach längs gefaserter Streifen des Endocardiums aus, dessen Breite bei großen Herzen 1—2, stellenweise sogar 3 mm beträgt. Er verläuft anfangs nach unten und etwas nach vorn, dann allmählich in einem leichten, selten in einem ziemlich starken Bogen nach unten und hinten, um dann weiter dem oben erwähnten trabekulären Hilfsschenkel des vorderen Papillarmuskels entlang zur Basis des letzteren zu gelangen. Sobald er dieselbe erreicht, teilt er sich gewöhnlich in mehrere Äste, die sich von dieser Stelle entweder den Trabekeln entlang, oder durch speziell dazu bestimmte ganz kleine sehnenfadenartige Fäden hindurch nach verschiedenen Richtungen verbreiten.

Die Endäste gehen teils nach der Parietalwand, teils nach dem Septum hin. In der Parietalwand kann man diese Endausbreitungen meist sehr gut wahrnehmen, besonders an hypertrophierten großen Herzen; sie verlaufen hier meist als relativ breite (1—2 mm), etwas erhabene Fäden, entweder den Trabekeln entlang, oder die letzteren kreuzend in schräger Richtung unter dem Endocardium, verbinden sich mit anderen und bilden ein relativ weitmaschiges Netz, das sich über die ganze Innenfläche der Parietalwand erstreckt und sich außerdem bis zum Septum verbreitet. Jedoch sind die Endausbreitungen stellenweise in einem sehr breiten Bündel angeordnet. Wenn die Fäden bei ihrem Verlaufe tiefe intertrabekuläre Furchen überschreiten müssen, so gehen sie entweder, wie beim linken Schenkel, in meist nur haardicke rundliche Fäden über, oder sie behalten ihre bisherige, ganz dünne, membranartige Form bei und überbrücken so diese Vertiefung. Wenn sie auf diese Weise die andere Seite erreicht haben, so verlaufen sie wieder subendokardial weiter.

Wenn das Herz sehr stark hypertrophiert und dilatiert ist, so sind die Trabekel gewöhnlich auch sehr groß und rundlich geformt,

und liegen in verschiedenen Ebenen übereinander, so daß die intertrabeculären Räume manchmal sehr tief und groß sind. In solchen Fällen kann man meist sehr gut sehen, daß die Endausbreitungen des Verbindungsbündels nicht nur den oberflächlichen Trabekeln entlang verlaufen, sondern daß sie auch nach den tiefer liegenden Trabekeln hinziehen.

Im Septum kann man diese Endausbreitungen gewöhnlich nicht so gut, wie an der Parietalwand sehen; aber in der hinteren Hälfte, wo die Trabekel gut entwickelt sind und mehrere Papillarmuskeln sich befinden, kann man ähnliche Bilder sehen. Insbesondere ziehen einige Endäste von der Basis des vorderen Papillarmuskels nach der hinteren Papillarmuskelgruppe. Ferner kann man im hinteren Rezessus, bezw. in der Umgebung der hinteren Papillarmuskeln sehr zahlreiche, kurze oder lange sehnenfadenartige Stränge finden, welche sich entweder zwischen zwei benachbarten oder etwas entfernt liegenden Trabekeln, oder zwischen den einzelnen Papillarmuskeln, oder zwischen dem Papillarmuskel und dem benachbarten Trabekel ausspannen. Dieselben Stränge kann man auch an anderen Stellen des Septums in geringer Zahl finden, besonders an dem vorderen Umschlagswinkel zwischen dem Septum und der Parietalwand.

Wie man sieht, kann man beim Menschen die Endausbreitungen des Verbindungsbündels makroskopisch mehr oder weniger, ja sogar bei einigen Herzen sehr gut wahrnehmen. Der linke Schenkel verläuft in einem sehr breiten, aber dünnen Bündel, das je nach dem Herzen einen ziemlich variablen Verlauf nimmt. Seine Fasern ziehen auch beim Menschen, wie bei den sämtlichen von mir untersuchten Tieren, reichlich zur Hälfte zum vorderen und hinteren Papillarmuskel, während die übrigen Fasern sich meist nach der Herzspitze hin zu verbreiten scheinen. Die Wandpartien, die unter dem Mitralostium liegen, werden wesentlich mit solchen Endausbreitungen versehen, welche sekundär von den hinteren Papillarmuskeln ausgehen. Im ganzen ist diese Verbreitungsweise mit der der übrigen Säugetierherzen ganz analog. Nur ist die Breite des Bündels beim Menschen gewöhnlich viel bedeutender als bei den Huftieren (vgl. die photogr. Bilder!)

Die Verbreitungsweise des rechten Schenkels stimmt besonders gut mit der der Säugetiere überein. Es sei hier nur hervorgehoben, daß einzelne Stränge, welche ich beim Schaf- und Hundeherzen beschrieben habe, beim Menschen nicht vorhanden sind. So z. B. ein Strang, der von der Nähe des vorderen Papillarmuskels des rechten Ventrikels direkt zur Parietalwand zieht und der ausschließlich für

die Verlaufsbahn eines großen Astes des rechten Schenkels bestimmt ist.. Beim Menschen gehen die Endausbreitungen gewöhnlich an den verschiedenen Trabekeln entlang von der Basis des vorderen Papillarmuskels zur Parietalwand über und verbreiten sich dort überall.

Zum Schlusse möchte ich hier hinzufügen, daß bisher nur ein einziger Autor, Henle, die Purkinjeschen Fäden makroskopisch beim Menschen gesehen haben will. Nach ihm sollen die Purkinjeschen Fäden beim Menschen nur in den ersten Lebensmonaten als graue Fäden vorkommen. Diese Ansicht wurde von mehreren Lehrbüchern aufgenommen. Ich habe deshalb sehr genau an solchen jungen Herzen seine Angabe nachgeprüft; aber merkwürdigerweise konnte ich diese Fäden nie bei einem so kleinen Herzen makroskopisch mit Sicherheit wahrnehmen, während ich dagegen bei größeren Herzen, wie soeben beschrieben, diese Fäden immer mehr oder weniger leicht finden konnte. Wenn Henle also überhaupt die echten Fäden, wie er angibt, beim jungen Herzen gesehen hat, so müßte er sie eigentlich noch besser beim größeren Herzen gesehen haben. Übrigens hat Henle über den genauen mikroskopischen Befund der von ihm gesehenen Fäden nichts mitgeteilt. Er scheint sie überhaupt nicht mikroskopisch untersucht zu haben; denn wenn er dies getan hätte, so würde er genau darüber berichtet haben, weil die Purkinjeschen Fäden beim Menschen sonst von sämtlichen Forschern vermißt wurden und, wie ich jetzt mit Sicherheit sagen kann, ihre histologische Beschaffenheit beim Menschen eine ganz andere ist, als die der bisher bekannten Purkinjeschen Fäden beim Huftier. Hier muß also irgend ein Irrtum vorliegen. Wahrscheinlich hat Henle irrtümlich ganz kleine Trabekel oder Sehnenfäden für die Purkinjeschen Fäden gehalten, und die anderen Autoren haben Henles Angabe, ohne eigene Nachforschung anzustellen, aufgenommen.

Mikroskopisch will Gegenbaur mit Bestimmtheit diese Purkinjeschen Fäden im Herzen eines 15jährigen Menschen nicht nur subendokardial, sondern auch intramyokardial wahrgenommen haben. Auch er schildert dabei merkwürdigerweise diesen Befund gar nicht genau, und stellt diese Fäden als gleichartig mit den „bekannten“ Purkinjeschen Fäden dar. Jedoch existieren meiner Überzeugung nach beim Menschen nie solche Purkinjeschen Fäden, wie er sie angibt, sondern die Muskelfasern der Endausbreitung des Verbindungsbündels sind beim Menschen histologisch ganz anders als die

bekannten Purkinjeschen Fäden. Gegenbaurs Angabe muß danach ebenfalls auf irgend einem Irrtum beruhen.

(c) Das Atrioventrikularbündel des Katzenherzens.

(1) No. 150. Das Herz einer erwachsenen Katze.

(Tafel II, Katzenherz No. 150, Fig. 1—9.)

An diesem Herzen ist, wie gewöhnlich, die Herzscheidewand horizontal, ungefähr dem Schlußrande der Aortenklappen parallel, von oben nach unten in 9 μ dicke Serienschnitte zerlegt und jeder achte Schnitt aufgelegt worden.

Im Schnitt No. 21 kann man zum ersten Male eine eigentümliche Muskelgruppe sehen, die unterhalb des Vereinigungspunktes der rechten und der hinteren Aortenklappe in dem obersten Teile der Kammerscheidewand liegt. Sie ist links durch das Endokardium und durch direkt darunter liegendes, starkes Bindegewebe, das den Ursprungsteil der Aorta bildet, rechts von der Muskulatur der Ventrikelscheidewand begrenzt und von der letzteren durch Bindegewebe getrennt. In dem nächsten Schnitte wird sie viel größer und verlängert sich mit einem spitzen Fortsatze nach rechts vorn und erreicht fast das rechtseitige Endokardium (Fig. 1 = Schnitt No. 22). Auch nach vorn links verlängert sie sich etwas. Sie ist also in den rechten und den linken Schenkel geteilt. In den nächstfolgenden Schnitten geht der rechte Schenkel noch weiter nach vorn und verliert dabei seinen hinteren Zusammenhang mit der Hauptmasse, die sich schnell nach vorn subendokardial verlängert (d. i. der linke Schenkel).

Nun tritt im Schnitt No. 25 in dem Vorhofe, sich dicht an die rechte Seite des Septum fibrosum atrioventriculare anschmiegend, eine ebenso charakteristisch gefärbte Muskelgruppe auf, die außerordentlich zahlreiche, meist ovale, dichte Kerne besitzt und aus viel schmäleren und undeutlicher differenzierten Fasern als die übrige Vorhofsmuskulatur besteht. Die einzelnen Fasern dieser Muskelgruppe verlaufen ganz unregelmäßig, verbinden sich miteinander und bilden ein kompliziertes Knäuelwerk. Diese Muskelgruppe schiebt sich in dem nächsten Schnitte nach vorn und etwas links vor und reicht mit ihrem vorderen Ende in das Septum fibrosum atrioventriculare hinein (Fig. 2 = Schnitt No. 26). In den nächsten zwei Schnitten durchbricht diese Muskelgruppe das Septum und nähert sich dem oben genannten linken Schenkel und verbindet sich

mit diesem, um dann wieder in den folgenden Schnitten durch das sich jetzt wieder schließende Septum fibrosum atrioventriculare von dem letzteren getrennt zu werden (Fig. 3 u. 4 = Schnitt No. 28 u. 32). Der Vorhofsteil des Atrioventrikularbündels ist noch weiter unten bis Schnitt No. 48 zu sehen, und ist in diesem Falle ziemlich weit ausgedehnt. Er scheint nämlich teilweise hinten bis zum Sinus coronarius und vorn direkt bis zur Ansatzlinie des medialen Tricuspidalsegels verbreitet zu sein. Er weist zwischen den einzelnen Muskelfasern oder Muskelgruppen deutlich mehr und derberes Bindegewebe als die eigentliche Vorhofsmuskulatur auf, besonders an seiner Übergangsstelle zur letzteren; hier findet sich an einigen Stellen förmlich eine ganz scharfe, bindegewebige Grenzschicht. An anderen Stellen gibt es jedoch keine scharfe Grenze, sondern nur zerstreute, derbe Bindegewebsfasern. Es schien mir, als ob das Verbindungsbündel hier in die eigentliche Vorhofsmuskulatur ganz allmählich überginge, indem es allmählich sein interstitielles, starkes Bindegewebe verliert und zugleich auch seine histologische Beschaffenheit verändert, um nach und nach die Eigenschaft der gewöhnlichen Muskelfasern des Vorhofs anzunehmen.

Der rechte Schenkel verläuft, nachdem er, wie oben erwähnt, sich ziemlich schnell dem Endokardium genähert hat, sehr weit nach vorn abwärts, nur durch einige Herzmuskelfasern von dem Endokardium getrennt. Sein Bündel wird dabei allmählich kleiner (z. B. im Schnitt No. 56 beträgt seine schräg geschnittene Fläche 0,8×0,3 mm, dagegen im Schnitt No. 136 0,3×0,25 mm). Seine bindegewebige Scheide ist ganz minimal, so daß ich das Bündel nur durch seinen ganz geringen Färbungsunterschied, den Bindegewebsreichtum zwischen den einzelnen Fasern und die sorgfältige serienweise Verfolgung von der dicht angrenzenden Scheidewandmuskulatur bis weiter unten verfolgen konnte. Seine Färbung war nämlich in dem van Gieson-Präparat etwas blasser und rötlicher, als die etwas gelbliche, resp. mehr braune Farbe der gewöhnlichen Herzmuskulatur. Der rechte Schenkel gelangt schließlich direkt unter das Endokardium und verläuft an einem relativ großen Muskelbalken entlang, der sich brückenartig von der Scheidewand zur Basis des vorderen Papillarmuskels hinzieht, bis zu dem letzteren. Weiter distalwärts konnte ich ihn nicht mehr verfolgen.

Der linke Schenkel verläuft anfangs eine kurze Strecke mehr horizontal nach vorn und etwas abwärts. Sein Faserreichtum ist ziemlich stark, aber nimmt allmählich nach unten zu ab, und seine Bündelrichtung wird auch mehr senkrecht. Während seines Ver-

laufes nach unten verschiebt er seine ganze Lage etwas nach vorn, er liegt aber dabei immer subendokardial. Im Schnitt No. 56 beträgt seine horizontale Breite ca. 4 mm. Seine einzelnen Fasern sind hier quer oder schief getroffen und liegen ganz zerstreut zwischen den feinen, subendokardialen Bindegewebsfasern. Sie bilden, sich miteinander verbindend, ein ziemlich weitmaschiges Netz, dessen Maschen von jenem Bindegewebe erfüllt sind (Fig. 5 = Schnitt No. 56). Der linke Schenkel verläuft in diesem Zustande fast senkrecht abwärts, seine Fasermenge nimmt nach unten wieder etwas zu, um dann wieder abzunehmen (Fig. 6 = Schnitt No. 80). Im Schnitt No. 104 = Fig. 7 ist er hauptsächlich in zwei Gruppen geteilt, die allerdings sehr wenig umfangreich sind (seine Breite beträgt im Schnitt No. 104 ca. 6 mm). In den folgenden Schnitten gehen die Fasern gruppenweise allmählich in ganz feine, sehnenfadenartige Stränge hinein und verlassen ihre bisherige subendokardiale Lage. Dadurch werden die zurückgebliebenen, subendokardial noch weiter abwärts verlaufenden Fasern immer spärlicher. Hier, ca. 1 cm unterhalb des tiefsten Ansatzpunktes der hinteren Aortenklappe, war dieses Präparat erschöpft (Fig. 8 und 9 = Schnitt No. 136 und 142). Bis hierher ist der linke Schenkel immer in einem geschlossenen, wenn auch lockeren Bündel verlaufen. Ob diese Fasern etwa schon mit den eigentlichen Herzmuskelfasern in Verbindung getreten sind, kann ich nicht mit Sicherheit sagen, weil die histologische Beschaffenheit beider Muskelelemente sehr ähnlich wurde, so daß ich sie aus diesem Grunde nicht ganz scharf unterscheiden konnte, besonders im unteren Verlaufe dieses Präparates. Jedenfalls ist es sicher, daß diese Verbindung, wenn sie überhaupt stattgefunden hat, nur äußerst selten eingetreten ist, weil beide Muskelelemente bisher fast immer durch mehr oder weniger reichliche Bindegewebsfasern getrennt sind.

(2.) No. 151 und 154. Katzenherzen.

In diesen zwei Serienpräparaten vom Katzenherzen, die ähnlich dem vorangegangenen Präparate No. 150 horizontal, und zwar parallel der Verbindungslinie der tiefsten Ansatzpunkte der hinteren und der rechten Aortenklappe, geschnitten wurden, konnte ich im allgemeinen gleiche Verhältnisse finden, wie beim oben erwähnten Präparate, aber im einzelnen konnte ich einige Variationen bemerken.

An diesen Herzen kam der Vorhofsteil des Atrioventrikularbündels zuerst zu Gesicht, was bei den in gleicher Weise geschnittenen Huftierherzen so gut wie immer der Fall ist. Vielleicht habe ich das Herz No. 150 unabsichtlich etwas schräg geschnitten, so daß

ich in den Schnitten dieses Herzens den Anfangsteil des linken und des rechten Schenkels noch vor dem Vorhofsteil zu Gesicht bekommen habe.

Der Vorhofsteil erstreckte sich im Herzen No. 150 und 151 ziemlich weit nach hinten bis zum Sinus coronarius, während in dem Herzen No. 154 das Bündel diese Stelle nicht erreichte.

Die Stärke des Bündels war auch nicht bei allen Katzenherzen gleich. So war z. B. beim Herzen No. 154 die Verzweigungsstelle in die zwei Schenkel und der Anfangsteil beider Schenkel viel stärker, als in den anderen zwei Fällen. Dementsprechend war der rechte Schenkel bei dem ersteren viel deutlicher zu sehen, während er beim Herzen No. 151 so schwach war, daß ich ihn sogar nach dem Verlaufe von einigen Millimetern nicht mehr verfolgen konnte.

(3.) No. 156. Katzenherz.

An diesem Herzen habe ich, um zu untersuchen, in welchem Umfange das Atrioventrikularbündel in dem linken Ventrikel verbreitet ist, den betreffenden Ventrikel in horizontaler Richtung, also senkrecht zur Herzachse, von oben nach unten total in 9 μ dicke Serien geschnitten und davon stufenweise jeden 14. Schnitt aufgeklebt und erst mit Hämatoxylin, dann mit van Gieson gefärbt; dabei war vom peripheren Teil der Wandung möglichst viel weggeschnitten, um die Größe des Objektes zu beschränken.

Bei der Durchmusterung des Präparates kann man anfangs den linken Schenkel des Atrioventrikularbündels, wie er schon beim anderen Katzenherzen (No. 150) geschildert wurde, wieder in einem ziemlich breiten, aber dünnen lockeren Zuge von einem Punkte unterhalb der Mitte der Verbindungslinie zwischen den tiefsten Ansatzpunkten der rechten und der hinteren Aortenklappe senkrecht abwärts verlaufen sehen. Dagegen kann man an anderen Wandteilen in dieser Höhe noch nirgendwo diese Fasern erkennen. Erst 1—2 mm nach unten kann man an der vorderen Wand, unterhalb der Ansatzlinie des vorderen Mitralzipfels, und zwar oberhalb der Spitze des vorderen Papillarmuskels, einige subendokardial liegende, nicht miteinander, auch nicht mit dem linken Schenkel zusammenhängende besondere Muskelgruppen auftreten sehen. Ihre Muskelfasern liegen mehr zerstreut zwischen den lockeren subendokardialen Bindegewebsfasern und sind etwas blasser gefärbt, als die angrenzende Herzmuskulatur. Sie sind bald quer, bald längs geschnitten. In der weiteren Untersuchung nach unten kann man solche subendo-

kardial liegende Muskelfasern immer zahlreicher an verschiedenen Wandteilen auftreten sehen.

Wenn man nun solche Muskelgruppen einzeln verfolgt, so kann man meist erkennen, daß sie entweder unten irgendwo in einen ganz kleinen, sehnenfadenartigen Strang, der durch den Ventrikelhohlraum zieht, übergehen, oder erst mit einer anderen gleichartigen Muskelgruppe in Verbindung treten, um durch die Vermittlung der letzteren erst in einen Sehnenstrang überzugehen. Verfolgt man ferner den Verlauf dieser Stränge, so kann man sehen, daß sie in dem Ventrikelhohlraum vielfach miteinander sich verbinden oder verzweigen und Netze bilden. Nach alledem sind die oben genannten Fasergruppen nicht inselartig und zusammenhanglos vorhanden, sondern sie hängen untereinander subendokardial oder durch sehnenfadenartige Stränge zusammen.

Der Stamm des linken Schenkels verläuft ca. 5 mm ohne besondere Veränderung abwärts, dann teilt er sich subendokardial allmählich in zwei Gruppen, die vordere und hintere Unterabteilung. Nachdem die vordere Unterabteilung ca. 2 mm weiter abwärts verlaufen ist, tritt ihre Hauptmasse in einen Sehnenstrang ein, während der ganz kleine Faserrest der vorderen Unterabteilung weiter subendokardial nach unten verläuft. Ein Teil der Muskelfasern der hinteren Unterabteilung geht auch etwas weiter unten in einen anderen Sehnenstrang über. Diese beiden Sehnenstränge schicken während ihres Verlaufes mehrere Äste aus, die, sich vielfach untereinander verbindend oder teilend, ein kompliziertes Netzwerk im Ventrikelraum bilden. Ein anderer Teil der Muskelfasern der hinteren Unterabteilung, die subendokardial zurückgeblieben und weiter abwärts verlaufen ist, geht wiederum in einen Sehnenstrang über, der sich verzweigend mit den anderen Sehnensträngen in Verbindung tritt und zur Netzbildung beiträgt. Das weiter oben erwähnte Strangnetz stellt sich jetzt auch als nichts anderes als ein Teil des soeben geschilderten Netzwerkes heraus. Die zahlreichen peripheren Stränge des Netzwerkes setzen sich an den verschiedensten Wandteilen des Ventrikels, teilweise rückwärts nach oben, der Herzbasis zu, verlaufend, besonders aber zahlreich an dem vorderen und hinteren Papillarmuskel an. Von allen diesen Ansatzpunkten aus verbreiten sich die Muskelfasern des linken Schenkels des Atrioventrikularbündels subendokardial noch weiter. Diese subendokardialen Endausbreitungen sind die, welche weiter oben geschildert sind. Es war sehr interessant, unter dem Mikroskope zu verfolgen, wie einzelne Stränge durch den Ventrikelhohlraum verliefen und sich unterein-

ander verbanden oder verzweigten oder sich an die Wand ansetzten und dort ihren Inhalt, d. h. die Muskelfasern übertreten ließen; aber ich kann diese Einzelheiten nicht beschreiben, weil sie zu kompliziert sind. Es waren außerdem noch zahlreiche, meist ganz kurze Sehnenfäden vorhanden, die mit dem den Ventrikel durchziehenden Netzwerke in keinem direkten Zusammenhange standen. Sie verbanden nämlich meist nur kurz entfernte Punkte der Wand. Besonders oft aber überbrückten sie quer die Vertiefungen zwischen zwei nebeneinander liegenden Trabekeln, die beim Katzenherzen ziemlich stark entwickelt sind. Diese kurzen Stränge scheinen nach meiner Ansicht dazu berufen zu sein, den subendokardialen Endausbreitungen des Atrioventrikularbündels auf möglichst kurzem Weg eine schnelle Ausbreitung zu gestatten. Die meisten Stränge sind nur haardick, selten noch dicker, sehr oft aber noch feiner. Ihre Querschnittsform ist meist rundlich, oft aber oval oder platt. Ihre Außenfläche ist von dem Endokardium umhüllt, und ihre subendokardialen Bindegewebsfasern sind fast immer ziemlich dick und derb. Die Muskelfasern verlaufen meist in der Mitte des Stranges, nicht selten aber nach einer Seite gedrängt. Bei kleineren Strängen sind die Muskelfasern gewöhnlich in einem kleinen, rundlichen Bündel angeordnet und von konzentrisch um sie angeordneten, derben Bindegewebsfasern umgeben. Dagegen sind die Muskelfasern bei den relativ größeren Strängen sehr oft mehr oder weniger locker angeordnet und von lockeren Bindegewebsfasern durchsetzt. In diesen Fällen scheinen die einzelnen Muskelfasern nicht immer gerade nach der Richtung des Stranges, sondern ziemlich gewunden zu verlaufen.

(4) Die makroskopische Beschreibung.

Ich habe, überrascht von den oben beschriebenen interessanten Befunden, mir ein neues Katzenherz zur makroskopischen Untersuchung verschafft. In diesem Herzen konnte ich ganz gut die oben geschilderten Netzbildungen innerhalb des linken Ventrikellumens sehen. Im Prinzip war der Befund mit dem Herzen No. 156 ganz übereinstimmend; aber geringe Verschiedenheiten konnte ich doch erkennen. Dieses ist auch verständlich, wenn man einige Herzen makroskopisch vergleicht; denn die Innenfläche des Ventrikels zeigt bei den verschiedenen Herzen ein ziemlich verschiedenes Aussehen, besonders in bezug auf den Entwicklungszustand der Trabekel und der Papillarmuskeln.

An diesem Präparate konnte ich den oberen Verlauf des linken Ventrikels schon makroskopisch als ziemlich breiten, etwas weißlich

grauen Strang etwas unterhalb der rechten Hälfte der hinteren Aortenklappe abwärts verlaufen sehen. Er scheint sich schon sehr früh in zwei Gruppen zu teilen. Man sieht nämlich ca. 1,5 mm unterhalb der Verbindungslinie zwischen den tiefsten Ansatzpunkten der hinteren sowie der rechten Aortenklappe an der vorderen Grenze des linken Schenkels einen etwa zwei Haar breiten, bläulichgrauen, etwas erhabenen Strang subendokardial nach vorn abwärts verlaufen, während der übrige hintere Teil noch ganz flach und breit fast senkrecht abwärts geht. Diese vordere Abteilung wird abwärts allmählich deutlicher sichtbar und ca. 5 mm unterhalb des tiefsten Ansatzpunktes der rechten Aortenklappe verläßt sie allmählich, sich in zwei Äste teilend, ihre subendokardiale Lage und tritt in Gestalt zweier Stränge in den Ventrikelraum ein. Diese Stränge verlaufen divergierend abwärts, dabei teilen sie sich in mehrere Zweige, die untereinander sich verbindend oder sich teilend, ein Netzwerk bilden. Die hauptsächlichen Stränge des Netzwerkes ziehen schließlich zu verschiedenen Stellen des vorderen Papillarmuskels hin, während die übrigen Stränge sich an verschiedenen Wandteilen, und zwar in der Umgebung des vorderen Papillarmuskels bis zur Herzspitze ansetzen.

Die hintere breitere Abteilung des linken Schenkels verläuft abwärts, ohne zuerst besondere Stränge darin erkennen zu lassen. Erst ca. 6 mm unterhalb der Aortenklappen entspringen einige Stränge von ihrer hinteren Begrenzung, die, unterwegs mehrere Zweige abgebend, hauptsächlich zum hinteren Papillarmuskel ziehen, während von ihrer vorderen Hälfte erst noch weiter unten einige ganz feine Stränge ausgehen. Alle solche Stränge und deren zahlreiche Zweige verbinden und verzweigen sich wiederholt und bilden ein Netzwerk, das mit dem oben erwähnten Netzwerke zusammenhängt. Die Maschen des Netzes sind bald ziemlich groß, bald klein, sie sind ganz vielgestaltig. Die Stärke der einzelnen Netzfäden ist auch sehr verschieden, sie sind selten zwei Haare dick, oft haardick, nicht selten auch nur wollhaargroß. Von den verschiedenen Punkten des Netzwerkes, besonders aber von seiner Peripherie, gehen viele, meist feine Fäden, wie oben schon erwähnt, sowohl zu den Papillarmuskeln, als auch zu den verschiedensten Partien des Wandinneren. An den Ansatzpunkten der feinen Fäden, die in der unteren Hälfte des Ventrikels am meisten zu sehen sind, kann man sehr oft deutliche Fettablagerungen erkennen. Abgesehen von dem oben geschilderten Anfangsteile des linken Schenkels und den der freien

intrakardialen Stränge konnte ich an diesem Präparate makroskopisch keine besonderen subendokardialen Fäden sehen.

An dem rechten Ventrikel war eine freie intrakardiale Netzbildung gar nicht wahrzunehmen, ebensowenig war der rechte Schenkel des Atrioventricularbündels makroskopisch sichtbar. Ein ziemlich starker, aber kurzer Muskelbalken, der von dem Septum ventriculorum ausgehend direkt durch den Ventrikelhohlraum hindurch zur Basis des vorderen Papillarmuskels hinzieht und gewöhnlich den rechten Schenkel des Verbindungsbündels zum Papillarmuskel führt, war auch an diesem Herzen vorhanden. Dadurch bekam der vordere Papillarmuskel, der eigentlich an der Parietalwand sitzt, eine zweite Ursprungsbasis. Die sehnenfadenartigen, ganz feinen, meist nur wollhaardicken, kurzen Stränge, welche die Vertiefungen zwischen den Trabekeln überbrückten oder den vorderen und den hinteren Umschlagswinkel des Septum ventriculorum zur Parietalwand überspannten, waren ziemlich zahlreich zu sehen, besonders an den letztgenannten Stellen.

(d) Das Atrioventrikularbündel des Schafherzens.

(1) Schafherz. No. 155.

(Tafel II und III, Schafherz No. 155. Fig. 1—10 und 11).

Bei der Durchmusterung dieser Stufenpäparate sieht man in den ersten Schnitten, an dem dorsalen Teile derselben, also in der Nähe des Sinus coronarius, und zwar ungefähr in der Höhe des oberen Randes des letzteren, einige längs getroffenen Muskelfasern oder Muskelfaserbündel, die teilweise netzartig miteinander verbunden sind, während die daneben liegende Vorhofsmuskulatur fast ausschließlich quer getroffen ist. Diese längsgetroffenen Muskelfasern scheinen in histologischen Bildern nichts Abweichendes von der anderen Vorhofsmuskulatur zu zeigen. In den folgenden Schnitten werden diese Netzbildungen immer deutlicher, das Netz selbst ist anfangs sehr weit, später engmaschig. Die mehr oder weniger abgerundeten Maschen sind mit quergetroffenen Muskelfasern, oder mit Fettgewebe, Nervenbündeln und lockeren Bindegewebsfasern gefüllt. Die Muskelfasern, welche dieses Netzwerk bilden, kommen von oder vielmehr gehen nach allen Richtungen, hauptsächlich aber nach rechts, hinten oder links, und verbinden sich mit anderen, gewöhnlichen Muskelfasern des Vorhofs. Das Fettgewebe vermehrt sich allmählich nach unten, besonders aber an der linken Seite des

Netzwerkes so stark, daß es fast alles Muskelgewebe verdrängt, nur vereinzelte Muskelfasern ziehen als Ausläufer des Netzwerkes durch das Fettgewebe (*f*) nach links oder hinten.

Im Schnitt No. 31 kommt an der linken Seite des oben erwähnten Netzwerkes, und zwar zwischen ihm und dem Fettgewebe (*f*) eine eigentümliche Muskelmasse (*k*) zum Vorschein, die sich durch ihre feinen Fasern, den Kernreichtum und eine ebenfalls sehr komplizierte, unregelmäßig netzartige Anordnung auszeichnet. Ihre feinen Fasern treten mit den größeren Fasern des oben erwähnten Netzwerkes in direkte Beziehung. In den folgenden Schnitten wird diese eigentümliche feinfaserige Muskelfasergruppe allmählich größer, und die Verbindungen zwischen selbiger und dem großfaserigen Netzwerke vermindern sich beständig, indem zwischen beiden Fettgewebe auftritt (Schnitt No. 31—37). Im Schnitt No. 38 liegt dieses kleinfaserige Netzwerk fast ganz im Fettgewebe (*f*), so daß man hier keinen Zusammenhang mit dem anderen großfaserigen Netzwerke mehr sehen kann, das hier nur noch in kleiner Menge vorhanden ist. In dem nächsten Schnitte verlängert und vergrößert sich das feinfaserige Netzwerk (*k*) ziemlich schnell nach vorn gegen das Septum fibrocartilagineum atrioventriculare (*s*), welches von der Basis des hinten links liegenden Mitralsegels (*m*) schräg nach vorn rechts zur Basis des medialen Tricuspidalsegels (*t*) hinzieht und beim Schafherzen hauptsächlich aus Knochengewebe besteht. Dabei erfährt die knöcherne Scheidewand eine Vertiefung an einer Stelle, die gerade der vorderen Spitze des feinfaserigen Netzwerkes (*k*) entspricht (Fig. 1 = Schnitt No. 39). Im Schnitt No. 40 nimmt diese Vertiefung schnell zu und die Muskelgruppe des Netzwerkes schiebt sich mit ihrem Kopfe in die Vertiefung hinein, wobei der hintere Teil der Muskelgruppe allmählich reduziert wird. An der Stelle, die dem Eingange der Vertiefung gerade entspricht, unterliegt die Muskelgruppe plötzlich einer höchst merkwürdigen Veränderung. Die Fasern dieser Muskelgruppe waren bis dahin sehr fein und bildeten ein ganz unregelmäßiges, höchst verwickeltes, dichtes Geflecht. Dieses feinfaserige Netzwerk geht jetzt am Eingange der Vertiefung in ein ganz eigentümliches Gewebe (*p*) über, das aus höchst ungleichmäßigen und verschiedenartig geformten, großen, meist polyedrischen Zellen netzartig zusammengesetzt ist. Die einzelnen Zellen besitzen 1—2, selten 3 Kerne und zeigen eine relativ spärliche und im Vergleich zu den Herzmuskelprimitivfasern eine viel weniger regelmäßige Längs- und noch undeutlichere Querstreifung. Ihre Protoplasmamasse ist sehr reichlich und etwas durchsichtig, jedoch nicht

ganz homogen. Diese eigentümlichen Zellen gruppieren sich hinter- oder nebeneinander und bilden verschieden große Stränge, die sich wiederum miteinander verbinden und ein ganz unregelmäßiges Netzwerk bilden. Die Verbindungen zwischen diesem und dem oben erwähnten kleinfaserigen Netzwerk entstehen ganz einfach dadurch, daß von dem letztgenannten großzelligen Netzwerke zahlreiche schmale, mit Fibrillen versehene Fasern entspringen, welche nichts anderes sind, als die Muskelfasern des feinfaserigen Netzwerkes, und direkte Verbindung zwischen beiden herstellen.

Im Schnitt No. 39 kann man schon dieses großzellige Netzwerk (*p*) im kleinen Umfange auch im Ventrikelteile sehen, sich dicht an die knöcherne Atrioventricularscheidewand (*s*) anschmiegend, und zwar gerade gegenüber dem im Vorhofe liegenden kleinfaserigen Netzwerke. In dem nächsten Präparate vergrößert und verlängert sich der im Ventrikel liegende Teil des großzelligen Gebildes nach hinten gegen die knöcherne Scheidewand hin, die dadurch hier wieder eine neue Vertiefung bekommt. Die vordere und hintere Vertiefung in der Scheidewand werden im Schnitt No. 41 noch tiefer, und im Schnitt No. 42 wird die Scheidewand schließlich durchbrochen, und es entsteht ein Kanal; das vordere und hintere großzellige Netzwerk vereinigen sich in diesem Kanal, und jetzt ist eine Verbindung zwischen dem Vorhofe und Ventrikel durch dieses eigentümliche großzellige Gebilde hergestellt (Fig. 2 = Schnitt No. 41). Das im Vorhofe liegende kleinfaserige Netzwerk wird inzwischen immer stärker, die Verbindungen zwischen ihm und der Vorhofsmuskulatur existieren hier nur noch ganz selten, dagegen werden die Verbindungen zwischen ihm und dem großzelligen Netzwerke immer bedeutender und erreichen zwischen den Schnitten No. 43—45 ihren höchsten Grad. Die größte Stärke erreicht das kleinfaserige Netzwerk im Schnitt No. 43—44. Seine Breite beträgt in dem horizontalen Schnitt hier ca. 1,2 mm und die Länge von vorn nach hinten ca. 4 mm. Es erstreckt sich nach vorn nur bis in den Eingang des Kanals (Fig. 3 = Schnitt No. 44). In den folgenden Schnitten wird dieses Netzwerk allmählich wieder schwächer, dabei wird es von starken oder feinen Bindegewebszügen durchzogen und verschwindet schließlich im Schnitt No. 50 ganz. Es war immer durch die ca. 1—2 mm dicke Vorhofsmuskulatur von dem rechtsseitigen Endokardium der Vorhofsscheidewand getrennt.

Das großzellige, eigentümliche Netzgebilde (*p*), welches die Fortsetzung des in der Vorhofsscheidewand (*v*) liegenden kleinfaserigen Netzwerkes (*k*) bildet, wird vom Schnitt No. 39 ab allmählich größer

und im Schnitt No. 42 füllt es den ganzen Kanal in dem Septum fibrocartilagineum atrioventriculare aus. Es verlängert sich dabei allmählich nach vorn und schiebt sich nach und nach zwischen die Ventrikelmuskulatur (*km*) ein. Die einzelnen Zellstränge oder Zellenfortsätze, aus denen das Bündel oder Netzwerk zusammengesetzt wird, sind durch stärkere oder schwächere Bindegewebsfasern scheidenartig umgeben, und zwischen den Maschen kann man auch spärliche, lockere Bindegewebsfasern und Fettgewebe sehen. Im Laufe der Schnittserie wird der hintere Teil des Bündels durch Bindegewebe allmählich abgeschnürt, und im Schnitt No. 47 (Fig. 4) ist das großzellige Netzwerk von dem noch im Vorhofe sichtbaren kleinfaserigen Netzwerke ganz abgetrennt. Nun liegt es völlig zwischen den Muskelfasern des Septum ventriculorum, es scheint nicht mehr horizontal nach vorn, wie bisher, sondern mehr nach unten und nur etwas nach vorn zu verlaufen; denn einzelne Stränge des Netzwerkes werden hier nicht mehr längs, sondern meist schräg geschnitten, und die Schnittform des Bündels erscheint demgemäß nicht mehr länglich von hinten nach vorn gestreckt, sondern unregelmäßig oval. Das Bündel des großzelligen Netzwerkes verläuft hier gerade in der Mitte des Septum ventriculorum musculare, mit anderen Worten, es liegt von dem linken und rechten Endokardium gleichweit entfernt und rückt in dieser Lage ganz allmählich nach vorn abwärts vor. Seine Dicke nimmt dabei nach und nach etwas zu. Alle Zellstränge sind, wie oben erwähnt, einzeln von Bindegewebe scheidenartig umgeben, und der ganze Zellstrangkomplex ist wiederum von einer gemeinsamen bindegewebigen Scheide umschlossen und bildet auf diese Weise als Ganzes ein Bündel, das durch seine Scheide von der angrenzenden Muskulatur ganz getrennt ist. Die bindegewebigen Ausläufer der Scheide hängen aber mit den intramuskulären Bindegewebsfasern zusammen. Die (horizontale) Schnittform des Bündels ist anfangs in der Richtung von hinten nach vorn etwas länger, als in der Breite, aber später wird sie allmählich umgekehrt, und im Schnitt No. 58 ist sie in der queren Richtung oval, und sein Querdurchmesser beträgt in diesem Schnitte ca. 3 mm, der Durchmesser von hinten nach vorn dagegen ca. 2 mm (Fig. 5 und 6 = Schnitt No. 49 und 58).

In dem nächsten Schnitte, No. 59, wird das Bündel durch einen in der Mitte desselben, in der Richtung von hinten nach vorn auftretenden Bindegewebszug in zwei Gruppen, eine linke und eine rechte, geteilt, die in den folgenden Schnitten ziemlich schnell in je einem geschlossenen Bündel auseinander gehen.

Der linke Schenkel, d. i. die linke Gruppe ist etwas größer als der rechte, und er zieht etwas schneller als der letztere gegen das linke Endokardium zu und erreicht dieses schon im Schnitt No. 68. Sein Verlauf ist dabei fast senkrecht abwärts und nur ganz wenig nach vorn gerichtet; dabei verändert sich nach und nach die Beschaffenheit der einzelnen Zellen. Sie werden während des Verlaufs des Bündels nach unten ganz allmählich blasser, homogener und, in die Nähe des linken Endokardium gelangt, haben sie fast schon das typische Aussehen der altbekannten Purkinjeschen Zellen angenommen. Der Zellreichtum des linken Schenkels schwankt ziemlich stark je nach der Schnitthöhe, ebenso verhält sich die Gesamtdicke des Schenkels. Die Zellstränge verlaufen im allgemeinen in gleicher Richtung mit dem Schenkel, hier sind also fast alle Stränge, die aus mehreren Zellen zusammengesetzt sind, quer geschnitten. Die Schnittfläche der einzelnen Zellstränge zeigen ganz mannigfaltige Formen, einige sind ganz kreisrund, andere länglich oval, andere bohnenförmig, wieder andere gezackt usw. Diese Tatsache deutet darauf hin, daß die Zellstränge hier noch nicht die schöne rundliche Form und parallele Anordnung zeigen, welche sie, wie wir später sehen werden, in dem unteren Verlaufe des Schenkels besitzen, sondern daß sie eine noch ziemlich unregelmäßige Form haben, vielfach schräg verlaufen und durch gegenseitige Verbindung ein Netzwerk mit relativ kurzen Maschen bilden. Der linke Schenkel ist noch immer durch eine bindegewebige Scheide von der angrenzenden Herzmuskulatur scharf getrennt, eine etwaige Verbindung zwischen beiden besteht noch gar nicht (Fig. 7 und 8 = Schnitt No. 60 und 65).

In den nächsten Schnitten treten die subendokardialen Bindegewebsfasern mit der Scheide des Schenkels in Verbindung, und der linke Schenkel verliert teilweise seine eigene selbständige Scheide, indem sich, von dem hier ziemlich starken subendokardialen Bindegewebe ausgehend, zahlreiche bindegewebige Faserzüge zwischen die einzelnen Zellstränge des linken Schenkels einschieben und keine besondere lamellöse Scheide von dem Endokard mehr abgrenzen lassen. Nur die einzelnen Zellstränge besitzen noch immer ihre eigene bindegewebige Scheide, ebenso besteht noch an der rechten Seite des linken Schenkels, also zwischen ihm und der Herzmuskulatur, eine scharfe bindegewebige Scheidewand. Die einzelnen Zellstränge sind bisher sehr oft miteinander durch die quer oder schräg verlaufenden Zellenbalken verbunden und mehr oder minder netzartig angeordnet. Jetzt verbinden sie sich nicht mehr so oft untereinander, sondern sie verlaufen mehr selbständig parallel. Die

Zahl der Zellstränge wird allmählich geringer, aber die Größe der einzelnen Stränge etwas stärker; ihr Querschnitt ist meist rundlich und zeigt gewöhnlich drei bis 10 Zellen, die quer nebeneinander liegend einen Strang zusammensetzen. Die einzelnen Zellen zeigen schon die ausgesprochene, sehr schöne Beschaffenheit der bekannten Purkinjeschen Fasern, ihre Peripherie ist meist grob granuliert oder etwas gestreift, das Zentrum zeigt dagegen ein ganz homogenes Aussehen und besitzt ein bis zwei, selten drei Kerne, die meist in einem sehr hellen Hofe liegen. Das ganze Bündel des linken Schenkels liegt hier völlig subendokardial, sein Querschnitt ist länglich oval. Seine horizontale, subendokardiale Breite beträgt im Schnitt No. 74 ca. 2,5 mm, die Dicke 0,7 mm, und es besteht hier aus ungefähr 50 Zellsträngen oder sogenannten Purkinjeschen Fäden (Fig. 9 = Schnitt No. 74).

In den folgenden Schnitten scheinen die Fasern des den linken Schenkel und die benachbarte Herzmuskulatur trennenden Bindegewebes allmählich immer mehr mit den interfascikulären Bindegewebsfasern der angrenzenden Herzmuskulatur in engeren Zusammenhang zu treten; mehrere Ausläufer der ersteren gehen in die Muskelgruppen hinein und verbinden sich mit dem daselbst befindlichen Bindegewebe; aber die eigentlichen großzelligen Stränge haben mit der Herzmuskulatur noch keine Verbindung, sondern sie verlaufen geschlossen weiter nach unten an dem Endokardium entlang. Erst im Schnitt No. 85 geht ein ganz kleiner großzelliger Strang aus dem den linken Schenkel umgebenden subendokardialen Bindegewebe heraus und rückt ganz langsam in die Herzmuskulatur hinein und verläuft, von allen Seiten von der Muskulatur umgeben, nach unten; er kehrt aber wieder langsam nach seiner alten Verlaufsbahn zurück, ohne mit der Herzmuskulatur in Verbindung getreten zu sein, und im Schnitt No. 97 befindet er sich wieder in dem subendokardialen Bindegewebe neben seinem alten Gefährten. (Mit diesem Schnitte ist dieses Stufenpräparat erschöpft, und zwar ungefähr 1 cm unterhalb der tiefsten Ansatzstellen der Aortentaschen. Die Verfolgung des linken Schenkels noch weiter nach unten werde ich bei anderen Präparaten aufnehmen, nachdem ich erst bei diesem Präparate den oberen Verlauf des rechten Schenkels beschrieben habe.)

Der rechte Schenkel geht, nachdem er im Schnitt No. 59 von der anderen Hälfte getrennt ist, fast senkrecht abwärts und etwas nach vorn. Er wird in den folgenden Schnitten allmählich kleiner, während der linke Schenkel sich dagegen etwas vergrößert, und im Schnitt No. 68 ist er nur noch so groß wie die Hälfte des linken

Schenkels; er nähert sich dabei nach und nach dem rechten Endokardium; aber er erreicht es im Schnitt No. 68 noch nicht, wie es bei dem linken Schenkel schon der Fall ist. Der Aufbau des rechten Schenkels ist im allgemeinen dem des linken Schenkels gleich, er besitzt auch eine bindegewebige Scheide und ist von der angrenzenden Herzmuskulatur ganz getrennt. Merkwürdigerweise zeigt er beim Vergleiche mit dem in gleicher Höhe liegenden Teile des linken Schenkels eine bestimmte Differenz in der Beschaffenheit der einzelnen Zellen, die sich neben- und hintereinander verbindend diesen Schenkel zusammensetzen. Während die einzelnen Zellen des linken Schenkels nach der Trennung von dem rechten allmählich ihre Beschaffenheit verändern und ziemlich schnell homogen werden, vollzieht sich diese Veränderung der Zellbeschaffenheit bei dem rechten Schenkel viel langsamer. Wenn man deshalb in ein und demselben Schnitte, z. B. im Schnitt No. 68 beide Schenkel vergleicht, so kann man einen ziemlich großen Unterschied in der Färbungsintensität erkennen. Die Zellen des linken Schenkels sind bereits ziemlich blass und schwach gefärbt, dagegen die des rechten Schenkels noch ziemlich undurchsichtig und intensiv gelbbräunlich gefärbt, weshalb man die einzelnen Zellgrenzen nicht so deutlich wie bei dem linken Schenkel wahrnehmen kann.

In den folgenden Schnitten scheint die Form der einzelnen Zellstränge nach und nach regelmäßig rundlich zu werden; denn ihre hier etwas schräg getroffenen Querschnitte sehen meistens mehr oder weniger oval aus und zwischen ihnen kann man nicht mehr so oft wie bisher zahlreiche unregelmäßige Verbindungen sehen, obgleich man immerhin noch ziemlich oft bei der Verfolgung der Serien die Verzweigungen oder Vereinigungen der Zellstränge wahrnehmen kann. Die Zellen, welche die Stränge bilden, nehmen immer mehr an Färbungsintensität ab, und im Schnitt No. 80 zeigen sie schon das typische Aussehen der Purkinjeschen Fäden. Die (horizontale) Schnittform des rechten Schenkels wird vom Schnitt No. 73 ab allmählich länglich spindelförmig (im Schnitt No. 85 beträgt seine Länge ca. 2,5 mm, die Breite 0,5 mm). Dementsprechend ist die Schnittfläche der meisten Zellstränge auch länglich oval. Diese Formveränderung zeigt, daß der Verlauf des rechten Schenkels jetzt nicht mehr senkrecht abwärts, sondern mehr nach vorn und zugleich etwas abwärts geht. Die Zahl der Zellstränge vermindert sich dabei, aber ihre Dicke nimmt etwas zu, indem die Zellstränge von zahlreicheren quer nebeneinander liegenden Zellen gebildet werden. Der rechte Schenkel verläuft noch immer zwischen der

Herzmuskulatur, von dem rechten Endokardium 1—0,5 mm entfernt. Während des ganzen bisherigen Verlaufes ist der rechte Schenkel von einer bindegewebigen Scheide umhüllt und von der angrenzenden Herzmuskulatur getrennt. Die Bindegewebsfasern der Scheide gehen aber sehr oft als Ausläufer zwischen die angrenzenden Muskelbündel hinein und verbinden sich mit den interstitiellen Bindegewebsfasern der letzteren oder aber mit besonderer Vorliebe mit dem Gefäßbindegewebe zwischen den Muskelbündeln. Im Schnitt No. 97 ist dieses Präparat erschöpft, wie schon bei der Beschreibung des linken Schenkels erwähnt wurde. Ich habe, bevor ich die Fortsetzung des bisher beschriebenen linken und rechten Schenkels in den zu diesem Zwecke weiter angefertigten Serienpräparaten verfolgte, in dem bisher benutzten Präparat (No. I) auch das übrige Gebiet durchmustert und nach sonstigen Purkinjeschen Fäden gesucht.

Im Schnitt No. 15 kann man schon einige Querschnitte von ganz kleinen Purkinjeschen Fäden unter dem rechten Endokardium verlaufen sehen, und zwar in der Gegend der Crista supraventricularis, d. h. der Muskelleiste, die zwischen dem Tricuspidal- und Pulmonalostium liegt und die Übergangsstelle der Scheidewand zur Parietalwand darstellt. Das Vorkommen der Purkinjeschen Fäden wird nach unten an verschiedenen Stellen immer reichlicher, sowohl subendokardial als auch intermuskulär. Sie treten sehr oft in verschiedener Weise mit der Herzmuskulatur in direkte Verbindung, aber niemals mit dem oft ziemlich in der Nähe verlaufenden rechten Schenkel. Es sei hier bemerkt, daß die Purkinjeschen Fäden sich fast nie bis in die nächste Nähe der Ansatzlinie der Valvula tricuspidalis medialis erstreckten. An der linken Fläche des Septum ventriculorum sind diese Verhältnisse die gleichen. Hier kann man erst einige Millimeter unterhalb der tiefsten Ansatzstellen der Aortenklappen ganz zerstreut einige kleine typische Purkinjesche Fäden subendokardial auftreten sehen, die nach unten zu an Größe und Zahl zunehmen und sich auch zwischen die Muskelbündel einschieben und sich mit den Muskelfasern hie und da verbinden. Sie stehen mit dem hier subendokardial nach unten verlaufenden starken linken Schenkel noch in keinem Zusammenhange.

Ich werde jetzt die Verfolgung des weiteren Verlaufes des rechten Schenkels in den zu diesem Zwecke an einem neuen, weiter nach unten gelegenen Stücke der rechten Scheidewandhälfte angefertigten Stufenschnitten wieder aufnehmen. Dieses Präparat (No. III) bildet die direkte Fortsetzung des bisher erwähnten Präparates, No. I;

aber es enthält nur den rechten Schenkel. Die Fortsetzung des linken Schenkels habe ich von dem rechten getrennt und ebenfalls in Serienschnitte zerlegt, die ich später beschreiben werde. Denn hier war die Ventrikelscheidewand sehr dick und bereitete zu große Schwierigkeiten, um sie in toto in Serien zu verarbeiten, außerdem schien es mir unnötig zu sein, eine solche schwierige Methode durchzuführen, weil ich schon aus meinen zahlreichen Erfahrungen an Menschen-, Hunde- und Katzenherzen fast mit Sicherheit annehmen konnte, daß auch beim Schafherzen beide Schenkel dieses Systems subendokardial verlaufen müssen. Aus diesen Gründen habe ich beim Präparate No. III nur ein 2—3 mm dickes Stück mit dem Endokardium herausgeschnitten und abermals in aufsteigendem Alkohol gehärtet, in Paraffin eingebettet und in 9 μ dicke Serien horizontal von oben nach unten zerlegt; von diesen habe ich regelmäßig jeden 12. Schnitt aufgenommen und nach der Reihe aufgeklebt, erst mit Hämatoxylin, dann nach van Gieson gefärbt.

Bei diesem Präparat (No. III) kann man den rechten Schenkel in einer spindelförmigen Schnittform wieder erkennen, wie es an den letzten Schnitten des Präparates No. I der Fall (Fig. 10 = Schnitt No. 85 — No. I) war. Seine vordere Spitze wird im Verlaufe der nächsten Schnitte allmählich stumpfer und erreicht schließlich das rechte subendokardiale Bindegewebe, dabei wird seine Schnittform wieder allmählich kürzer und ovaler, seine Verlaufsrichtung geht also jetzt mehr abwärts. Er ist noch immer von einer ziemlich starken bindegewebigen Scheide umgeben und scharf von der angrenzenden Herzmuskulatur getrennt. Hier kann man viel Fettgewebe, sowohl innerhalb, als auch außerhalb der Scheide auftreten sehen. Die einzelnen Zellstränge sind ebenfalls alle von einer eigenen Scheide umgeben. Diese Haupt- und Einzelscheiden hängen sehr häufig durch Bindegewebsfasern miteinander zusammen. Nachdem der rechte Schenkel eine ganz kurze Strecke in subendokardialer Lage verlaufen ist, wird er wieder von allen Seiten durch Herzmuskulatur umgeben und geht jetzt in einem geschlossenen rundlichen Bündel, das hier aus ungefähr 20—30 dicht nebeneinander liegenden Zellsträngen oder Purkinjeschen Fäden besteht, vom gewöhnlichen Myokardium begleitet, in einen Muskelbalken hinein, und zieht nach dem vorderen Papillarmuskel hin. Dieser Muskelbalken oder Trabekel ist beim Schafherzen konstant vorhanden. Er überbrückt den Hohlraum des rechten Ventrikels an einer Stelle des Septums, die ca. 1,5 cm unterhalb der Crista supraventricularis liegt, bis zum vorderen großen Papillarmuskel, der am vorderen unteren Teile der Parietalwand

meist platt ansitzt. Die Länge und Stärke des Trabekels sind sehr verschieden, aber gewöhnlich beträgt die Länge ungefähr 1,5 cm, die Dicke ca. 2 mm. Er stellt einen von Endokardium umhüllten Herzmuskelstrang dar, durch dessen Achse der rechte Schenkel zieht. Somit ist er, meiner Ansicht nach, nichts anderes, als die Brücke, welche dem rechten Schenkel einen viel kürzeren Weg zum Papillarmuskel gestattet, als denjenigen um den Winkel herum, den die Umschlagsstelle des Septum ventriculorum zur Parietalwand bildet. Dieselben Verhältnisse kann man auch vielfach beim Menschen und bei anderen Tieren sehen. Das Präparat No. III ist ungefähr in der Höhe der Hälfte der Länge des Trabekels erschöpft.

Nun habe ich weiter den vorderen Papillarmuskel, an dem der Trabekel sich ansetzt, mit dem letzteren in Serien geschnitten und den weiteren Verlauf des rechten Schenkels studiert. In diesem Präparate konnte ich feststellen, daß der rechte Schenkel bis zum Eintritt in den Papillarmuskel noch immer in einem durch die bindegewebige Scheide umhüllten, geschlossenen Bündel verläuft. Erst nachdem er den Papillarmuskel erreicht hat, teilt er sich in mehrere Zweige und verbreitet sich nach verschiedenen Richtungen, meist subendokardial, aber teilweise ein wenig intermuskulär. Hier möchte ich noch eine bemerkenswerte Tatsache hinzufügen: es entsprang nämlich ein ganz feiner, nur ca. Roßhaar dicker, ungefähr 2 cm langer sehnenfadenartiger Strang von einem Teile des vorderen Papillarmuskels und zog sich durch den Hohlraum des rechten Ventrikels hindurch nach dem hinteren Papillarmuskel hin, wo er sein Ende fand. In diesen Strang trat ein einziger Zellstrang (Purkinjescher Faden) von der obenerwähnten Endausbreitung des rechten Schenkels ein und ging bis zum hinteren Papillarmuskel. Dieser Strang schickte während seines Verlaufes einen kurzen Ast, wiederum mit einem Zellstrange versehen, zur Scheidewand.

Es war mir unmöglich, den noch weiteren Verlauf der einzelnen Endausbreitungen des rechten Schenkels unter dem Mikroskop zu verfolgen, weil sie zu komplizierte Verlaufsweisen zeigten. Ich will deshalb diese Endausbreitungen weiter unten makroskopisch beschreiben.

In dem oben beschriebenen Präparate No. III konnte man außer dem rechten Schenkel noch zahlreiche, meist quer, selten aber schräg oder längs geschnittene subendokardiale und nach allmöglichen Richtungen verlaufende intermuskuläre Purkinjesche Fäden, wie im Präparate No. I sehen, die an verschiedenen Stellen, sowohl subendokardial, als auch in den tieferen Schichten der Muskulatur

des Septums mit den Herzmuskelfasern in direkte Verbindung traten. Besonders bemerkenswert war dabei der Umstand, daß der rechte Schenkel selbst, dessen Zellen schon lange die bekannte Beschaffenheit der typischen Purkinjeschen Fäden darboten, bislang weder einen einzigen Ast abgegeben hatte, noch mit den dicht angrenzenden Herzmuskelfasern in Verbindung getreten war, sondern immer durch die bindegewebige Scheide ganz isoliert verlaufen war und sich erst im vorderen Papillarmuskel in seine Endausbreitungen auffaserte. Selbst die Purkinjeschen Fäden, die neben dem relativ großen rechten Schenkel in dem oben erwähnten Trabekel zu finden waren, blieben von dem rechten Schenkel (obgleich sie notwendigerweise so dicht neben ihm verlaufen mußten) isoliert.

Nun werde ich die weitere Verfolgung des linken Schenkels mit dem Präparate No. IV, welches die direkte Fortsetzung des Präparates No. I bildet, wieder aufnehmen. Der linke Schenkel ist bisher, wie oben beim Präparate No. I erwähnt, schon ziemlich lang subendokardial in einem ziemlich breiten Bündel nach unten verlaufen, ohne dabei mit der angrenzenden Herzmuskulatur in Verbindung getreten zu sein. In diesem Präparate No. IV ist sein Verlauf in einigen der ersten Schnitte ganz gleich mit dem in den letzten Schnitten (Fig. 10) des Präparates No. I. Er verläuft nämlich noch weiter subendokardial nach unten, dabei verbreitert sich sein Bündel ganz allmählich nach beiden Seiten, nach vorn und hinten, und es tritt das Fettgewebe nach und nach zwischen den einzelnen Zellsträngen des Bündels stärker hervor, auch ziehen mehrere schwache Bindegewebsfasern oder Bindegewebszüge durch die Zwischenräume zwischen den einzelnen Zellsträngen von dem Endocardium nach innen gegen die Herzmuskulatur. Die Scheide des Bündels (oder besser gesagt die Bindegewebsfasern zwischen ihm und dem Herzmuskel, denn hier gibt es keine ordentliche, das Bündel umhüllende Scheide) wird allmählich schwächer und undeutlicher, dadurch rücken die beiden Elemente, Ventrikelfasern und Purkinjesche Fasern, näher aneinander, ja die beiden verlaufen sogar oft teilweise, besonders an der Grenze durcheinander gemischt, immerhin aber durch mehr oder weniger Bindegewebsfasern von einander getrennt, so daß man noch keine direkte Verbindung zwischen den beiden finden kann. Die einzelnen Zellstränge waren bisher fast ausschließlich quer geschnitten, ihr Verlauf war also senkrecht von oben nach unten gerichtet. Die Zahl der Zellstränge

im linken Schenkel ist, wie auch beim rechten Schenkel, ziemlich schwankend, was durch die Teilung und Vereinigung der einzelnen Zellstränge bedingt wird (Schnitt No. 1—25).

In den folgenden Schnitten wird die subendokardiale horizontale Breite des Bündels immer größer (z. B. beträgt sie im Schnitt No. 29 ca. 4,5 mm), während die Dicke etwas abnimmt. In den weiteren Schnitten werden die Zellstränge in der vorderen Hälfte des Bündels allmählich mehr schräg, sogar längs geschnitten, sie biegen also in ihrer Verlaufsrichtung nach vorn um. Im Schnitt No. 45 ist diese vordere Gruppe von dem eigentlichen Bündel ganz getrennt und ziemlich entfernt zu sehen, ihre Zellstränge werden dann nach und nach wieder quer getroffen (also sie verlaufen wieder senkrecht abwärts). Auf diese Weise ist der linke Schenkel jetzt in zwei Bündel geteilt. In dieser Höhe kann man eine neue Erscheinung sehen; es geht im Schnitt No. 40 ein ganz kleiner Zellstrang (sog. Purkinjescher Faden) des linken Schenkels, von den bindegewebigen Faserzügen begleitet, die einerseits mit dem subendokardialen Bindegewebe, andererseits mit dem interstitiellen Bindegewebe der Muskulatur der Scheidewand zusammenhängen, ziemlich weit in die Muskelschicht hinein, und zwar im unregelmäßigen Verlaufe etwas rückwärts nach oben, und verzweigt sich in mehrere feine Zweige, und seine Endausläufer verbinden sich mit den angrenzenden Muskelfasern (Schnitt No. 26—45). Im weiteren Verlaufe nach unten kann man ganz selten ähnliche Bilder oder eine direkt subendokardial stattfindende Verbindung zwischen den beiden Elementen erkennen.

Die beiden Unterabteilungen des linken Schenkels weichen ganz allmählich auseinander, dabei verläuft die hintere größere Abteilung als Fortsetzung des linken Schenkels dessen alten Weg senkrecht abwärts, während derjenige der vorderen kleineren Abteilung etwas nach vorn abwärts geht.

Die vordere Abteilung erfährt bei ihrem weiteren Verlaufe eine eigentümliche Veränderung: es vermehrt sich nämlich allmählich an ihrer vorderen Grenze das subendokardiale Bindegewebe; dadurch wird das Niveau des Endokardiums dort höher. Dieser Fortsatz wird nach unten allmählich größer, und ein Teil der Zellstränge der vorderen Unterabteilung geht in diesen Fortsatz hinein und wird durch die daselbst immer mehr auftretenden Bindegewebsfasern von dem zurückgebliebenen Teile der Zellstränge getrennt (ca. 2, 3 cm unterhalb der Aortenklappen; hier möchte ich nochmals bemerken, daß das Präparat horizontal und zwar dem Septum senkrecht geschnitten

ist). Der Fortsatz wird allmählich höher und rundlicher, und sein Zusammenhang mit dem eigentlichen Endokardium dementsprechend nach und nach schmäler, bis er schließlich ganz abgetrennt wird. Somit ist der Hauptteil der vorderen Unterabteilung in einen Strang hineingetreten, der, wie weitere Serienschnitte zeigten, durch den Ventrikelraum hindurch sehr weit abwärts verläuft und schließlich den großen vorderen Papillarmuskel erreicht. Der Rest der vorderen Unterabteilung verläuft nun noch immer subendokardial nach unten, er ist aber schon ganz schmal geworden.

Die hintere größere Unterabteilung des linken Schenkels verläuft noch immer subendokardial in einem ziemlich bedeutenden Bündel senkrecht abwärts, sie wird dabei nach unten etwas stärker. Während ihres Verlaufes geht von ihr kein bedeutender Ast aus, wohl aber einige ganz kleine Zweige zwischen die angrenzende Herzmuskulatur hinein (Schnitt No. 46—85). Hier ist dieses Präparat, No. IV, erschöpft. Als Fortsetzung dieses Präparates dienen die Stufenschnittpräparate No. V. In diesen Präparaten kann man besonders gut sehen, wie die Endäste des linken Schenkels sich in allen Wandteilen des linken Ventrikels ausbreiten. Aber es würde zu weit führen, wenn ich alle meine Befunde hier einzeln wiedergeben wollte; deshalb will ich mich hier auf den weiteren Verlauf der zum Teil schon oben erwähnten vorderen Unterabteilung des linken Schenkels beschränken.

Wie oben erwähnt, wurde diese vordere Unterabteilung schon in zwei Gruppen geteilt, deren größere in einen sehnenfadenartigen Strang eintrat, während der kleine Rest noch weiter subendokardial abwärts in der Stärke von nur zwei bis drei Zellzügen verlief. Der sehnenartige Strang ist von einer derben, bindegewebigen Grundlage gebildet und außen vom Endokardium umhüllt. In diese Bindegewebsmassen eingebettet ziehen die Zellstränge durch den Strang nach dem anderen Ende des letzteren hin. Bemerkenswert ist es dabei, daß dieser relativ kleine Strang fast in seiner ganzen Länge ein ganz dickes subendokardiales Fettgewebe besitzt, das aber fast nirgends rund den Strang völlig umhüllt, sondern sich meist sichelförmig mit seiner konkaven Fläche an den Strang anschmiegt und mehr oder minder einen Teil des letzteren frei läßt (Fig. 11, Tafel III). Die Dicke der in dem Strange verlaufenden Zellstränge ist außerordentlich verschieden, ja sogar ein und derselbe Zellstrang zeigt innerhalb seines kurzen Verlaufes schon ganz bedeutende Dickenunterschiede. Die Zahl der Zellen, die nebeneinander gereiht die Dicke eines Zellstranges ausmachen, ist sehr verschieden. So konnte

ich z. B. an den innerhalb des jetzt beschriebenen Bindegewebsstranges verlaufenden Zellsträngen vielfach 40—45 Zellen in der Querschnittfläche zählen. Ein so dicker Zellstrang verläuft aber fast nie in dieser Stärke eine weite Strecke, sondern es kommt schon gewöhnlich in den nächsten Schnitten ein ziemlich gerader oder gekrümmter oder selten Y-förmiger Bindegewebszug innerhalb dieser Zellgruppe zum Vorschein und teilt diese in zwei oder drei Zellgruppen. Jede dieser Zellgruppen bildet in den folgenden Schnitten einen selbständigen Zellstrang, der mit einer eigenen bindegewebigen Scheide versehen ist. Auf diese Weise kann also ein Zellstrang sich in zwei oder drei Zellstränge verzweigen, und diese vermehrten Zellstränge können sich wieder weiter verzweigen oder umgekehrt sich vereinigen und wieder zu einem Strang verschmelzen (vergl. Fig. 11, Tafel III!). Es bilden die Zellstränge auf diese Weise innerhalb eines relativ so kleinen Bindegewebsstranges immer ein sehr lang- aber engmaschiges Netzwerk, und zugleich kann man auch leicht aus dieser Beschreibung den Grund erkennen, warum die Zahl und Größe der Zellstränge selbst innerhalb eines kleinen Stranges, und zwar innerhalb dessen ganz kurzen Verlaufes, so stark wechselt. Diese Beschreibung gilt aber nicht nur für diesen Bindegewebsstrang, sondern auch für alle anderen gleichartigen Stränge und auch für alle subendokardial verlaufenden Zellstränge, die bisher schon als die Purkinjeschen Fäden bekannt sind.

Ich will nicht weiter auf diese Einzelheiten eingehen, sondern mich wieder mit dem weiteren Verlauf der vorderen Unterabteilung des linken Schenkels beschäftigen. Der Bindegewebsstrang, in den der Hauptteil ihrer Zellstränge eingetreten ist, verläuft ungefähr 8 mm durch den Kammerhohlraum nach unten und verzweigt sich in zwei Äste, deren größerer weiter nach unten verläuft, sich schließlich an dem mittleren Teile des großen vorderen Papillarmuskels ansetzt und von dort aus seine Zellstränge subendokardial nach allen Richtungen, besonders aber nach unten der Herzspitze zu, in den Papillarmuskel ausstrahlen läßt. Der andere Ast des Bindegewebsstranges teilt sich nach kurzem Verlaufe wieder in zwei Zweige, von denen der eine quer verläuft und sich bald an dem vorderen unteren Teile des Septum ventriculorum ansetzt, während der andere Zweig noch etwas abwärts verläuft und schließlich mit einem Zweige eines bald zu besprechenden Bindegewebsstranges sich verbindet (vergl. Fig. 11, Tafel III).

Der Rest der vorderen Unterabteilung des linken Schenkels verläuft, wie oben erwähnt, subendokardial in nur zwei bis drei Zell-

strängen nach unten. Bald tritt ein einziger dieser Zellstränge in einen kleinen Bindegewebsstrang hinein, der von hier abgeht und sich durch das Cavum ventriculi nach einem anderen Wandteile hinzieht, während die noch zurückgebliebenen zwei Zellstränge, allmählich voneinander getrennt, immer weiter nach unten subendokardial ziehen. Dieser einzige Zellstrang, der in den letztgenannten Bindegewebsstrang eintrat und die Scheidewand verließ, verzweigt sich während seines Verlaufes in mehrere Zellstränge auf oben geschilderte Weise und bildet wiederum ein engmaschiges Netzwerk innerhalb des so kleinen Bindegewebsstranges. Dieser Bindegewebsstrang teilt sich nach kurzem Verlaufe in zwei Zweige; der eine von ihnen setzt sich bald an den unteren Teil der vorderen Parietalwand, und zwar zwischen dem vorderen Papillarmuskel und der Scheidewand, an, während der andere Zweig mit dem oben geschilderten Zweige des anderen Bindegewebsstranges, der die Hauptmasse der vorderen Unterabteilung des linken Schenkels repräsentiert, in Verbindung tritt. Dieser vereinigte Bindegewebsstrang zieht noch weiter abwärts und erreicht den Basisteil des vorderen Papillarmuskels. Von allen solchen Ansatzstellen der Zweige der Bindegewebsstränge verbreiten sich die Purkinjeschen Fäden gewöhnlich strahlenförmig nach verschiedenen Richtungen hin.

Bisher habe ich nur die vordere kleinere Unterabteilung des linken Schenkels beschrieben; diese Abteilung hat sich also hauptsächlich in dem vorderen Papillarmuskel und in dem unteren Drittel der vorderen Hälfte des Septum ventriculorum und eines Teiles der Parietalwand, der zwischen dem Septum ventriculorum und dem vorderen Papillarmuskel liegt, verbreitet.

Die hintere größere Unterabteilung des linken Schenkels will ich nicht mehr so eingehend beschreiben, wie die vordere, denn sie verbreitet sich im Prinzip ganz analog mit der vorderen Unterabteilung. Sie schickt nämlich einen besonderen Ast durch einen bindegewebigen Strang zum hinteren Papillarmuskel, und die übrigen Zellstränge derselben verbreiten sich in den übrigen Wandteilen des linken Ventrikels, teils in den Bindegewebssträngen, die lang oder kurz durch das Cavum ventriculi hinziehen, teils direkt subendokardial.

Die Hauptzweige des linken Schenkels sind also hauptsächlich in die beiden Papillarmuskeln, und zwar in deren mittlerem Teile und in die verschiedenen Wandteile, vorwiegend aber in die untere Hälfte des mittleren Drittels und die obere Hälfte des unteren Drittels des linken Ventrikels übergetreten. Von jeder Ansatzstelle der Haupt-

zweige gehen gewöhnlich mehrere Zellstränge subendokardial nach verschiedenen Richtungen als Endausbreitungen aus. Diese Endausbreitungen bestehen entweder aus nur einem Zellstrange oder aus einigen nebeneinander- oder übereinanderliegenden Zellsträngen, die sich untereinander verbindend ein (primäres) Netzwerk bilden. Andererseits verbinden oder verzweigen sich die Endausbreitungen selbst vielfach untereinander und bilden ein sehr weit verbreitetes (sekundäres) Netzwerk.

Außer diesen gut verfolgbaren Hauptzweigen konnte ich an allen Schnitten an verschiedenen Stellen zahlreiche, meist subendokardial, aber auch sehr oft zwischen den Herzmuskelbündeln gelegene meist quer, nicht selten aber schräg oder längs getroffene Zellstränge oder Zellstranggruppen erkennen, welche nie mit dem linken Schenkel in seinem bisher erwähnten Verlaufe in direkte Verbindung traten. Außerdem konnte ich vielfach beobachten, wie ein Zellstrang, der von einem subendokardial liegenden Zellstrange abzweigte, von Bindegewebsfasern begleitet, als langer, meist gekrümmt verlaufender Fortsatz in das Herzmuskelgewebe hineindrang, um sich dann wiederum in mehrere Zweige zu teilen. Wenn man nur einen einzigen Schnitt betrachtet, so wird man solche intermuskulären Zellstränge als inselartig zwischen den eigentlichen Herzmuskelbündeln zerstreut liegende Zellgruppen auffassen; aber bei einer serienweisen Verfolgung kann man fast immer ihren Zusammenhang mit den subendokardialen Zellsträngen konstatieren. Ob solche intermuskulären Zellstränge das Pericardium erreichen, konnte ich nicht feststellen, obgleich ich von der rechten Parietalwand dieses Herzens zahlreiche, durch die ganze Wanddicke hindurch gehende Präparate angefertigt habe. Es ist wohl möglich, daß diese Endausläufer ganz selten bis zum subperikardialen Bindegewebe gelangen; aber sehr häufiges subperikardiales Vorkommen derselben ist ausgeschlossen. Die Zellstränge der Endausbreitung dieses großen Systems gehen in allen Muskelschichten der Herzwand kontinuierlich in die Herzmuskelfasern über.

Nun wollte ich die eben erwähnten, in allen Wandteilen scheinbar zerstreut liegenden einzelnen Zellgruppen und die oben erwähnten Endzweige des linken Schenkels durch Serienschnitte in Zusammenhang bringen; aber dieser Versuch gelang mir nur teilweise, weil die zahlreichen Endzweige des linken Schenkels sich in zu viel Endausbreitungen zerteilten, nach zu vielen Richtungen verliefen und zu wirre Netze bildeten, als daß sie sich unter dem Mikroskop

einzeln genauer hätten verfolgen lassen. Aber was ich unter dem Mikroskop nicht mehr feststellen konnte, konnte ich mit bloßem Auge ziemlich gut bei anderen Herzen konstatieren. Ich werde jetzt hier den makroskopischen Befund kurz beschreiben.

Makroskopischer Befund der Endausbreitung des Atrioventricularbündels bei Schafherzen.

Es ist schon eine seit Purkinje allgemein bekannte Tatsache, das die später nach ihrem Entdecker sogenannten Purkinjeschen Fäden bei den verschiedenen Tierherzen, besonders aber beim Schafherzen, makroskopisch am Endokardium der beiden Ventrikel ganz gut sichtbar sind. Purkinje selbst hat vor ungefähr 60 Jahren auf diese makroskopischen Fäden am Endocardium des Schafherzens aufmerksam gemacht, sie genau studiert und ihre Zusammensetzung aus einer Anzahl von eigentümlichen großen „Körnern“ gefunden. Beim frischen Herzen erscheinen diese Fäden etwas blasser, mehr hell- oder dunkelgrau als die Umgebung, die eine graurötlich glänzende Oberfläche zeigt. Die Fäden sind aber besonders gut erkennbar, wenn sie, wie es sehr oft der Fall ist, von gelblichweißem, auf beiden Seiten anliegendem Fettgewebe begleitet sind. Bei einem Herzen, welches erst in Formol-Müller fixiert und dann in Alkohol aufbewahrt war, sahen diese Fäden selbst grünlichgrau aus, während der übrige Herzmuskel mehr bräunlichgrau tingiert war. Diese Fäden wurden in diesem Falle durch das sie von beiden Seiten begleitende Fettgewebe sehr deutlich sichtbar gemacht. Bei einem anderen in Kaiserling fixierten Herzen hoben sich diese Fäden nicht sehr gut ab, weil das Myocardium rötlich-bräunlich schimmerte und die Fäden selbst fast dieselbe Farbe zeigten, so daß ich nur durch die sie begleitenden Fettgewebsstränge ihren Verlauf erkennen konnte.

Bei allen Herzen bilden diese Fäden, indem sie sich verzweigen und miteinander vereinigen, ein im ganzen Ventrikelinnern verbreitetes, großartiges Netzwerk, dessen Maschen bald groß, bald klein und vielgestaltig sind. Hessling hält den Längendurchmesser der Maschen oder mit anderen Worten die Hauptverlaufsrichtung der Fäden für parallel mit der vertikalen Herzachse, Obermeier dagegen für quer; doch das läßt sich gar nicht so leicht im allgemeinen sagen. Nach meiner Ansicht ist die Verlaufsrichtung der Fäden in dem linken Ventrikel mit Ausnahme der beiden großen Papillarmuskeln vorwiegend der Längsachse des Herzens parallel, während bei den Papillarmuskeln die Hauptfäden von den Stellen,

wo die weiter oben mikroskopisch beschriebenen Bindegewebsstränge, die bei allen Schafherzen vorhanden sind, sich ansetzen, wie ein Wurzelkomplex eines Baumes radiär verlaufen und zu den benachbarten Wandteilen übergehen. An der Parietalwand des rechten Ventrikels verlaufen sie von dem vorderen Papillarmuskel aus ungefähr radiär nach allen Richtungen, an der rechten Fläche der Scheidewand ist die Richtung vorwiegend parallel mit der vorderen Umschlagslinie des Septum ventricul. zur Parietalwand.

Diese Fäden sind in der ganzen Wandung sowohl des linken, wie des rechten Ventrikels zu sehen, aber in bezug auf ihre Anzahl und Stärke läßt sich für bestimmte Stellen innerhalb eines Ventrikels ein gewisser Unterschied erkennen, entgegen Obermeiers Ansicht. Ich konnte bei allen Schafherzen sehen, daß diese Fäden am meisten und stärksten in den unteren zwei Drittel, besonders aber an den Papillarmuskeln der beiden Ventrikel vorhanden waren, dagegen wurden sie im oberen Drittel beider Ventrikel seltener und schwächer, und kamen in der Nähe der Semilunar- und Atrioventricularklappen nur spärlich vor. Die einzelnen Fäden schmiegen sich an relativ glatten Stellen der Wand der muskulösen Grundlage an und sind von gemeinsamen Endocardium bedeckt. Das Niveau des Endocardium ist an der Stelle, wo diese Fäden verlaufen, oft etwas über die Umgebung erhaben. Besonders ist das am Papillarmuskel der Fall. An unebenen Stellen, wo stärkere Trabekel entwickelt sind, oder die Papillarmuskeln entspringen, oder an den Übergangsstellen des Septum ventriculorum zur Parietalwand, verlaufen sie nicht immer so einfach auf der muskulösen Grundlage, sondern kürzen an solchen Stellen durch mehr gestreckten Verlauf in einer emporgehobenen Endocardfalte den Weg ab, oder ziehen, wenn die Vertiefung noch größer ist, durch einen gewöhnlich ganz kleinen und kurzen, brückenartigen, bindegewebigen Strang (einen sogenannten falschen Sehnenfaden) hindurch. Diese kurzen Brücken kann man sehr zahlreich zwischen den einzelnen Trabekeln in beiden Ventrikeln, besonders aber an dem vorderen und hinteren Übergangswinkel des Septum ventriculorum zur Parietalwand des rechten Ventrikels, an dem unteren Drittel des linken Ventrikels und zwischen jedem Papillarmuskel und der angrenzenden Wand sehen.

Es gibt aber nicht selten noch längere, ganz feine, anscheinend sehnige Stränge, welche inkonstant von einem Punkte zum anderen durch den Kammerhohlraum hinziehen. Besonders oft gehen sie von dem Papillarmuskel des rechten Ventrikels oder von dessen Nähe aus und ziehen zum hinteren Papillarmuskel oder zur Scheide-

wand. Alle solche sehnenfadenartigen Stränge an beiden Ventrikelinnenwänden sind ausschließlich für die Endausbreitung des Atrioventricularbündels bestimmt (natürlich mit Ausnahme der wirklichen Sehnenfäden, die sich an irgend einen Klappensegel ansetzen).

Wenn man nun bedenkt, daß die beiden Schenkel des Atrioventrikularbündels, wie weiter oben beim Präparate Nr. 155 mikroskopisch nachgewiesen wurde, in ihrem oberen Verlaufe keine wesentlichen Äste subendokardial oder intermuskulär abgeben, ferner daß der rechte Schenkel sich erst in dem vorderen Papillarmuskel des rechten Ventrikels, der linke Schenkel in dem vorderen und hinteren Papillarmuskel und in den verschiedenen Wandteilen, die zwischen den beiden Papillarmuskeln liegen, subendokardial auflöst, so muß unbedingt das makroskopisch geschilderte subendokardiale Netzwerk in den genannten Gegenden mit den mikroskopisch geschilderten subendokardialen Endausbreitungen beider Schenkel identisch sein.

Somit ist bewiesen, daß der linke bezw. rechte Schenkel mit dem subendokardial verbreiteten Netzwerke der Kammerinnenfläche im Zusammenhange steht, und zwar daß das ganze subendokardiale Netzwerk nichts anderes als eine Endausbreitung des linken, bezw. rechten Schenkels ist. Besonders interessant ist hierbei der Umstand, daß die Endausbreitungen nicht, wie man leicht denken könnte, von oben, von der Ventrikelbasis her, nach unten verlaufen, sondern gerade umgekehrt von der Nähe der Herzspitze besonders aber von den Papillarmuskeln nach allen Richtungen hin sich verbreiten (also rückläufig nach der Ventrikelbasis zu, wie auch nach der eigentlichen Herzspitze zu). Aus diesen subendokardialen Netzwerke gehen zahlreiche Endausläufer in die Muskelschicht hinein und verbinden sich an den verschiedensten Stellen mit den Herzmuskelfasern. Diese Verbindung findet sich sehr zahlreich auch in subendokardialen Schichten.

Ob Verbindungen zwischen den Endausbreitungen des linken und des rechten Schenkels bestehen, kann ich nicht mit Sicherheit sagen; halte es aber für wenig wahrscheinlich. Wenn solche Verbindungen bestehen sollten, so kann es sich nur um eine unbedeutende, kleine Verbindung zwischen den Endausbreitungen beider Schenkel handeln. Denn, so weit ich konstatieren konnte, war keine Verbindung zwischen den Hauptbündeln der beiden Schenkel vorhanden.

Am Schlusse sei hervorgehoben, daß in dem Präparate Herz Nr. 155 Nervenbündel beständig das Atrioventrikularbündel begleiten. Es sind nämlich einige kleine Nervenbündel, von oben durch die Vorhofsscheidewand herabkommend, in das schmalfaserige muskulöse Netzwerk eingetreten, welches den Vorhofsteil des Atrioventrikularbündels bildet, und ziehen mit dem letzteren zusammen nach vorn unten zu dem Ventrikelseptum. Von der Teilungsstelle des Muskelbündels ab geht ein Teil der Nervenbündel mit dem linken Schenkel, ein anderer Teil mit dem rechten Schenkel des Atrioventrikularbündels gemeinsam sehr weit nach unten. Ich konnte im rechten Schenkel diese begleitenden Nervenbündel bis zum Papillarmuskel leicht verfolgen, während sie sich im linken Schenkel bis in die weiter oben beschriebenen vorderen und hinteren Unterabteilungen gut erkennen ließen. Diese Nerven verliefen nicht immer in einem geschlossenen Bündel, sondern teilten sich während des Verlaufes zwischen den Zellsträngen in zwei oder drei Bündelchen und diese vereinigten sich wieder zu einem gemeinsamen Bündel und bildeten auf diese Weise ein langgestrecktes Netzwerk. Ob diese Nervenfasern mit den einzelnen Zellen der Zellstränge in Verbindung treten, kann ich nicht sagen, weil ich keine besondere Nervenfärbung gemacht habe.

(2). No. 160. Schafherz[1]).

In diesem Herzen war das ganze Verhältnis des Atrioventrikularbündels im allgemeinen gleich dem oben genau beschriebenen Herzen No. 155, nur in Einzelheiten bestanden Verschiedenheiten. Deshalb will ich dieses Herz nur ganz kurz, und zwar mit dem Herzen No. 155 vergleichend, beschreiben.

Von links betrachtet, kann man erst in der Höhe des tiefsten Ansatzpunktes der hinteren Aortentasche, von rechts betrachtet, ca. 5 mm unterhalb des unteren Randes der Fossa ovalis, und zwar von dem vorderen unteren Teile des Sinus coronarius nach vorn bis zum unteren hinteren Teile der Pars membranacea septi sich ausdehnend, das typische ganz unregelmäßig knäuelartig verflochtene Netzwerk sehen, welches aus schmalfaserigen, gestreiften Muskelfasern besteht. Es liegt dabei in der rechten Hälfte der Vorhofsscheidewand, von dem rechten Endocardium ca. 2 mm entfernt, sich dicht an das Septum fibrocartilagineum atrioventriculare anschmiegend.

1) Die Photographien eines Schafherzens nebst Pause mit rot eingezeichnetem Verlauf des Verbindungsbündels finden sich Tafel VIII, Fig. 2 und Tafel IX, Fig. 1.

Seine von hinten nach vorn gerichtete Längsachse liegt fast horizontal, nur mit seinem vorderen Ende etwas abwärts geneigt. Seine horizontale größte Ausdehnung beträgt ca. 4×1,2 mm. Seine Form scheint unregelmäßig länglich ellipsoid zu sein. Hinten, rechts und oben verbindet es sich kontinuierlich mit anscheinend gewöhnlichen Herzmuskelfasern, die sich aber sehr eigentümlich miteinander verbinden und ein sehr weitmaschiges Netzwerk bilden. Ein Teil der letztgenannten Muskelfasern geht durch daselbst befindliches, die Mitte der Vorhofsscheidewand einnehmendes, ziemlich umfangreiches Fettgewebe hindurch bis zu der Muskelgruppe, die die linke Hälfte der Vorhofsscheidewand einnimmt, und verbindet sich mit den Fasern derselben. Der übrige Teil der Muskelfasern zieht nach oben, rechts und hinten, um an den verschiedenen Stellen mit den mehr parallel verlaufenden gewöhnlichen Vorhofsmuskelfasern in Zusammenhang zu treten. Diese Netzbildung der anscheinend gewöhnlichen Muskelfasern war bei diesem Herzen nicht so schön ausgeprägt, wie beim Herzen No. 155, immerhin konnte ich sie ziemlich gut wahrnehmen.

Wenn man das schmalfaserige Netzwerk nach vorn verfolgt, so kann man seine Fasern auch bei diesem Herzen genau an dem von vorn rechts nach hinten links schräg verlaufenden Eingange des Durchbruchkanals durch das Septum fibrocartilagineum plötzlich in das beim Herzen No. 155 erwähnte, aus großen unregelmäßig geformten und gestreiften Zellen bestehende Netzwerk übergehen sehen. Dieses großzellige Netzwerk geht anfangs etwas nach vorn abwärts, dann aber fast senkrecht abwärts. Es teilt sich nach kurzem Verlaufe in zwei Schenkel, die allmählich auseinander gehen.

Der rechte Schenkel verläuft anfangs mehr abwärts und etwas nach vorn, dann mehr nach vorn und etwas abwärts und geht an der Basis eines Sehnenfadens vorüber, der zum medialen Tricuspidalsegel gehört, dann geht er fast senkrecht abwärts, und schließlich, nachdem er ungefähr 1,7 cm verlaufen ist, in einen ziemlich großen, ca. 1,5 cm langen Muskelbalken hinein, zieht durch diese Brücke direkt zum vorderen Papillarmuskel hin, der platt der Parietalwand aufsitzt, und verbreitet sich nach allen Richtungen. Während dieses Verlaufes hat er keinen subendokardialen Ast abgegeben. Er hat in diesem Herzen niemals das rechte Endokordium erreicht, sondern ist wenigstens 1 mm von dem letzteren entfernt zwischen der Herzmuskulatur verlaufen, während der rechte Schenkel beim anderen Schafherzen, No. 155, eine kurze Strecke, beim Menschen und Hunde meist subendokardial zu verlaufen pflegt.

Der linke Schenkel war in diesem Falle, im Gegensatz zu allen bisher von mir untersuchten Herzen, viel schwächer, als der rechte. Er erreicht unterhalb der rechten Hälfte der hinteren Aortenklappe das subendokardiale Bindegewebe und verläuft senkrecht abwärts. Nachdem er ca. 1,8 cm zurückgelegt hat, tritt sein Hauptteil in einen ca. 1 mm dicken, bindegewebigen Strang ein, während der geringfügige Rest subendokardial weiter abwärts verläuft. Dieser Bindegewebsstrang teilt sich bald in zwei Äste, die weiter ca. 1,3 bezw. 1,2 cm durch den Hohlraum des Ventrikels verlaufen und sich je an dem vorderen und hinteren großen Papillarmuskel ansetzen. Von jedem der zwei Äste gehen wiederum je einige Zweigstränge hervor, die während ihres Verlaufes nach unten miteinander sich verbindend und sich wieder teilend einige Netzmaschen bilden, wovon einige sich im unteren Abschnitte der beiden Papillarmuskel ansetzen, während die übrigen verschiedene Wandteile in dem unteren Drittel des Ventrikels erreichen. Aus allen solchen Ansatzstellen der Stränge verbreiten sich die subendokardialen Endausbreitungen nach allen Teilen der Wandinnenfläche, besonders aber nach oben zur Ventrikelbasis.

e) Das Atrioventrikularbündel des Kalbsherzens.

(1.) No. 158. Kalbsherz.

(Tafel III, Kalbsherz No. 158, Fig. 1—9.)

An diesem Herzen habe ich den wichtigsten Teil der Scheidewand in Serien zerlegt und den übrigen Teil makroskopisch untersucht. In dem Präparate No. I ist die Scheidewand mit dem Septum fibrocartilagineum atrioventriculare in horizontalen, dem Schließungsrande der hinteren und der rechten Aortentasche parallelen Serien, und zwar in ungefähr demselben Umfange wie in dem Präparate No. I des Schafherzens (No. 155) geschnitten. Die Präparate No. III und No. II bilden die direkte Fortsetzung des Präparates No. I nach unten, und zwar enthält das Präparat No. III die Fortsetzung des linken Schenkels und das Präparat No. II die des rechten Schenkels. Man vergleiche die Beschreibung des Schafherzens No. 155.

Bei der Durchmusterung des Präparates No. I konnte man erst im Schnitt No. 28 eine kleine, eigentümlich angeordnete Muskelgruppe (*k*) sehen, die sich in den nächsten zwei Schnitten sehr schnell zu einer sehr ansehnlichen Masse vergrößerte. Diese Muskelfasern sind sehr klein und sehen ganz anders aus, als die gewöhnlichen Vorhofsmuskelfasern. Sie besitzen zwar Längs- und Querstreifung,

aber sind nicht so gleichmäßig breit wie die Vorhofsfasern, sondern zeigen eine sehr unregelmäßige Breite, sowohl untereinander als im Verlauf der einzelnen Fasern. Diese Fasern verbinden sich untereinander und bilden ein ganz unregelmäßig gestaltetes Netzwerk. das absolut anders aussieht, als die Netzbildung der gewöhnlichen Herzmuskelfasern. Die Knotenpunkte des Netzes sind meist sehr breit, plattenförmig und enthalten gewöhnlich einen oder mehrere Kerne, die teilweise in einem hellen Hofe liegen. Die Muskelfibrillen verlaufen gewöhnlich in den Knoten ganz wirr durcheinander und strahlen in die von dort abgehenden Muskelfasern aus. Die einzelnen Fasern dieser Muskelgruppe verlaufen nicht dicht nebeneinander parallel, sondern nach den verschiedensten Richtungen und verbinden sich mit den anderen gewöhnlich in einem stumpfen Winkel, und so entsteht ein kompliziertes Netzwerk, dessen Maschen bald groß, bald klein und ganz vielgestaltig sind. Diese Maschen sind hier mit lockeren Bindegewebsfasern und Fettgewebe gefüllt.

Der höchste Punkt dieses eigentümlichen Netzgebildes liegt, von der linken Seite gesehen, in der Höhe des tiefsten Ansatzpunktes der hinteren Aortentasche (*ap*), von rechts gesehen, ungefähr 4—5 mm oberhalb des mittleren Teils der Ansatzlinie des medialen Trikuspidaliszipfels (*t*). Es schmiegt sich dabei dicht an die rechte Seite des Ursprungsteils der Aorta an, der zugleich einen Teil des Septum fibrocartilagineum atrioventriculare (*s*) bildet und hauptsächlich aus Knorpelgewebe besteht, und zwar gegenüber dem untersten Ansatzpunkte der hinteren Aortentasche. Es ist von vorn durch starke Bindegewebszüge begrenzt, die mit dem Septum fibrocartilagineum zusammenhängen. Auch rechts ist es größtenteils durch ziemlich dicke Bindegewebszüge von der eigentlichen Vorhofsmuskulatur (*v*) getrennt. Nur hier und da sind diese Bindegewebszüge etwas unterbrochen und die eigentümlichen Muskelfasern verbinden sich gelegentlich an den unterbrochenen Stellen mit den gewöhnlichen Vorhofsmuskelfasern. In der hinteren Grenzzone des Netzgebildes ist das Bindegewebe nicht so sehr stark entwickelt, und hier verbinden sich zahlreiche Muskelfasern des Netzwerkes mit den Vorhofsmuskelfasern, welche letzteren aber hier nicht in gewöhnlichen, mehr parallelen dichten Bündeln, sondern in lockeren Gruppen nach verschiedenen Richtungen, besonders aber nach hinten verlaufen. Diese eigentümlich nach verschiedenen Richtungen mehr divergierend verlaufenden Vorhofsmuskelfasern verbinden sich sehr oft durch einen gewöhnlich ziemlich langen Verbindungsarm untereinander und bilden wiederum ihrerseits ein sehr weitmaschiges

Netzwerk, das aber in diesem Falle nicht so sehr ausgeprägt ist, wie beim Schafherzen No. 155. Die Vorhofsmuskelfasern, die dieses Netz bilden, verbinden sich andererseits mit den gewöhnlichen Vorhofsmuskeln, die an den verschiedenen, ziemlich entfernten Teilen der Vorhofsscheidewand liegen. Zwischen den Muskelfasern sowohl des erstgenannten kleinfaserigen Netzwerkes als auch des letztgenannten Netzes, das aus den Vorhofsmuskelfasern besteht, sind sehr reichliche Bindegewebsfasern oder Bindegewebszüge und stellenweise auch Fettgewebe zu sehen. Außerdem treten hier einige auffallend große Nervenbündel hervor (Fig. 1 = Schnitt No. 29).

In den folgenden Schnitten (No. 31—34) vergrößert sich das kleinfaserige Geflechtwerk allmählich nach hinten, dabei ist es immer ganz dicht an die rechte Seite des Septum fibrocartilagineum (bei dieser Beschreibung ist das Herz, mit seiner Basis nach oben, mit seiner Spitze nach unten gerichtet, aufrecht stehend und das Septum ventriculorum in Sagitalrichtung von vorn nach hinten verlaufend gedacht, bei der natürlichen Lage des Herzens muß es also anders heißen) angeschmiegt und von rechts durch Bindegewebszüge, die von dem Septum fibrocartil. atrioventriculare abzweigend nach rechts hinten ziehen, von den eigentlichen Vorhofsmuskelfasern scharf abgegrenzt. Nur im hinteren Teile hängen die Muskelfasern des Netzwerkes mit den Vorhofsmuskelfasern noch zusammen; dieser Zusammenhang nimmt aber allmählich ab, weil hier mehr Fettgewebe, zahlreiche große Nervenbündel und lockere Bindegewebsfasern auftreten, und infolgedessen nur wenige Vorhofsmuskelfasern vorhanden sind (Fig. 2 = Schnitt No. 34).

Vom Schnitt No. 35 ab verlängert sich das vordere Ende des kleinfaserigen Netzwerkes allmählich nach vorn und geht in ein anderes Netzwerk über, dessen Fasern eine ganz andere Beschaffenheit besitzen. Bei schwacher Vergrößerung scheinen die einzelnen Fasern dieses neuen Netzwerkes durchschnittlich viel dicker, als die Fasern des bisher erwähnten dünnfaserigen Netzwerkes. Diese großen Fasern verzweigen und verbinden sich miteinander und bilden ein Netzwerk, dessen Anordnung im allgemeinen ein ganz analoges Bild mit dem kleinfaserigen Netzwerke zu zeigen scheint, nur sind seine Fasern durchschnittlich viel stärker und die Maschen viel weiter. Wenn man nun aber diese einzelnen großen Fasern bei stärkerer Vergrößerung beobachtet, so kann man ein ganz anderes Bild wahrnehmen; sie bestehen nämlich aus großen, ganz verschieden geformten, meist aber polyedrischen Zellen, die ein bis zwei, selten drei Kerne besitzen, die meist in einem ziemlich großen, hellen Hofe

liegen. Solche große Zellen verbinden sich in einer Reihe hintereinander und bilden einen Faden, oder zwei bis vier Zellen reihen sich in einer Querschnittfläche dicht nebeneinander, und auch solche Zellgruppen verbinden sich miteinander und bilden einen Faden. Die Dicke dieser Fäden ist äußerst verschieden, sie verlaufen meist nicht gerade, sondern ganz unregelmäßig gekrümmt und verbinden sich mit den anderen unter stumpfem Winkel. Auf diese Weise entsteht ein sehr unregelmäßiges Netzwerk. Die Grenze der einzelnen Zellen kann man meist sehr gut sehen, aber hin und wieder sind sie schwer wahrnehmbar, so daß diese Zellen eine lange Faser darzustellen scheinen, in welcher sich an mehreren Stellen die obenerwähnten Kerne befinden. An den Knotenpunkten des Netzwerkes kann man sehr oft mehrere polyedrische Zellen dicht nebeneinander gedrängt liegen sehen. Diese Zellen besitzen zahlreiche, meist verschieden verlaufende, quergestreifte Fibrillen oder Fibrillenbündel. Besonders aber sind die Fibrillen in den peripheren Partien der Zellen gut sichtbar, und zwar scheinen sie so zu verlaufen, daß sie sich von einer Zelle zur andern fortsetzen; dadurch entstehen Längs- und Querstreifungen, sowohl in den einzelnen Zellen, als auch an den aus diesen Zellen zusammengesetzten Fäden. Oft kann man auch solche Zellen sehen, welche ziemlich homogen aussehen und nur im peripheren Teile feine Körner aufweisen, welch letzteren aber eigentlich nichts anders als quergeschnittene Fibrillen oder Fibrillenbündelchen sind. In den Knotenpunkten des Netzwerkes verlaufen die Fibrillen oft in wirrer Anordnung und gehen kontinuierlich in die von hier ausgehenden Zellenstränge über. Ebenso gehen auch an den Übergangsstellen dieses großzelligen Netzes zum kleinfaserigen Netzwerke die Fibrillen kontinuierlich ineinander über.

In den folgenden Schnitten wird das hinten liegende kleinfaserige Netzwerk immer umfangreicher, und im Schnitt No. 38 erreicht es seinen größten horizontalen Querdurchmesser (ca. 2,3 mm), dabei wird es von hinten her allmählich durch stärker auftretendes Fettgewebe, Bindegewebe und massenhafte Nervenbündel reduziert, nur seine hintere rechte Ecke ist noch mit der Vorhofsmuskulatur verbunden. Es ist von links noch immer von dem Ursprungsteil der Aorta, der einen Teil des Septum fibrocartilagineum bildet, von rechts von den obenerwähnten Bindegewebszügen begrenzt. Seine Entfernung von dem rechten Endokardium der Vorhofsscheidewand beträgt ca. 1 mm. Vorn geht es direkt in das großzellige Netzwerk über. Es selbst rückt aber nicht mehr nach vorn. Vom

Schnitt No. 39 ab wird es sehr schnell kleiner und verschwindet schließlich im Schnitt No. 45, und an seiner Stelle sind hier zahlreiche Bindegewebszüge, Fettgewebe und große Nervenbündel zu sehen.

Das aus den großen Fasern gebildete Netzwerk verlängert sich allmählich in einer konischen Form nach vorn. Es liegt dabei ganz dicht dem Septum fibrocartil. atrioventr. an und schiebt sich mit seinem konisch zugespitzten vorderen Ende anfangs zwischen den Knorpel und das daran schließende derbe Bindegewebe, dann aber in das Faserknorpelgewebe selbst ein und durchbohrt dieses im Schnitt No. 40. Die Durchbruchstelle liegt in diesem Falle, von dem linken Ventrikel gesehen, ca. 1,2 mm unterhalb des tiefsten Ansatzpunktes der hinteren Aortentasche, und zwar hinter der rechten Hälfte derselben. Sie ist von dem linken Endokardium durch die ca. 2,5 mm dicke Ventrikelmuskulatur (*km*) getrennt. Von der rechten Seite betrachtet liegt diese Stelle ca. 2—3 mm oberhalb der vorderen Hälfte der Ansatzlinie des medialen Trikuspidalissegels, und zwar ist sie von dem rechtsseitigen Endokardium ca. 1,5 mm entfernt. Die horizontale Breite des Durchbruchskanals beträgt an der engsten Stelle ca. 0,8 mm. Die Nervenbündel, die, wie oben erwähnt, zwischen den Maschen des kleinfaserigen Netzwerkes erschienen sind, lösen sich in zahllose kleinere Bündelchen oder in einzelne Nervenfasern auf, verbreiten sich in alle Maschen des großzelligen Netzwerkes und begleiten dieses Netzwerk nach der Ventrikelscheidewand (Fig. 3 = Schnitt No. 40).

Vom Schnitt No. 41 ab verlängert sich das großzellige Netzwerk nicht nur nach vorn in der Kammerscheidewand, sondern verbreitert sich auch sehr schnell. Sowohl die Knoten des Netzwerkes als auch die einzelnen Zellstränge zeigen sich am vordersten Teile des Bündels besonders kräftig entwickelt. Die ersteren stellen auffallend große, aus mehreren Zellen zusammengesetzte Platten dar. In Schnitt No. 43—44 wird der hintere Teil des großzelligen Netzwerkes durch Bindegewebe umschlossen und von dem kleinfaserigen Netzwerke abgetrennt, welches letztere, wie oben erwähnt, noch in bescheidenem Maße hier zu sehen ist, in den nächsten 2—3 Schnitten aber ganz schnell verschwindet. In dieser Gegend liegt der Ventrikelteil des großzelligen Bündels noch nicht ganz zwischen den Ventrikelmuskeln, sondern er ist von links vorn durch den noch immer sichtbaren Rest des teilweise hyalinen, teilweise faserigen Knorpels, der den Ursprungsteil der Aorta, und zwar unterhalb der rechten Hälfte der hinteren Aortentasche bildet und der zugleich zu einem Teile des Septum fibrocartil. atrioventr. (*s*) gehört, von der

Ventrikelmuskulatur (*km*) getrennt, während die rechte Seite noch in nahezu ganzer Ausdehnung von einem Teile des Septum fibr. atrioventr. begrenzt ist. Nur in seinem rechten hinteren Teile liegt er dicht an der Ventrikelmuskulatur. Der Rest des Ursprungsteils der Aorta verschwindet aber in den folgenden Schnitten sehr schnell, und im Schnitt No. 45 ist das großzellige Bündel schon größtenteils von der Ventrikelmuskulatur (*km*) umgeben, mit Ausnahme der rechten Seite, wo es von einer sehr lockeren gefügten, aber sehr dicken Bindegewebsmasse begrenzt ist, die die Basis des medialen Trikuspidalsegels (*t*) bildet und zu dem Septum fibr. atrioventr. gehört (Fig. 4 = Schnitt No. 45).

Das großzellige Bündel besitzt hier bei der horizontalen Schnittführung eine abgerundete, ungleichschenklig dreieckige Form, deren kürzeste Seite ca. 1,7 mm, die längste ca. 2,5 mm beträgt. Es ist von einer Bindegewebsscheide umgeben und besitzt in der Peripherie 4—5 ziemlich große Nervenbündel. Seine Maschen sind mit lockeren Bindegewebsfasern, zahlreichen kleinen Nervenbündeln oder Nervenfasern und kleinen Blutgefäßen gefüllt. Dieses Netzwerk zieht jetzt nicht mehr weiter nach vorn, sondern senkrecht abwärts. Dabei ist seine Lage vom beiderseitigen Endokardium ungefähr gleich weit entfernt. Im Schnitt No. 49 teilt sich das Netzwerk in zwei Schenkel, einen linken und einen rechten, die in den folgenden Schnitten allmählich auseinander gehen. Anfangs ist der rechte Schenkel etwas stärker als der linke. Beide Schenkel sind durch eine bindegewebige Scheide von der angrenzenden Ventrikelmuskulatur scharf getrennt (Fig. 5 = Schnitt No. 49).

Der linke Schenkel (*l*) verläuft fast senkrecht abwärts und zugleich ganz allmählich nach vorn und links, er wird dabei nach und nach etwas kleiner, um sich vom Schnitt No. 70 ab wieder etwas zu vergrößern, und erreicht schließlich im Schnitt No. 81 das linke subendokardiale, auffallend dicke Bindegewebe, also erst ca. 7 mm unterhalb der tiefsten Ansatzstelle der hinteren Aortentasche, und zwar ungefähr in der Linie, die zwischen der rechten und der hinteren Aortentasche senkrecht abwärts verläuft (Fig. 6, 7 und 8 = Schnitt No. 60, 71 und 83). Er ist bis dahin immer von einer Bindegewebsscheide umschlossen und von der angrenzenden Herzmuskulatur scharf getrennt. Die Lücken zwischen den einzelnen großzelligen Strängen, d. h. die Maschen des Netzwerkes sind ziemlich weit und höchst ungleichmäßig gestaltet. Sie sind mit Bindegewebsfasern, relativ zahlreichen kleinen Blutgefäßen oder Kapillaren und besonders auffallend reichlichen Nervenbündeln oder Nervenfasern versehen.

Die einzelnen Zellstränge sind ganz verschieden geschnitten, sie verlaufen also nicht immer parallel nach der Verlaufsrichtung des ganzen Bündels, sondern nach verschiedenen Richtungen, verbinden sich miteinander und bilden noch immer ein Netz.

In subendokardialer Lage angelangt, verläuft der linke Schenkel noch weiter senkrecht abwärts. Dabei vermehrt sich die Zahl der Zellstränge allmählich, und die zerstreut verlaufenden Nervenfasern vereinigen sich in mehrere relativ große Bündel, die noch immer weiter den linken Schenkel abwärts begleiten. Diese Nervenbündel scheinen sehr gewunden zu verlaufen, denn sie werden bald quer, bald schräg, bald sogar längs getroffen. Sie bilden ein Nervengeflecht innerhalb des linken Schenkels, indem sie sich abwechselnd miteinander verbinden oder teilen. Die einzelnen Zellstränge verlaufen hier schon hauptsächlich nebeneinander parallel abwärts. Sie werden deshalb zum größten Teile quer geschnitten, während die relativ selten vorhandenen Verbindungsstränge zwischen den einzelnen parallel verlaufenden Zellsträngen schräg getroffen werden. Die Querschnittfläche der Zellstränge zeigt meist 3—7 dicht nebeneinander liegende, sehr blaß gefärbte, große Zellen, deren peripherer Teil, nicht selten auch deren Zentrum, mit zahlreichen Körnern, die eine sehr verschiedene Größe zeigen, versehen sind. Man hat aber auch sehr oft die Gelegenheit, besonders bei schräg oder längs getroffenen Zellen, zu beobachten, daß sie quergestreifte Fibrillen besitzen, und daß die oben erwähnten Granulationen nichts anders als die Schnittenden der Fibrillen sind. Wenn man nun genauer untersucht, so sind die größeren Körner aus mehreren feineren Fibrillen zusammengesetzt. Die kleineren Körner sind dagegen aus wenigen Fibrillen zusammengesetzt, oder sie bestehen nur aus einer einzigen Fibrille. Die einzelnen, ganz mannigfaltig gestalteten Zellen besitzen ein bis zwei sehr schöne, kugelige oder länglich ovale Kerne, die meist hintereinander in der Längsrichtung der Zellstränge liegen. In dieser subendokardialen Gegend zeigen die einzelnen Zellstränge in jeder Beziehung schon das typische Bild der bisher bekannten Purkinjeschen Fäden (Fig. 9 = Schnitt No. 96).

Besonders bemerkenswert ist es in diesem Falle, daß hier einige Ganglienzellen im Schnitt No. 106, und zwar ca. 1,2 cm unterhalb der Aortentasche, in einem der oben erwähnten Nervenbündel gefunden wurden. Diese zahlreichen Nervenbündel sind von dem Vorhofsteile dieses Verbindungssystems, d. i. dem kleinfaserigen Netzwerke aus bis hierher immer in innigstem Zusammenhange mit

dem letzteren verlaufen. Aber es waren während dieses bisherigen langen Verlaufes keine Ganglienzellen zu sehen, die erst jetzt ganz unerwartet auftraten.

Dieses Stufenpräparat ist hier mit Schnitt No. 112 erschöpft. Ich werde den weiteren Verlauf des linken Schenkels in einem anderen Präparate, No. III, verfolgen, das für diesen Zweck weiter angefertigt wurde.

In diesen neuen Schnitten kann man die direkte Fortsetzung des bisher beschriebenen linken Schenkels in einer, noch immer abgerundeten, dreieckigen Form subendokardial liegen sehen. Eine Seite des Dreicekes ruht auf dem sehr dicken, subendokardialen, derben Bindegewebe. Die dieser Seite gegenüberstehende Spitze des Dreiecks schiebt sich keilförmig zwischen die angrenzenden gewöhnlichen Herzmuskelfasern, durch Bindegewebe von den letzteren getrennt. Die Dicke des linken Schenkels beträgt hier, ca. 1,3 cm unterhalb der Aortentasche, ca. 1 mm. In den folgenden Schnitten wird der linke Schenkel wieder allmählich kleiner, die Zahl der Zellstränge nimmt etwas ab. Die einzelnen Zellstränge sind durchschnittlich klein, sie enthalten meist 3—6, nur selten noch mehr Zellen in ihrer Querschnittfläche. Weiter nach unten erweitert sich der linke Schenkel allmählich subendokardial nach vorn. Seine Dicke vermindert sich dagegen, und einige Zellstränge, die besonders in der vorderen Partie des linken Schenkels liegen, verlaufen schräg oder teilweise sogar quer. (In Schnitt No. 34, und zwar ca. 2 cm unterhalb der Aortenklappen, beträgt die Breite des Bündels ca. 2,8 mm, die Dicke nur 0,3 mm.) Man kann noch bis hierher, wenn auch ganz selten, Ganglienzellen zerstreut in den begleitenden Nervenbündeln finden. Außerdem ist der linke Schenkel noch immer von zahlreichen kleinen Blutgefäßen, Kapillaren und ferner zwei relativ großen Gefäßen begleitet, welche letzteren schon weiter oben ca. 5 mm unterhalb der Aortenklappen, von dem Innern der Scheidewand kommend, an den linken Schenkel herantreten und von dort ab immer mit dem letzteren verliefen.

In den folgenden Schnitten wird die subendokardiale Verbreitung des linken Schenkels noch allmählich größer. Er teilt sich schließlich in zwei Gruppen, d. i. in eine vordere kleinere und eine hintere größere Unterabteilung. Dabei teilen sich die zahlreichen Nervenbündel auch in zwei Gruppen und begleiten die Unterabteilungen der Zellstränge. Die Zellstränge der vorderen Gruppe treten zu einem stattlichen Bündel zusammen und dieses geht allmählich in einen ca. 1,2 mm dicken Bindegewebsstrang ein, der ca. 2,8 cm unterhalb

der Aortenklappen aus der Scheidewand hervorgeht und durch den Ventrikelraum hindurch zum vorderen Papillarmuskel hinzieht. Die Zahl der Zellstränge dieser Gruppe beträgt am Eingange in den bindegewebigen Strang ungefähr 8—10; aber die Größe der einzelnen Zellstränge ist ziemlich bedeutend. Sie enthalten nämlich nicht selten über 20 Zellen in einer Querschnittfläche. Die einzelnen Zellstränge sind mit einer eigenen Bindegewebsscheide versehen. Sie teilen sich sehr oft während ihres Verlaufes unter spitzem Winkel in zwei, selten in drei Zellstränge oder vereinigen sich mit einem anderen Zellstrange, und es bildet sich auf diese Weise innerhalb des Bindegewebsstranges ein langgestrecktes Netz.

Die hintere größere Gruppe ist nach der Trennung von der vorderen ca. 2 mm breit, aber ganz dünn, sie wird abwärts wieder schmäler, indem ihr vorderer Teil allmählich reduziert wird, und dementsprechend entfernt sie sich allmählich von der anderen Gruppe. Ihre einzelnen Zellstränge verlaufen wieder fast regelmäßig senkrecht abwärts. Dabei werden die Zellstränge bei dieser Gruppe auch durchschnittlich viel stärker, als bisher. Die meisten Zellstränge treten ca. 3 cm unterhalb der Aortenklappen ebenfalls, wie die vordere Gruppe, in einem Bündel angeordnet in einen Bindegewebsstrang hinein und verlassen die bisherige muskulöse Unterlage der Scheidewand, während die wenigen zurückgebliebenen Zellstränge noch weiter subendokardial den bisherigen Weg fortsetzen.

Die außerordentlich zahlreichen Nervenbündel haben bei diesem Kalbsherzen immer den linken Schenkel des Atrioventrikularbündels begleitet, einige davon haben schon während des bisherigen Verlaufes den linken Schenkel verlassen und sind entweder subendokardial oder intermuskulär nach anderen Richtungen gezogen. Es sind aber noch immer sehr viele Nervenbündel zurückgeblieben, die mit den eben beschriebenen Zweigen des linken Schenkels in die Bindegewebsstränge eingetreten sind. Ob diese Nervenfasern mit den Zellen des Verbindungsbündels in irgendwelchem näheren Zusammenhange stehen, kann ich nicht mit absoluter Sicherheit sagen, aber ich bin geneigt, anzunehmen, daß diese beiden Elemente in einer bestimmten Verbindung stehen, weil sie, wie oben erwähnt, immer ganz dicht ineinander verflochten verlaufen.

Der linke Schenkel war in seinem bisherigen langen Verlaufe im ganzen durch Bindegewebsfasern von der angrenzenden Muskulatur getrennt; nur an den letzten Schnitten konnte ich sehen, wie einige ganz unbedeutende Zellstränge mit den angrenzenden gewöhnlichen Muskelfasern der Scheidewand in Verbindung traten.

Dieses Stufenschnittpräparat No. III ist hier mit Schnitt No. 74 erschöpft; ich habe in diesem Falle den linken Ventrikel nicht mehr weiter nach unten geschnitten, deshalb will ich hier den weiteren, makroskopisch verfolgbaren Verlauf des linken Schenkels bei demselben Herzen, das in Alkohol aufbewahrt war, beschreiben [1]).

Die vordere Gruppe des linken Schenkels tritt, wie oben erwähnt, in einen Bindegewebsstrang ein, der ca. 1,2 mm dick und 1,8 cm lang ist, und verläuft schräg durch den Ventrikelraum, teilt sich am Ende in drei Zweige und setzt sich mit diesen an dem mittleren Teile des vorderen sehr großen Papillarmuskels, der sich dicht an die vordere Wand anschmiegt, an. Beobachtet man noch genauer diese Ansatzstelle an dem Papillarmuskel, so kann man ganz deutlich erkennen, daß sich von diesen Ansatzstellen aus feine Endzweige radiär nach allen Richtungen hin subendokardial verbreiten und bald als schmale, bald als breite, sich untereinander verbindende und verzweigende Fäden ein äußerst dichtes, unregelmäßiges Netzwerk bilden, das nach unten, d. i. der Herzspitze zu besonders gut sichtbar ist. Dieses Netzwerk geht auch von der Seitenfläche des Papillarmuskels zu den angrenzenden Wandteilen über. Dieser vordere Bindegewebsstrang gibt außerdem während seines Verlaufes von seinem oberen Teil einen Zweig ab, der, abwärts verlaufend, sich wieder in drei Zweige teilt, die sich an den verschiedenen Teilen der Scheidewand ansetzen.

Die hintere, größere Abteilung des linken Schenkels teilt sich, wie oben erwähnt, in zwei Unterabteilungen, deren kleinere weiter subendokardial senkrecht verläuft und sich fast bis zur Herzspitze makroskopisch erkennen läßt, während die andere größere Unterabteilung als geschlossenes Bündel in einen Bindegewebsstrang eintritt und schräg durch den Kammerhohlraum hindurch zum mittleren Teile des hinteren großen Papillarmuskels hinzieht. Sie teilt sich an der Ansatzstelle ganz plötzlich in zahlreiche, gut sichtbare Zweige, die sich von hier aus strahlenförmig subendokardial nach allen Richtungen hin, besonders aber wieder nach unten zur Herzspitze zu über die ganze Fläche des Papillarmuskels verbreiten und ein Netz bilden. Dann gehen die weiteren Endausbreitungen von dem Papillarmuskel zu den angrenzenden verschiedenen Wandteilen über. Dieser hintere Bindegewebestrang, der ca. 1,2 cm lang ist, steht im ganzen in einem symmetrischen Verhältnisse mit dem schon beschriebenen vorderen Strange, er schickt von seinem oberen Ab-

1) Den Verlauf des Verbindungsbündels des Rinderherzens kann man in den Photographien mit Pause auf Tafel IX Fig. 2, Tafel X Fig. 1 und 2 finden.

schnitte einen ganz kurzen Zweig aus, der sich sofort an der Wand ansetzt und seine Zellstränge fast senkrecht nach oben, der Kammerbasis zu, subendokardial sich ausbreiten läßt. Der eben genannte kurze Zweig schickt außerdem einen langen, kleinen Zweigstrang aus, der, abwärts verlaufend, wiederum drei kleinere, kurze Zweige nach den verschiedenen Partien der hinteren Wand hin abgibt und sich selbst schließlich an der Basis des hinteren Papillarmuskels ansetzt.

Kurz zusammengefaßt ist also der linke Schenkel in diesem Falle erst im mittleren Teile der beiden Papillarmuskel und den verschiedenen Wandteilen, die zur unteren Hälfte des mittleren Drittels und zur oberen Hälfte des unteren Drittels des linken Ventrikels gehören, in subendokardiale Endausbreitungen übergegangen, die ein zusammenhängendes, weites Netz bilden und sich einerseits abwärts zur Herzspitze, andererseits nach oben zur Kammerbasis hin in alle Wandteile verbreiten.

Der rechte Schenkel verläuft anfangs (vom Schnitt No. 49 des Präparates No. I ab) fast senkrecht abwärts und etwas nach vorn und zugleich nach dem rechten Endokardium zu. Dabei nimmt die Entfernung von dem linken Schenkel ziemlich schnell zu. Sein Bündel ist anfangs viel stärker, als das des linken Schenkels; aber es verkleinert sich abwärts ganz allmählich. Es enthält sehr zahlreiche, bald große, bald kleine Nervenbündel, die ein so umfangreiches Maß annehmen, daß die großzelligen Stränge, welche hier noch immer ein weitmaschiges Netz bilden, zwischen ihnen ganz zerstreut zu liegen scheinen. Außerdem sind zahlreiche kleine Blutgefäße oder Kapillaren zwischen den Zellsträngen oder den Bindegewebsfasern seiner Scheide zu sehen. Die einzelnen Zellstränge sind hier meist mehr oder weniger längs getroffen, ihre Dicke ist ganz verschieden, indem sie bald aus mehreren, bald nur aus wenigen, in querer Richtung der Stränge aneinandergereihten Zellen gebildet werden. Dieser Größenunterschied kann innerhalb eines Zellstranges selbst auch in ausgesprochener Weise vorkommen, so daß der betreffende Zellstrang ganz unregelmäßig bald dünn, bald dick erscheint. Durchschnittlich zeigen die Zellstränge 3—5 Zellen in ihrer Querschnittfläche; sie sind also relativ klein, aber die Zahl der Zellstränge ist ziemlich groß. Alle Zellstränge scheinen eine eigene bindegewebige Scheide zu besitzen, während sie wiederum durch eine gemeinsame Bindegewebsscheide umhüllt und von der angrenzenden Muskulatur getrennt sind. Im Schnitt No. 56 ist der rechte Schenkel fast so groß, wie der linke, aber die Zahl der Zellstränge ist bei

dem rechten kleiner, und beide Schenkel verlaufen bisher in bezug auf ihre Lage fast symmetrisch in der Scheidewand, vom beiderseitigen Endokardium gleich weit (im Schnitt No. 56 z. B. ca. 0,6 mm) entfernt. Von hier ab geht der rechte Schenkel etwas mehr nach vorn, und seine einzelnen Zellstränge scheinen im allgemeinen ganz langsam etwas größer und ihre Bindegewebsscheide viel deutlicher zu werden. Im Schnitt No. 65 bildet die (horizontale) Schnittform des rechten Schenkels eine ganz schöne etwas abgestumpfte Spindel, die in den folgenden Schnitten etwas länger wird und sich zugleich allmählich nach vorn verschiebt. Der rechte Schenkel ist im Schnitt No. 70 nur noch durch eine ganz dünne Muskellage von dem rechtsseitigen Endokardium getrennt. Die Zellstränge färben sich nach unten allmählich heller und nehmen den typischen Charakter der bekannten Purkinje'schen Fäden an. Die Räume zwischen den einzelnen Zellsträngen, oder mit anderen Worten, die Netzmaschen, die sich in dieser Gegend nicht mehr so weit und unregelmäßig wie im Anfangsteile des rechten Schenkels, sondern meist schmal, spindelförmig und in der Richtung des Verlaufes des Schenkels erstrecken, sind mit den Nervenbündeln ganz gefüllt, so daß fast keine Lücke mehr innerhalb des Schenkels vorhanden ist. In diesem Zustande verläuft der rechte Schenkel noch weiter abwärts, dabei vermindert sich die Zahl der Zellstränge etwas, dagegen werden die einzelnen Zellstränge etwas stärker. Die Größe der horizontalen Schnittfläche des rechten Schenkels beträgt im Schnitt No. 53 ca. 0,8×2 mm, im Schnitt No. 65 ca. 0,5×1,3 mm und im Schnitt No. 110 ca. 0,4×1,1 mm, sie wird also beständig nach unten kleiner.

Dieses Präparat No. I ist mit seinem 112. Schnitte erschöpft. Nun folgt das Präparat No. II, das die direkte Fortsetzung des bisher beschriebenen Präparate (No. I) bildet, und zwar enthält dieses neue Stufenschnittpräparat nur die Fortsetzung des rechten Schenkels.

In diesem Stufenschnittpräparate kann man die Fortsetzung des rechten Schenkels sehr gut wieder erkennen. Es verläuft ganz allmählich nach vorn unten. Nun läuft von dem oberen inneren Teile der Scheidewand ein relativ großes Blutgefäß fast senkrecht abwärts und etwas nach rechts gegen das rechtsseitige Endokardium, und zwar gerade in der Verlaufsbahn des rechten Schenkels. Der letztere erreicht dieses Gefäß, macht nun plötzlich eine Biegung, schlingt sich dicht um das Gefäß herum, verläuft dann mit demselben nach unten und tritt in einen Muskelbalken ein, der hier (ca. 1 cm unterhalb der Crista supraventricularis) von der Scheidewandfläche aus abgeht und durch den Ventrikelraum hindurch zur

Basis des vorderen Papillarmuskels hinzieht, der sich ziemlich platt an die Parietalwand anschmiegt. Dieser Balkenstrang war in diesem Falle ca. 3 mm dick, 1 cm lang und mit dem Endokardium bekleidet. Seine Hauptmasse bestand aus gewöhnlicher Herzmuskulatur.

In diesem Stufenpräparate, No. II, wird der rechte Schenkel wieder ganz allmählich größer. Die Zahl des Zellstranges vermindert sich zwar nach und nach, aber die Größe der einzelnen Zellstränge wird durchschnittlich stärker, indem in ihrer Querschnittfläche mehr Zellen auftreten, als im oberen Verlaufe. Die Zellstränge, die alle für sich eine bindegewebige Scheide besitzen, teilen sich während ihres Verlaufes unter spitzem Winkel, oder sie verbinden sich mit anderen Strängen und bilden noch immer ein ganz langgestrecktes Netz. Dieses Netz verflechtet sich mit dem den rechten Schenkel begleitenden Nervenbündelnetze, und auf diese Weise setzen die beiden Netzarten den rechten Schenkel zusammen, der durch eine gemeinsame bindegewebige Scheide umhüllt und von der angrenzenden Herzmuskulatur scharf getrennt ist. Der rechte Schenkel hat bis zum Eingange in den Muskelbalken noch niemals das rechte Endokardium erreicht, sondern ist während seines ganzen bisherigen Verlaufes immer wenigstens 0,5—1,5 mm von dem letzteren entfernt zwischen der Herzmuskulatur verlaufen und hat noch keine subendokardialen oder intramyokardialen Äste abgegeben.

In den Muskelbalken eingetreten nimmt die Zahl der Zellstränge ziemlich schnell ab. Dadurch wird der rechte Schenkel kleiner. Er verläuft nicht in der zentralen Achse des Balkens, sondern erreicht hier das Endokardium und verläuft meist subendokardial, von den oben erwähnten Nervenbündeln und dem Blutgefäße begleitet, nach dem anderen Ende des Balkens.

Die einzelnen Zellen, welche in bezug auf ihre Größe und Gestalt außerordentlich mannigfaltig, aber im ganzen sehr groß, polyedrisch sind und außerordentlich homogen aussehen, besitzen 1—2 meist ganz schöne, kuglige oder ovale Kerne, sie zeigen außerdem, wie beim linken Schenkel erwähnt wurde, zahlreiche feine, quergestreifte Fibrillenzeichnungen oder Granulationen.

Den weiteren Verlauf des rechten Schenkels will ich makroskopisch verfolgen. Der oben beschriebene Muskelbalken setzte sich in diesem Falle nicht direkt an dem vorderen Papillarmuskel selbst an, sondern etwas seitlich davon, an der Parietalwand. Von der Ansatzstelle des Muskelbalkens gehen mehrere große Endverzwei-

gungen nach verschiedenen Richtungen aus. Solche Endäste sind in ihrem Anfangsteile sehr groß und ragen bedeutend über das übrige Niveau des Endokardiums hervor, so daß der Muskelbalken sich mit einem Baumstamme vergleichen läßt, der sich auf einem erdarmen Felsenboden mit den an der Oberfläche erschienenen Wurzeln fest klammert. Der makroskopisch stärkste Endast geht erst etwas nach hinten oben und erreicht den Basisteil des vorderen Papillarmuskels, gibt an diesen einen starken Zweig ab, während der übrige Teil nach oben umbiegt, direkt gegen die Crista supraventricularis vorrückt, sich allmählich in mehrere, kaum erkennbare Zweige auflöst und sich fächerförmig, subendokardial entlang der Parietalwand, nach dem Tricuspidalostium und dem Conus arteriosus pulm. hin verbreitet. Der zweite Ast geht mehr nach hinten unten und zerteilt sich sehr bald in zahlreiche sehr kleine Zweige, die sich von der Basis des vorderen Papillarmuskels ab bis zur Herzspitze verbreiten. Noch mehrere andere unbedeutendere Endäste verbreiten sich meist nach vorn oder unten. Die Endverzweigungen aller Endäste verbinden sich oder verzweigen sich wiederholt und bilden einzusammenhängendes Netzwerk, das in ganzem rechtem Ventrikelinnern überall, aber besonders gut an den unteren zwei Drittel, sichtbar ist.

Bei diesem Kalbsherzen war das Ventrikelinnere ziemlich glatt; aber da, wo eine tiefe Spalte zwischen den Trabekeln ist und auch da, wo die Parietalwand in die Scheidewand übergeht, konnte man sehr oft kurze, diese Vertiefung überbrückende, sehnenfadenartige Stränge sehen, die, wie bei den Schafherzen nachgewiesen wurde, für die Endausbreitung des Verbindungsbündels bestimmt sind.

Wenn man nun nicht das Verlaufsgebiet der beiden Schenkel, sondern die übrigen Wandpartien beobachtet, so kann man zahlreiche subendokardial und intramyokardial verlaufende Zellstränge und zahlreiche Verbindungen zwischen den Zellsträngen und den Muskelfasern sehen; aber dieser Befund ist im großen und ganzen mit dem des Schafherzens (No. 155) gleich, deshalb will ich die genaue Beschreibung darüber hier lieber unterlassen. Nur möchte ich einen kleinen Unterschied hervorheben: Es waren nämlich beim Kalbsherzen die intramyokardialen Endausbreitungen ziemlich oft plattenförmig zwischen den Herzmuskelfasern verbreitet, ohne daß sie dabei eine besondere, deutlich sichtbare Bindegewebsscheide besassen, und sie gingen in diesem Zustande allmählich in die Herzmuskelfasern über. Wenn man also eine solche Stelle bei schwacher Vergrößerung

beobachtet, so kann man sehen, daß ein breiter, viel blasser gefärbter, unregelmäßig geformter Fleck zwischen den gewöhnlichen Herzmuskelfasern ohne besondere Grenze liegt. Diese Erscheinung konnte ich beim Schafherzen fast nie konstatieren, sondern bei ihm haben die Verbindungen zwischen beiden Muskelelementen meist durch einen schmalen, langen Zellstrang stattgefunden, der fast bis zu seiner Übergangsstelle durch eine Bindegewebsscheide umhüllt war.

Zum Schluß möchte ich noch eins hinzufügen. Wie oben erwähnt, waren bei diesem Kalbsherzen außerordentlich zahlreiche Nervenbündel mit dem muskulösen, atrioventrikulären Verbindungsbündel sehr innig zusammenverlaufen, und im linken Schenkel haben sich sogar zerstreut liegende Ganglienzellen gezeigt. Ich habe mich bemüht, die Herkunft dieser Nervenbündel ausfindig zu machen, weil die in verschiedenen Büchern oder Zeitschriften stehenden Beschreibungen über Herznerven der Säugetiere noch gar keinen einheitlichen Überblick über die feinere Verteilung gestatten.

Zu diesem Zwecke habe ich nachträglich von diesem Kalbsherzen, das noch in Alkohol aufbewahrt war, zwei weitere Stücke von der Vorhofsscheidewand mit der hinteren Vorhofswand herausgeschnitten und in Serien bearbeitet. Ein Präparat davon bildete die unmittelbare Fortsetzung des Präparates Nr. I nach hinten. Es umfaßte den hinteren unteren Abschnitt der Vorhofsscheidewand mit dem Sinus coronarius und einen Teil der Vorhofswand, und zwar die Gegend, wo die Vorhofsscheidewand sich ansetzt. Es enthielt demgemäß auch den einen Teil der hinteren Sagittalfurche, ferner einen Teil des Sulcus atrioventricularis. Das andere Präparat bildete die direkte Fortsetzung des Präparates No. I und des eben beschriebenen Präparates nach oben. Dieses Präparat enthielt einen Teil der Vorhofsscheidewand mit dem Foramen ovale und einen Teil der hinteren Vorhofswand mit dem oberen Teile des Sulcus longitudinalis posterior.

In diesen zwei Serienpräparaten konnte man zahlreiche Nervenbündel mit mehreren auffallend großen Ganglienzellengruppen wahrnehmen, besonders in der Umgebung der beiden erwähnten Furchen, und zwar subperikardial gelegen. Die Nervenbündel schienen miteinander zusammenzuhängen. Einige davon drangen durch die Muskulatur und das Fettgewebe der hinteren Vorhofswand hindurch in die Vorhofsscheidewand hinein und zogen nach vorn, sie besaßen hie und da zerstreut oder in kleinen Haufen noch immer Ganglienzellen. Diese Nervenbündel verliefen meist sehr stark geschlängelt;

sie verzweigten oder verbanden sich nicht selten mit anderen; deshalb war ihre genaue Verfolgung sehr schwierig. Dazu kam noch ein Umstand, nämlich, daß diese drei Präparate, wie oben erwähnt, alle für sich ganz getrennt voneinander verfertigt waren, was mir beim Zusammenfassen der Befunde über den Verlauf der Nervenbündel in diesen drei Präparaten große Schwierigkeiten bereitete. Aus diesen Gründen bin ich nicht imstande mit Sicherheit sagen zu können, woher die Nervenbündel, welche das muskulöse Vorbindungsbündel begleiteten, stammen. Trotzdem bin ich der Ansicht, daß diese Nervenbündel, oder wenigstens ein Teil davon, der Vorhofsscheidewand entlang von hinten her gekommen sind, und ferner, daß sie im hinteren Teile derselben mit den oben erwähnten ganglienreichen Nervenbündeln im Zusammenhange stehen. Ob diese Vermutung zutrifft, muß durch weitere Untersuchungen festgestellt werden.

Ich habe nachträglich zwei Rinderherzen makroskopisch untersucht. Bei den frischen Rinderherzen sind die Purkinjeschen Fäden makroskopisch ungemein deutlich wahrnehmbar. Wenn auch die Verbreitungsweise des Verbindungsbündels in allen Herzen immer kleine Unterschiede aufweist, ist sie im großen und ganzen derjenigen des schon beschriebenen Kalbsherzens gleich, so daß ich hier nicht weiter darauf einzugehen brauche.

II. Histologie des Atrioventrikularverbindungssystems.

Wie ich schon oben hervorgehoben habe, zeigt dieses Muskelsystem bei ein und demselben Herzen sowohl in bezug auf die Beschaffenheit seiner Zellen, wie in bezug auf die Anordnung seiner Bündel nicht überall das gleiche Bild. Vielmehr muß man dieses ohne Unterbrechung bis zu seinen Endausbreitungen verlaufende, überall zusammenhängende System histologisch in mehrere Abschnitte zerlegen. Ferner zeigt dieses System je nach der untersuchten Tierart wieder mehr oder weniger deutliche histologische Verschiedenheiten, so daß z. B. die Endausbreitungen dieses Systems beim Menschen wesentlich von denen beim Schaf differieren. Aus diesen Gründen will ich hier die Herzen derjenigen Tiere, die ich untersucht habe, einzeln beschreiben.

a) Schaf.

(Tafel IV, Fig. 1—9.)

Beim Schafherzen muß man dieses System in bezug auf seine histologische Beschaffenheiten in zwei Abschnitte einteilen, nämlich

in den Vorhofsabschnitt und den Kammerabschnitt. Diese beiden Abschnitte zeigen ein grundverschiedenes, histologisches Bild.

1. Der Vorhofsabschnitt.

Ich habe die Lage und die ganze Bündelform des Vorhofsabschnittes schon oben genau beschrieben, und zwar als ein kleinfaseriges Netzwerk; aber diese Benennung ist nur der Kürze halber gebraucht worden. Wenn man diesen Teil noch genauer untersucht, so kann man ihn in bezug auf seine Bündelanordnung abermals in zwei Abschnitte teilen, nämlich: in das außerordentlich komplizierte Netzwerk, das den größten Teil des Vorhofsabschnittes ausmacht, und die relativ parallel verlaufenden Fasern, die von der rechten und der hinteren Peripherie des Netzwerks ausgehen und nach hinten verlaufen.

Die einzelnen Fasern des Netzwerkes sind nicht nur äußerst schmal, sondern ihre Breite unterliegt außerordentlichem Wechsel. Selbst ein und dieselbe Muskelfaser zeigt hie und da dickere oder schmälere Stellen, so daß sie fast nie eine gleichmäßige Breite aufweist. Die Fibrillen sind in diesen schmalen Muskelfasern relativ spärlicher entwickelt, als in den eigentlichen Herzmuskelfasern; ihre Anordnung ist sehr unregelmäßig. An den quergeschnittenen Muskelfasern finden sich die Fibrillen, deren Schnittenden als feine Körner erscheinen und deren Größe sehr verschieden ist, bald über die ganze Fläche zerstreut, bald in der Peripherie kreisförmig angeordnet, bald in einige Gruppen geteilt vor. Die längsgetroffenen Muskelfasern zeigen demgemäß gewöhnlich sehr unregelmäßige, nicht parallel verlaufende Längsstreifen, so daß die Muskelfasern bei der Färbung einen verwaschenen Farbenton annehmen und wie zerfasert erscheinen. Die Querstreifung der Fasern ist meist nur schwach zu sehen. Die Kerne sind oval, etwas kürzer als die gewöhnlichen Vorhofsmuskelkerne, während ihre Dicke keinen besonderen Unterschied zeigt; aber weil die Muskelfasern des Netzwerks viel schmäler sind, als die gewöhnlichen Vorhofsmuskelfasern, so sind die Kerne scheinbar sehr groß, so daß die Muskelfasern da, wo ein Kern liegt, oft etwas angeschwollen sind. Die Kerne liegen oft in einem hellen Hofe, selten liegen zwei Kerne dicht nebeneinander.

Diese schmalen Muskelfasern verlaufen nach allen möglichen Richtungen und verzweigen sich oder verbinden sich mit den andern und bilden ein sich über- und nebeneinander durchflechtendes und durchkreuzendes, höchst unregelmäßiges, kompliziertes Netzwerk,

dessen Maschen außerordentlich vielgestaltig sind. Diese Maschen sind mit relativ reichlichem Fettgewebe und spärlichen Bindegewebsfasern gefüllt, welche die Träger zahlreicher, kleiner Blutgefäße und kleiner Nervenbündel sind. Oft fließen dabei zwei bis vier schmale Muskelfasern eine kurze Strecke zu einer breiten Muskelfaser zusammen und lassen keine Grenze mehr erkennen, indem die Fibrillen oder Fibrillenbündel von einer Faser in die andere übergehen. Die Kerne der einzelnen verschmelzenden Fasern liegen in solchem Falle nicht in einer Reihe hintereinander, sondern hier und da unregelmäßig zerstreut, was bei einer gewöhnlichen Herzmuskelfaser nicht der Fall ist. Diese scheinbar konfluierten Fasern gehen weiterhin wieder auseinander und beteiligen sich wieder an der Netzbildung. Ferner kann man hier sehr oft sehen, daß 4—6, ja sogar noch zahlreichere Muskelfasern, die sich ihrerseits vielfach untereinander verbinden, zu einem oft sehr großen, sternförmigen Gebilde (Fig. 1, a Tafel IV) zusammentreten, oder mit anderen Worten, daß zahlreiche Muskelfasern von einem sternförmigen Gebilde strahlenförmig nach verschiedenen Richtungen hin ausgehen und sich mit anderen netzbildenden, gleichartigen Muskelfasern oder mit einem anderen Stern verbinden. Wenn man einen solchen Knotenpunkt zahlreicher Muskelfasern genauer betrachtet, so wird man bemerken, daß sich die Fibrillen, die wie sonst mit der Querstreifung versehen sind, hier einzeln oder bündelweise nach allen Richtungen hin durchkreuzen und in die verschiedenen, von diesem Sterne ausgehenden Muskelfasern übergehen, oder anders ausgedrückt, daß die einzelnen beteiligten Muskelfasern in diesem Sterne ihre Fibrillen umtauschen. Die Muskelkerne sind in solchem sternförmigen Gebilde immer relativ zahlreich und sehr oft von einem hellen Hofe umgeben.

Die Muskelfasern des mehr parallel verlaufenden Anfangsteiles des Vorhofsabschnittes des Verbindungssystems zeigen histologisch eine fast gleiche Beschaffenheit, wie die des eben erwähnten Netzwerkes. Sie sind auch sehr schmal, scheinen aber durchschnittlich etwas besser sichtbare und relativ regelmäßigere Längs- und Querstreifung zu besitzen. Diese Fasern gehen sämtlich aus dem peripheren Teile des Netzwerkes hervor und verlaufen mehr oder weniger parallel nach hinten. Sie verbinden sich nur gelegentlich während ihres Verlaufes auch untereinander, aber sie bilden kein deutliches Netzwerk. Zwischen den einzelnen Muskelfasern ist noch deutlich mehr Bindegewebe als zwischen der gewöhnlichen Herzmuskulatur zu sehen.

Wenn ich hier also den Vorhofsabschnitt in zwei Gruppen geteilt habe, so besteht der nennenswerte Unterschied nur in der Anordnung der Muskelfasern. Die sonstigen histologischen Beschaffenheiten der einzelnen Fasern der beiden Teile sind ziemlich gleich. Auch die Grenze zwischen den beiden ist nicht scharf anzugeben, ja es kann sogar der parallelfaserige Teil sehr zurücktreten und fast fehlen. Die Hauptmasse des Vorhofsabschnittes wird stets von dem kleinfaserigen, komplizierten Geflechtwerk gebildet.

Dieser Vorhofsabschnitt des Verbindungsbündels ist sowohl bezüglich seiner außerordentlich schmalen Muskelfasern, die eine sehr ungleichmäßige Breite besitzen und sehr unregelmäßige Quer- und Längsstreifen zeigen, wie auch bezüglich seiner höchst komplizierten Faseranordnung ein so charakteristisches Gebilde, daß man diese Muskelgruppe nie mit den gewöhnlichen Herzmuskelfasern verwechseln kann, wenn man sie einmal richtig gesehen hat; denn nirgends sonst kommt ein solch eigentümliches Muskelfasernetzwerk im Schafherzen vor.

Anmerkung 1. Freilich kommen kleine Muskelfasern auch anderswo vor, z. B. in der oberflächlichen Schicht der Vorhofsscheidewand, und zwar in der Nähe der Ansatzlinie des medialen Tricuspitalsegels, aber dort verlaufen sie parallel in mehr oder weniger schönen Bündeln, wie es bei den gewöhnlichen Herzmuskeln üblich ist. Sie stehen in keinem direkten Zusammenhang mit dem Atrioventrikularbündel. Über ihre Bedeutung vermag ich nichts auszusagen. — Auch kann man eigentümliche Netzbildungen der Muskelfasern an anderen Stellen finden, z. B. an der vorderen und der hinteren Kammerwand, wo das Septum interventrikulorum sich ansetzt, aber hier bestehen die Netze aus gewöhnlichen, dicken Ventrikelmuskelfasern.

Anmerkung 2. Die Abbildung (Fig. 1, Tafel IV) die einen Teil des eigentümlichen Netzwerkes darstellen soll, ist etwas schematisch geworden; in Wirklichkeit besitzen die einzelnen kleinen Fasern eine noch viel unregelmäßigere Breite, und ihre Querstreifen sind gewöhnlich nicht so deutlich zu sehen wie in dem Bilde.

2. Der Kammerabschnitt des Verbindungsbündels.

Dieser Abschnitt nimmt seinen Anfang gerade dort, wo das Verbindungsbündel das Septum fibrocartilagineum atrioventriculare durchbricht. Er hat histologisch keine Ähnlichkeit mit dem bisher erwähnten Vorhofsabschnitt, noch weniger mit der gewöhnlichen Herzmuskulatur, sondern zeigt ein höchst interessantes eigenartiges Bild; man muß diesen Abschnitt abermals in zwei Teile zerlegen, nämlich in den Anfangsteil und die Endausbreitungen, weil diese zwei Abschnitte histologisch verschieden gebaut sind.

a) Der Anfangsteil des Kammerabschnittes besteht aus sehr großen, höchst eigentümlichen Zellen. Die Form der einzelnen Zellen ist äußerst wechselnd. Ihre Durchschnitte in gehärteten Präparaten zeigen

die denkbar verschiedensten Gestalten. Sie sind bald rundlich, bald oval, bald dreieckig, bald viereckig, bald polygonal, bald mehr schmal länglich. Sie besitzen oft Vorsprünge oder Einkerbungen und sind vielfach gekrümmt. Die Größe der Zellen unterliegt ebenfalls einem ziemlich großen Wechsel. Diese Zellen reihen sich dicht hintereinander, zugleich auch zu zwei oder drei, selten zu noch mehreren nebeneinander und bilden Zellstränge, die meist nicht gerade, sondern sehr unregelmäßig gekrümmt verlaufen und die sehr oft mit seitlichen Buckeln versehen sind, welche aus einem Teile einer Zelle oder einer ganzen Zelle oder gar aus einem mehrzelligen, kurzen Fortsatz bestehen. Mehrere solcher Zellstränge verlaufen nebeneinander und verbinden sich wiederum miteinander, entweder durch Vermittlung der obenerwähnten, seitlichen Fortsätze oder durch direkte Verschmelzung. Sie bilden so ein höchst unregelmäßiges Netzwerk (Fig. 2 und 3, Tafel IV). Dieses Netzwerk stellt als solches einen relativ ansehnlichen Strang dar, der von einer bindegewebigen Scheide vollständig umhüllt und von der angrenzenden Kammermuskulatur getrennt ist. Die Räume zwischen den einzelnen Zellsträngen, d. i. die Netzmaschen sind mit spärlichen Bindegewebsfasern, die mit der bindegewebigen Scheide in Zusammenhang stehen, und relativ reichlichem Fettgewebe angefüllt. Außerdem ziehen durch diese Räume zahlreiche Kapillaren, kleine Blutgefäße und kleine Nervenbündel. Die einzelnen Zellstränge sind ihrerseits auch von einer ganz zarten Bindegewebsscheide umkleidet.

Wenn man bei stärkerer Vergrößerung einen Zellstrang und zwar im Längsschnitt betrachtet, so zeigen die Zellen, aus denen der Strang besteht, Längs- und Querstreifung. Diese Streifungen kann man oft über die ganze Zellfläche gleichmäßig verbreitet sehen, meist aber sind sie nur in den Grenzgebieten der nebeneinander liegenden Zellen deutlich ausgeprägt. In dem letztgenannten Falle scheinen die den beiden Zellen angehörenden Fibrillengruppen, die gewöhnlich ziemlich stark wellenförmig verlaufen, zunächst als ein einziges Bündel. Untersucht man aber solche Fibrillenbündel genauer, so kann man nicht selten in der Mitte des Bündels, und zwar in dessen Längsrichtung, eine etwas dunkle oder helle Linie, nicht selten sogar eine schmale, feine Lücke erkennen. Diese Linie oder Lücke zeigt die Grenze der beiden benachbarten Zellen an. An den quer geschnittenen Zellsträngen kann man diese Verhältnisse noch besser sehen. In diesen Fällen erscheinen die Schnittenden der einzelnen Fibrillen als feine Punkte, die gewöhnlich an den Rändern benachbarter Zellen am deutlichsten zu sehen sind. Sie kommen gelegentlich auch spärlich

zerstreut in der ganzen Querschnittsfläche oder an einem beliebigen Punkte derselben in dichter Anhäufung vor. Aus diesen Befunden kann man folgern, daß die großen Zellen quergestreifte Fibrillen besitzen, welche in der Peripherie der Zellen, d. i. in den Grenzpartien benachbarter Zellen am besten differenziert sind, gelegentlich aber auch im Innern der Zellen vorkommen. Die Fibrillen verlaufen gewöhnlich der Längsachse des betreffenden Stranges gleich gerichtet, woraus man schließen kann, daß die einzelnen Zellen auch parallel der Verlaufsrichtung des ganzen Zellstranges angeordnet sind; aber weil der Zellstrang sehr unregelmäßig verläuft, oft eine Knickung erfährt oder sogar Fortsätze besitzt, so kann man nicht selten dicht neben längsgetroffenen Zellen auch quergeschnittene Zellen sehen. Die Fibrillenbündel setzen sich nun von einer in die andere Zelle ununterbrochen fort, wie man an den längsgetroffenen Zellsträngen besonders gut sehen kann.

Diese Zellstränge sind auffallend stark gefärbt und undurchsichtig, so daß ich an manchen Zellen gar keine feinere Struktur wahrnehmen konnte. (Diese Präparate waren sämtlich 9 μ dick). Es fiel mir ferner auf, daß manchmal nur ein Teil der Zelle, bald das Zentrum, bald die Peripherie, bald irgend eine Randpartie derselben in wechselnder Stärke gefärbt war. Wenn man eine solche intensiv gefärbte Stelle genauer untersucht, so stellt es sich gewöhnlich heraus, daß hier die Fibrillen besonders gut entwickelt sind. Es fragt sich nun, ob diese Undurchsichtigkeit der Zellen, bezw. die starke Färbbarkeit der Zellen eine bestimmte Eigenschaft der Zellen in diesem Abschnitte oder nur ein Kunstprodukt ist; beide Annahmen sind möglich, weil dieser Abschnitt gerade in der Mitte der dicken Ventrikelscheidewand sitzt, und die Fixationsflüssigkeit daher nicht so gut wie in der Subendokardialgegend einwirken könnte, zumal die Schafherzen vielleicht nicht lange genug in Formol-Müller fixiert worden waren. Wenn ich diesen Abschnitt auch frisch untersucht hätte, so würde ich wohl einen sicheren Anhalt erlangt haben. Aber davon mußte ich leider Abstand nehmen, weil dieser Versuch eben wegen der Lage des Abschnittes sehr schwierig, wenn auch nicht absolut undurchführbar ist. Trotzdem scheint es mir sicher zu sein, daß die einzelnen Zellen in diesem Abschnitte durchschnittlich mehr Fibrillenfasern besitzen, als die Zellen des folgenden Abschnittes, d. i. der Endausbreitungen. Die Zellkerne zeigen in diesem Abschnitte keinen Unterschied gegenüber den Verhältnissen in den Endausbreitungen, so daß ich sie später zusammenfassend beschreiben kann.

Zunächst noch ein Wort über den Übergang des Vorhofsabschnittes in den Kammerabschnitt. Dieser Übergang findet ganz plötzlich gerade in der Grenze zwischen der Vorhofs- und Kammerscheidewand statt, und zwar in höchst charakteristischer Weise. Die großen Zellen, welche im Anfangsteile des Kammerabschnittes liegen, schicken von ihrer freien Fläche, die dem Vorhofe zugekehrt ist, selten aber von ihren Seitenflächen, eine, selten aber zwei oder drei dünne Muskelfasern aus. Diese dünnen Muskelfasern sind nichts anderes, als die oben erwähnten Muskelfasern des Vorhofsabschnittes, welche in komplizierter Weise ein Netz bilden. Wenn man nun genau den Übergang der schmalen Fasern des Vorhofsbündels in die dicken Fasern des Kammerbündels betrachtet, so bemerkt man, daß die Fibrillenbündel von den kleinen Fasern kontinuierlich in die großen Muskelfasern übertreten. Ich habe einen kleinen Teil der Übergangsstelle abgebildet (Fig. 2, Tafel IV). Man kann aus diesem Bilde ersehen, wie unvermittelt dieser Übergang vor sich geht.

Wie ich bereits im anatomischen Teil kurz ausgeführt habe, erinnern die dicken Fasern, welche das Netzwerk des Anfangsteils des Kammerabschnittes zusammensetzen, auf den ersten Blick an die schon längst bekannten Purkinjeschen Fäden der eigentlichen Kammerwände. Daß sie bisher hier von niemanden gesehen worden sind, obgleich sämtliche Autoren, die sich mit den sogen. Purkinjeschen Fäden beschäftigt haben, auch Schafherzen untersucht haben, ist leicht erklärlich, weil die Lage des Netzwerks in dem obersten Abschnitte des Septum ventriculorum, und zwar gerade in der Mitte desselben am wenigsten die Aufmerksamkeit der Forscher auf sich gezogen haben mag. Auch gleichen die Fasern nicht völlig den Purkinjeschen Fäden, sondern gehen erst allmählich in sie über. Diese besonderen, differenzierten Fasern des Anfangsteils des Kammerabschnittes, welche vor allem das Netzwerk aufbauen, lassen sich auch noch weiter abwärts bis zur Teilungsstelle in den linken und rechten Schenkel, ja bis in den Beginn beider Schenkel verfolgen.

Auf diesen Anfangsabschnitt folgt nun der zweite Abschnitt des Kammersystems. Er umfaßt den weitaus größten Teil der beiden Schenkel und deren sämtliche Endausbreitungen, die schon lange als die sogenannten Purkinjeschen Fäden bekannt sind.

Der Übergang des oben erwähnten Anfangsabschnittes in diesen zweiten Kammerabschnitt geht ganz allmählich vor sich, so daß ich keine bestimmte Grenze angeben kann. Wenn man die beiden Schenkel von ihrem Anfange an abwärts verfolgt, so werden die oben beschriebenen, undurchsichtigen, großen Zellen ganz all-

mählich heller. An dem linken Schenkel geschieht dies ungefähr dort, wo er in die subendokardiale Lage gerät. Der rechte Schenkel erreicht beim Schafe gewöhnlich überhaupt nicht das Endokardium. Er nähert sich aber allmählich demselben und tritt schließlich in den in der anatomischen Beschreibung mehrfach erwähnten Balkenstrang ein. Auf dieser Strecke verändern die Zellen ihre Beschaffenheit und nehmen den typischen Charakter der Purkinjeschen Zellen an.

b) Ich will hier nicht wieder beschreiben, wie beide Schenkel und ihre Endausbreitungen verlaufen und sich in dem ganzen Wandinnern der beiden Kammern verbreiten, da ich schon weiter oben im anatomischen Abschnitte darüber eingehend berichtet habe. Hier will ich nur eine histologische Beschreibung der Endausbreitungen dieses Systems geben.

Wie oben erwähnt, waren die Zellstränge des Anfangsteiles des Kammersystems mit groben Vorsprüngen oder Einkerbungen versehen, und die Lücken zwischen den einzelnen Zellsträngen, d. i. die Netzmaschen, waren relativ weit und höchst unregelmäßig. Nun wird die Dicke der Zellstränge mit dem Hellerwerden ihrer Zellen allmählich gleichmäßiger; sie werden rundlicher und verlaufen mehr parallel als bisher. Die Lücken zwischen den einzelnen Zellsträngen werden dementsprechend schmäler und länger, wodurch der Durchmesser beider Schenkel kleiner wird. Wenn die Purkinjeschen Zellen ihre volle Ausbildung erfahren haben, so besitzen die Zellstränge meist eine sehr regelmäßig rundliche Gestalt. In den beiden Schenkeln verlaufen mehrere Zellstränge nebeneinander, die sich während ihres Verlaufes sehr oft teilen oder verbinden und innerhalb der gemeinsamen Bindegewebsscheide ein langgestrecktes Netz bilden. Dieses Netz ist beim linken Schenkel etwas lockerer als beim rechten. Die Netzmaschen sind auch in diesem Abschnitte gewöhnlich mit Fettgewebe, Bindegewebsfasern, kleinen Blutgefäßen, Kapillaren und einigen kleinen Nervenbündeln versehen. Die einzelnen Zellstränge sind mit einer dünnen Bindegewebsscheide versehen. Nun gehen die beiden Schenkel in die Endausbreitungen über.

Ich habe schon weiter oben im topographisch-anatomischen Abschnitte genau beschrieben, wie die einzelnen Zellstränge während ihres Verlaufes, entweder in den sehnenfadenartigen Bindegewebssträngen oder in der subendokardialen Lage sich auf sehr interessante Weise verzweigen und verbreiten oder sich mit andern verbinden und überall Netze bilden. Ferner habe ich bereits erwähnt, daß die Endausbreitungen nicht nur subendokardial liegen, sondern auch in das Myokardium eindringen, und zwar von subendokardialen

Bindegewebsfasern begleitet. Weiter habe ich auch schon geschildert, wie die subendokardialen Endausbreitungen makroskopisch aussehen und wie weit sie gesehen werden können. Alle solche Beschreibungen kann ich mir hier ersparen.

Die einzelnen Zellstränge der Endausbreitungen sind meist rundlich, oft aber auch sehr unregelmäßig geformt, ja, sie können in seltenen Fällen auch eine breite Platten- oder Bandform annehmen. Die Stränge sind aus dicht neben- und hintereinander gelagerten Zellen zusammengesetzt. In der queren Richtung der Stränge beträgt die Zahl der Zellen gewöhnlich 3—6. Selten sind weniger, gelegentlich mehr, ja sogar 40—50 Zellen nebeneinander vorhanden. Die Größe der Stränge variiert je nach der Zahl der darin nebeneinander liegenden Zellen sehr stark, aber nicht immer proportional zur Zahl der Zellen, sondern ist relativ kleiner, wenn sehr zahlreiche Zellen vorkommen, weil in Fällen reichlicher Nebeneinanderlagerung die einzelnen Zellen im Durchschnitt gewöhnlich kleiner sind wie sonst.

An den quergetroffenen Zellsträngen ist die Form der einzelnen Zellen im gehärteten Präparate eine äußerst mannigfaltige. Sie kann rundlich, oval, halbmondförmig, dreieckig, viereckig oder polygonal sein. An längsgeschnittenen Zellsträngen zeigen die Zellen auch alle möglichen Formen, sind aber durchschnittlich nach der Richtung des betreffenden Stranges gestreckt, können jedoch auch gelegentlich breiter als lang sein. Die einzelnen Zellen sind sehr groß, die Größe ist aber sehr verschieden. Die verschiedenen Zellformen kann man auch in frisch zerzupften Präparaten sehr gut erkennen.

Was die feinere histologische Struktur, sowohl die des Zellstranges, als auch der einzelnen Zellen betrifft, so ist sie bisher von den zahlreichen Autoren, die über die Purkinjeschen Fäden sehr eingehende Untersuchungen angestellt haben, sehr verschieden geschildert worden. Der Hauptstreit dreht sich um die Frage, ob diese Fäden nur aus einheitlichen Zellen zusammengesetzt sind, oder ob sie aus zwei morphologisch verschiedenen Bestandteilen bestehen. Diese letzte Ansicht ist durch von Hessling, Lehnert und Schmaltz sehr energisch vertreten worden, während die meisten anderen Autoren sich dagegen äußerten (vergl. weiter unten Literatur der Purkinjeschen Fäden!). Wie ist dieser Widerspruch zu erklären?

Wenn man die Zellstränge bei schwächerer Vergrößerung betrachtet, so sind sie durch relativ breite, schwach dunkelgefärbte Linien in mehrere Felder geteilt, deren Form und Größe sehr verschieden sind. Jedes Feld gehört zu einem Zell- bezw. Kornterritorium, wie es viele Autoren genannt haben. Indessen sind diese

dunklen Streifen keineswegs an allen Zellen oder an allen Seiten einer Zelle zu sehen, sie fehlen sogar fast immer an den nach außen gewandten, freiliegenden Seiten der an den Kanten des Zellstranges gelegenen Zellen, aber auch stellenweise innerhalb der Zellstränge. Betrachtet man bei stärkerer Vergrößerung einen solchen Strang, so kann man an der Stelle der eben erwähnten, dunkeln Linien quergestreifte Faserzüge sehen, die gewöhnlich eine relativ regelmäßige Breite besitzen und eine ziemlich scharfe Begrenzung aufweisen. Sie bilden, wenn auch nicht immer, durch Verzweigung und gegenseitige Vereinigung ein Netz und teilen den Strang, wie oben erwähnt, in mehrere polygonale Felder. Die letzteren, also die Netzmaschen, sehen gewöhnlich etwas mehr hyalin aus und besitzen in ihrem Innern ein bis zwei, selten drei Kerne. Außerdem sind gewöhnlich Pigmentkörnchen, Fetttröpfchen und andere körnige Einlagerungen in dieser hyalinen Masse zu sehen. Weil diese netzbildenden, quergestreiften Faserzüge sich meist ziemlich deutlich von den übrigen hyalinen Teilen, den sogenannten Zellen oder „Körnern", abheben, kamen v. Hessling, Schmaltz u. a. zur Annahme, daß es sich hier um zwei verschiedene Bestandteile handeln müsse, und so unterschied v. Hessling Körner und dazwischen netzförmig liegende, quergestreifte Faserzüge („Zwischensubstanz"), während Schmaltz eigentümlich netzartig verlaufende Muskelfaserzüge und dazwischen gelagerte besondere Zellen annahm.

Um diese Frage aufzuklären, fragt es sich zuerst, ob die Faserzüge außerhalb der Zellen verlaufen, oder aber innerhalb derselben liegen.

Löst man von der Kammer eines frischen Schafherzens ein Stück Endokardium ab, und zwar dort, wo man makroskopisch Purkinjesche Fäden sehen kann, und schabt man mit dem Messer oder der Nadel seine dem Myokardium zugekehrte Fläche ab, so kann man nicht nur Purkinjesche Fäden, sondern auch sehr oft Bruchstücke derselben, ja sogar einzelne, aus dem Zusammenhang gelöste Zellen sehen. Die Größe und die Form der einzelnen Zellen sind, wie oben schon erwähnt, außerordentlich verschieden. Wenn man bei stärkerer Vergrößerung, den Tubus des Mikroskops auf und ab bewegend, diese isolierten oder noch im Zusammenhang stehenden Zellen genauer untersucht, so kann man an der Oberfläche fast jeder Zelle, die hyalin aussieht, ziemlich gleichmäßig verlaufende quergestreifte Fibrillen sehen, die bei minimaler Höhenveränderung des Tubus sehr leicht verschwinden. Die Fibrillen verlaufen von einem Zellende zum andern, die Querstreifen ziehen dagegen zu den

Fibrillen senkrecht. Man kann auch gelegentlich solche isolierte Zellen sehen, die diese Fibrillen nicht an der ganzen Fläche, sondern nur an einem Seitenrand zeigen. Ein mehr oder weniger gut übereinstimmendes Bild kann man auch beim gehärteten Präparate, und zwar an dem in Längsrichtung geschnittenen Zellstrange beobachten. Man wird in solchen Präparaten, ganz wie bei der frischen Untersuchung feststellen können, daß die Fibrillen gewöhnlich parallel und die Querstreifen dementsprechend senkrecht zur Längsrichtung des Stranges verlaufen; dies trifft aber nur dann zu, wenn die Zellen mit ihrer Längsachse parallel zur Längsachse des Zellstranges liegen, was gewöhnlich der Fall ist. Zuweilen können einzelne Zellen in etwas anderer Richtung liegen, wenn auch nicht so stark abweichend, wie bei dem schon erwähnten Anfangsabschnitte des Kammersystems. Man kann diese Fibrillen gewöhnlich nicht gleichzeitig an allen Zellen ein und desselben Gesichtsfeldes sehen, weil die Zellen in verschiedenen Ebenen liegen. Unterzieht man die oben erwähnten Faserzüge, die scheinbar zwischen den einzelnen Zellen verlaufen und diese in ihren Maschen aufnehmen, einer genaueren Betrachtung, so bemerkt man, daß sie besonders gut sichtbare quergestreifte Fibrillen aufweisen und auf weite Strecken, besonders in der Längsrichtung ohne bemerkbare Unterbrechung der Fibrillen verlaufen. Sie sind scheinbar seitlich scharf begrenzt, gehen jedoch allmählich in die oben erwähnten Fibrillenbündel, die bei Flächenansicht der Zellen sichtbar sind, über, wie man durch Auf- und Abwärtsbewegung des Tubus feststellen kann. Außerdem gehen nicht selten einzelne Fibrillen oder kleine Fibrillenbündel von dem Faserzuge in einzelne Zellen hinein und ziehen nach verschiedenen Richtungen durch die betreffenden Zellen hindurch oder verbreiten sich von einem Punkte des Faserzuges fächerförmig in die Zelle hinein, so daß man bei einem längsgeschnittenen Zellstrang keineswegs immer eine scharfe Grenze zwischen dem homogenen Zellleibe und den Fibrillenzügen feststellen kann (Fig. 4, Tafel IV). Die Zellgrenzen verlaufen also nicht zwischen den Fibrillen und den hyalinen Gebilden, sondern die beiden Bestandteile gehören zusammen, und die Zellgrenzen müssen an anderer Stelle gesucht werden. In der Tat kann man, wie schon von Obermeier bemerkt und beschrieben, von Lehnert mit Unrecht bestritten wurde, gewöhnlich in der Mitte der einzelnen Fibrillenzüge, und zwar in deren Längsrichtung, je nach der Tubuseinstellung eine etwas stärker hervortretende, ziemlich scharfe, bald mehr glänzende, bald dunkle Linie erkennen, welche als Zellgrenze angesehen werden

muß und die Faserzüge in zwei den beiden anliegenden Zellen zugehörige Abschnitte zerlegt. Ich war leider außerstande, in Fig. 4 alle diese Grenzlinien naturgemäß wiederzugeben.

Wie sehen denn diese Fibrillenzüge an den quergetroffenen Zellsträngen aus? Bei dieser Schnittweise kann man diese Verhältnisse noch viel besser wahrnehmen (Fig. 5, Tafel IV). Am Querschnitt der Zellstränge zeigen sich die Schnittenden der einzelnen Fibrillen als feine Körner, die ganz verschiedene Größe und Form besitzen. Die größeren Körner scheinen aber nicht den Querschnitt einer einzigen Fibrille, sondern diejenigen mehrerer Fibrillen zu repräsentieren. Diese Körner sind gewöhnlich in einer ein- oder zweischichtigen, relativ gleichmäßigen Reihe in der äußersten Peripherie der einzelnen Zellen sichtbar, und zwar in der Regel nur an solchen Stellen, die an die benachbarten anderen Zellen anstoßen. Wenn z. B. eine Zelle im mittleren Teile eines großen Zellstranges liegt und von allen Seiten durch die Zellen begrenzt ist, dann besitzt diese Zelle die Körner, d. h. die Fibrillenquerschnitte, in ihrer ganzen Peripherie; wenn aber eine Zelle sich in der Peripherie eines Zellstranges findet, so fehlen diese Körner gewöhnlich da, wo ihre Zellwand zugleich die Außenfläche des betreffenden Zellstranges ausmacht. Diese Anordnung der Fibrillen ist die Regel, doch kommen mancherlei Abweichungen vor. Oft finden sich Fibrillen auch in der letztgenannten Randpartie der Zellen, ja sogar im Innern des Zellleibes in kleinen Gruppen oder spärlich zerstreut. Die Fibrillenschicht in den an andere Zellen angrenzenden Randpartien wechselt gleichfalls sehr in ihrer Stärke und in der Regelmäßigkeit ihrer Anordnung. Die äußerste Fibrillenschicht der einzelnen Zellen ist gewöhnlich in der Peripherie der Zellen in einer regelmäßigen, wenn auch gewellten Linie angeordnet, während die übrigen Fibrillenschichten, falls solche vorhanden sind, meist dicht hinter dieser Reihe in mehr unregelmäßiger Form aufgestellt sind, so daß keine scharfe Grenze zwischen der Fibrillenschicht und dem hyalinen Zellleibe zu ziehen ist. Wenn man nun das Grenzgebiet zweier benachbarter Zellen genauer betrachtet, so kann man fast immer zwischen den eben erwähnten, äußersten Körnerreihen beider Zellen eine schmale, helle Linie sehen, die nichts anderes sein kann, als die Grenze der beiden Zellen. Die Fibrillen müssen also sämtlich innerhalb der Zellen vorhanden sein, sonst müßte doch irgendwelche Grenze zwischen der Fibrillenschicht und dem hyalinen Zellleibe auch an dem Querschnitt gesehen werden können. Die von v. Hessling und Schmaltz vertretene Ansicht, daß die Purkinjeschen Fäden

aus den homogenen Zellen einerseits und den Muskelfaserzügen andererseits bestehen, kann also nicht mehr aufrecht erhalten werden. — Im Gegenteil scheint es mir sicher bewiesen, daß die Purkinjeschen Fäden ausschließlich aus ein und demselben morphologischen Material, d. h. aus großen Zellen, die gewöhnlich an ihrer Peripherie differenzierte Fibrillen besitzen, aufgebaut sind.

Der Zellleib der einzelnen großen Zellen besteht aus einer sehr durchsichtigen, hyalin aussehenden, indifferenten Protoplasmamasse und aus quergestreiften Fibrillen, welche letzteren gewöhnlich nur an der Peripherie der Zelle, selten aber auch im Innern des Protoplasmas verlaufen, und zwar parallel zur Längsrichtung der Zellstränge ziehen. Außer diesen Hauptfibrillen kann man ferner fast bei allen Zellen, mehr oder weniger zahlreich, noch andere, gewöhnlich ganz feine, einzeln verlaufende Fibrillen oder kleine Fibrillenbündel erkennen, die von den längsverlaufenden Fibrillenbündeln abzweigen und scheinbar ganz unregelmäßig nach verschiedenen Richtungen hin innerhalb des homogenen Protoplasmas verlaufen. Diese unregelmäßigen Fibrillen können in seltenen Fällen sehr zahlreich vorhanden sein, so daß sie in schichtenweise übereinander liegenden Fibrillenbündeln oder im Wirrwarr zusammengeballt das homogene Aussehen des Zellleibs stark beeinträchtigen. Alle solche Fibrillen besitzen die Eigenschaften der Fibrillen der gewöhnlichen Herzmuskelfasern, wie man durch verschiedene Reagenzien beweisen kann.

Die Zellen besitzen ein bis zwei, selten drei Kerne, die von einem verschieden geformten, hellen Hofe umgeben sind. Der Kernhof ist in den gehärteten und gefärbten Präparaten meist recht scharf von der Protoplasmamasse abgegrenzt und enthält fast immer, außer den Kernen, Fetttröpfchenlücken, gelbe Pigmentkörner und nicht selten ziemlich zahlreiche, ganz verschieden große und verschieden geformte, etwas dunkel gefärbte, klumpige Substanzen, deren Deutung mir unmöglich ist. Die Kerne sind groß, ihre Form ist oft rundlich, oft oval, oft polygonal, oft halbmondförmig, oft nierenförmig. Wenn zwei oder drei Kerne in einer Zelle vorhanden sind, so liegen sie gewöhnlich dicht zusammen, und zwar meist in der Richtung der Längsachse des Zellstrangs dicht hintereinander. Man kann aber auch zwei räumlich ziemlich entferntliegende Kerne in einer Zelle sehen. Wenn zwei nierenförmige Kerne zusammenliegen, so sind sie gewöhnlich mit ihrer konkaven Seite einander zugekehrt. Die Kerne lassen sehr deutlich zahlreiche Kernkörperchen erkennen.

Wenn diese Zellen dicht neben- und hintereinander zusammentreten und einen Strang bilden, so verlaufen die einzelnen Fibrillen nicht nur innerhalb eines Zellterritoriums, sondern kontinuierlich von einer Zelle zur andern. Dadurch werden die Grenzen zwischen den hintereinander gereihten Zellterritorien ebenso verdeckt und undeutlich gemacht wie die in der Längsrichtung zwischen den einzelnen Faserzügen vorhandenen Grenzen, von denen ich oben gesprochen habe. Ja, es fragt sich, ob nicht auch bei den Purkinje'schen Fäden eine völlige Kontinuität der Zellen in der Längsrichtung besteht ähnlich der Kontinuität der gewöhnlichen Herzmuskelfasern. Das ist jedoch nicht der Fall. Bei Anwendung der Malloryschen Methode oder der Silberlösung gelingt es leicht, feine Grenzlinien zwischen den hinter- und nebeneinander gereihten Zellterritorien nachzuweisen, gelegentlich sogar deutliche Spalten, die aber stets von den Fibrillen überbrückt werden. Also Kontinuität der Fibrillen, aber nicht des übrigen Protoplasmas. Wir haben hier also ganz ähnliche Verhältnisse vor uns, wie z. B. an den Epidermiszellen, deren Fibrillenkontinuität erst neuerdings wieder von Schridde[1]) in klarer Weise zur Abbildung gebracht worden ist.

Dadurch, daß die an den Grenzflächen der Zellen verlaufenden Fibrillenbündel miteinander in Verbindung treten und von einem Zellterritorium auf das andere direkt übergehen und ferner, wie oben geschildert, in die einzelnen Zellen eintreten und sie förmlich durchsetzen können, bilden die Fibrillenbündel ein über viele Zellen sich hinwegerstreckendes Netz von äußerst kompliziertem Bau, welches nirgends Unterbrechungen aufweist.

In einem weiteren Punkte unterscheiden sich die Purkinjeschen Faserbündel wesentlich von der gewöhnlichen Herzmuskulatur. Letztere zeigt die einzelnen Fasern in ihrer Längsrichtung überall von feinsten Bindegewebsfäserchen umsponnen, so daß jede Faser bis auf die brückenförmigen Verbindungen isoliert verläuft. Bei den Purkinjeschen Fäden sind aber ganze Faserbündel, so wie es die Zeichnungen Fig. 4—5, Taf. IV zeigen, von einer gemeinsamen Bindegewebshülle umgeben, die wohl hier und da Septen in das Bündel hineinsendet und förmliche Einkerbungen und Einschnürungen der Oberfläche bedingt, aber nirgends das ganze Bündel in einzelne Fasern zerlegt. Es besteht also bei den Purkinjeschen Fäden ein sehr inniger Zusammenhang der einzelnen Fasern. Das Fehlen eines trennenden

1) H. Schridde, Die Protoplasmafasern der menschlichen Epidermiszellen. Archiv für mikroskopische Anatomie und Entwicklungsgeschichte, Bd. 67, 1905, S. 291.

Bindegewebsnetzes und damit auch der Kapillaren erleichtert die vielseitige Verschmelzung und Durchkreuzung des Fibrillensystems. Es entspricht also, aus dem oben erwähnten Grunde, ein Purkinjescher Faden, ob dick oder dünn, einer Muskelfaser, d. i. einem Primitivbündel der gewöhnlichen Herzmuskulatur.

Warum die Fibrillen sich am besten an der Peripherie des Zellleibes, und zwar besonders gut in dem Teil entwickeln, der an die benachbarten Zellen grenzt, kann ich nicht erklären; aber das ist eben die eigentümliche Beschaffenheit nicht nur dieser Zellen, sondern überhaupt der Muskelfasern dieses Systems, wie man später bei den Beschreibungen über das Entwicklungsstadium dieses Systems beim Hunde und Menschen erfahren wird.

Nun will ich noch einige bemerkenswerte Abschnitte des Verbindungssystems, nämlich die Übergangsstellen beschreiben. Beim Schafe sind drei wichtige Übergänge vorhanden, von denen bisher den Untersuchern der sogenannten Purkinjeschen Fäden nur einer bekannt war. Die drei Stellen sind: 1. Übergang zwischen der gewöhnlichen Vorhofsmuskulatur und dem Vorhofsabschnitte des Verbindungssystems, 2. Übergang zwischen den Endausbreitungen des Kammerabschnittes und der gewöhnlichen Kammermuskulatur, 3. Übergang zwischen dem Vorhofsabschnitt und dem Kammerabschnitt. Von diesen drei Übergangsstellen habe ich diejenige zwischen Vorhofsabschnitt und Kammerabschnitt schon oben ausführlich erörtert. Es wären also noch 1 und 2 genauer zu schildern.

Die Verbindungen zwischen dem Vorhofsabschnitte des Verbindungsbündels und der Vorhofsmuskulatur finden sich hauptsächlich in der hinteren Peripherie des ersteren. Aber es scheinen merkwürdigerweise nicht alle Fasern in die Vorhofsmuskelfasern überzugehen, sondern ziemlich viele Fasern in dem reichlichen Fettgewebe, das sich in der Regel hier befindet, frei zu endigen. Da aber meine beiden Präparate nicht lückenlose Serien, sondern, wie weiter oben erwähnt, Stufenschnittpräparate waren, so kann ich nicht mit absoluter Sicherheit diese Behauptung aufstellen. Jedenfalls war das hintere Ende des Verbindungsbündels von links, hinten, oben und unten meistenteils durch dickes Fettgewebe begrenzt, welches in der Mitte der Vorhofsscheidewand lagert und durch welches nur ganz vereinzelte Muskelfasern nach verschiedenen Richtungen verliefen. Der hintere Abschnitt des Knotens ist deshalb nur von der rechten Seite durch die Vorhofsmuskulatur begrenzt. Dementsprechend kann man auch die Verbindungen zwischen den Fasern des Verbindungs-

bündels und der Vorhofsmuskulatur gewöhnlich nur an dieser Stelle sehen.

Die Art der Verbindung selbst ist sehr verschieden. Entweder vereinigen sich zwei oder drei schmale Fasern, die relativ parallel verlaufen oder die sich direkt aus dem komplizierten Netze abzweigen, und bilden eine breitere Vorhofsmuskelfaser (*a*), oder eine schmale Faser setzt sich direkt an die Seitenfläche einer in der Nähe liegenden Vorhofsfaser an (*b*), und ihre Fibrillen gehen dabei kontinuierlich in letztere über, wie es in dem gewöhnlichen Myokardium immer der Fall ist, wenn dessen Fasern sich untereinander verbinden. Ferner — und dies scheint etwas eigenartig zu sein — kann man hier oft eine eigentümliche Anordnung einzelner Vorhofsfasern sehen. Es gibt nämlich hier Vorhofsmuskelfasern, die, wie schon weiter oben bei der Beschreibung des Herzens No. 155 erwähnt, nicht parallel in einem Bündel verlaufen, sondern mehr einzeln von verschiedenen Richtungen herbeikommen und sich zu einem oft sehr ansehnlichen, sternförmigen Gebilde vereinigen (*c*). Die schmalen Muskelfasern des Verbindungsbündels setzen sich mit Vorliebe an solche Gebilde an. Wenn man dieselben genauer betrachtet, so bemerkt man, daß die Fibrillen innerhalb der sternförmigen Gebilde nach verschiedenen Richtungen sich kreuzend verlaufen; das läßt vermuten, daß hier die einzelnen Fibrillen des Verbindungsbündels sich in mehrere Vorhofsfasern, die an der Bildung des betreffenden Sternes beteiligt sind, übergehen und sich durch diese mehr oder weniger radiär verlaufenden Vorhofsfasern noch weiter nach verschiedenen Richtungen hin verbreiten. In Fig. 6, Tafel IV sind alle diese Übergangsformen möglichst nach der Natur zusammengezeichnet. Dabei ist aber der Kontur der einzelnen Fasern des Verbindungsbündels zu regelmäßig wiedergegeben.

Der Übergang der Endausbreitungen des Verbindungsbündels in die gewöhnlichen Kammermuskelfasern: Diese Übergänge finden sich überall zerstreut in der Kammermuskulatur, und zwar am meisten in den subendokardialen Gegenden. Im Myokardium selbst kommen sie gewöhnlich nur in den innern zwei Drittel der Muskelschicht der Parietalwände und in den beiden oberflächlichen Schichten der Scheidewandmuskulatur vor. Dagegen in der mittleren Schicht der Scheidewand und in dem äußeren Drittel der Parietalwände kommen sie nur ganz selten vor. In den subperikardialen Gegenden habe ich in meinen Präparaten die Purkinjeschen Fäden nie gesehen, dementsprechend auch keine Übergänge in diesen Gegenden, was direkt gegen v. Hesslings und Hofmanns Angabe verstößt. Wenn

man die Häufigkeit ihres Vorkommens nach den Regionen des Herzens unterscheidet, so glaube ich sie am häufigsten an den beiden Papillarmuskeln und dem Spitzenteil der linken Kammer, dagegen am wenigsten in dem oberen Teile der Scheidewand gesehen zu haben. Alle diese Lokalisationsverhältnisse decken sich also mit den weiter oben erwähnten Verlaufs- und Verteilungsverhältnissen der Endausbreitungen dieses Systems vollständig.

Diese Übergänge erfolgen natürlich nicht in den Hauptsträngen, sondern in kleinen Seitenzweigen, und zwar entweder in subendokardialer Lage oder erst nach Eintreten der Seitenzweige in das eigentliche Myokardium.

Das Übergehen der Endausläufer des Verbindungssystems in die gewöhnlichen quergestreiften Herzmuskelfasern geschieht auf verschiedene Weise. Im allgemeinen geht es folgendermaßen von statten: Zunächst werden die einzelnen Zellen in dem betreffenden Endausläufer, der in der Regel sehr schmal ist und im Längsschnitte gewöhnlich nur zwei Zellen in der Querrichtung des Stranges nebeneinanderliegend erkennen läßt, etwas länger und schmäler, und die beiden Polenden der Zellen, die bisher sehr unregelmäßig mehr oder weniger abgerundet waren, werden allmählich gerader, ebenso auch ihre Seitenränder. Die Durchsichtigkeit der Zellen vermindert sich dabei auch etwas. In den folgenden, distalwärts liegenden Zellen prägen sich diese Veränderungen immer stärker aus. Die einzelnen Zellen werden schmäler, mehr in die Länge gezogen, die zentrale, hyaline Masse nimmt mehr und mehr ab, während die peripheren Längs- und Querstreifen immer deutlicher und regelmäßiger werden; dabei wird die Durchsichtigkeit der Zellen natürlich immer geringer. Darauf folgen schließlich solche Zellen, welche keinen Unterschied mehr von den gewöhnlichen Herzmuskelfasern erkennen lassen, und die weiterhin mit den übrigen Herzmuskeln in typischer Weise in Verbindung stehen. Dieser Übergang ist also ein ganz allmählicher, so daß man fast keine sichere Grenze zwischen dem Zellstrange und den Herzmuskelfasern erkennen kann. Die Länge des Zwischenstücks, wenn man diese Übergangsstelle so nennen darf, ist aber sehr verschieden; diese können oft eine beträchtliche Länge erreichen, während sie unter Umständen nur sehr kurz sind. In den erstgenannten Fällen können oft, nachdem schon sehr langgezogene Zellen vorgekommen sind, wieder einmal ziemlich kurze Zellen auftreten. Ich möchte hier auf die zwei nachstehenden Bilder (Fig. 7 und 8, Tafel IV) hinweisen, die diese Übergangsweise im Längsschnitt zeigen, und außerdem

noch auf ein Querschnittbild (Fig. 9), das den Moment unmittelbar vor dem Übergang zeigt, wo die Zellen schon viel kleiner geworden sind, wo ihre zentrale, hyaline Masse abgenommen hat und die peripheren Fibrillen zugenommen haben.

Hofmann hat die Behauptung aufgestellt und durch eine schöne Abbildung (Fig. I seiner Arbeit) belegt, daß die Purkinjeschen Fäden sich nicht immer nur nach einer Seite hin in Herzmuskelfasern fortsetzen, sondern öfters nach beiden Richtungen hin, also gleichsam in den Verlaufe der Herzmuskelfasern eingeschoben erscheinen. Ich bezweifle nicht, daß er wirklich ein solches mikroskopisches Bild gesehen hat, obgleich ich in meinen zahlreichen Präparaten diese Erscheinung nicht bestätigen konnte. Ich will dies hier deswegen besonders hervorheben, weil meiner Ansicht nach diese Erscheinung bei der physiologischen Verwertung der Purkinjeschen Fäden nicht ohne Bedeutung bleiben kann. Die Endausläufer der Purkinjeschen Fäden teilen sich in mehrere Zweige und diese Zweige gehen in die Herzmuskelfasern über. Dabei sind die Verlaufsrichtungen der Endzweige ganz verschieden, sie können spitzwinklig, rechtwinklig, stumpfwinklig, ja sogar mehr rückläufig, von ihrem Stamme abzweigen und weiter meistens einen sehr unregelmäßigen, nur selten auf kurze Strecken einen geraden Verlauf nehmen. Wenn man nun annimmt, daß ein Endausläufer sich am Ende in zwei Zweige teilt, diese Zweige fast in einer Ebene, und zwar in einer nahezu geraden Linie auseinander gehen und je mit ihrem Ende in die Herzmuskelfasern übertreten, und ferner, daß beim Schneiden des Präparates zufällig eben diese Verlaufslinie der beiden Endzweige, und zwar in der oben angenommenen Ebene getroffen wird, so kann man gerade das Bild bekommen, das von Hofmann angegeben wurde. Ein einzelnes Schnittpräparat kann also nicht als Beweis genügen, daß ein Stück Purkinjeschen Fadens ohne Zusammenhang mit anderen Purkinjeschen Fäden zwischen die Herzmuskelfasern eingeschaltet ist. Es kann hier nur ein lückenloses Serienpräparat entscheiden. Ob Hofmann diese merkwürdige Stelle in Serienschnitten genau untersucht hat, weiß ich nicht. Jedenfalls kann ich das Bild, das von Hofmann angegeben wird, nicht im Hofmannschen Sinne, sondern muß es im Sinne meiner eben angeführten Annahme deuten, also als zwei, gerade nach entgegengesetzten Richtungen hin verlaufende Endzweige. Wenn man im übrigen genauer seine Abbildung betrachtet, so kann man fast in der Mitte des Purkinjeschen Fadens eine ver-

schmälerte Stelle sehen; diese Stelle könnte meiner Meinung nach die Teilungsstelle des Stammfadens in die Endzweige sein.

Es gibt beim Schafherzen noch eine andere, wenn auch selten zu beobachtende Übergangsweise, welche nicht in den schmalen Fäden, wie oben erwähnt, sondern in den breiten Bündeln vor sich geht. Ich habe diese Übergangsform beim Schafherzen No. 160 besonders ausgeprägt in der subendokardialen Gegend des oberen, hinteren Teils der Scheidewand, und zwar in der Nähe des Ansatzteils des vorderen Mitralzipfels gesehen. In großer Zahl ganz unregelmäßig über-, neben- und hintereinander liegende Purkinjesche Zellen nehmen allmählich nach einer Seite hin eine etwas regelmäßigere Anordnung an, ihre Zellgrenzen werden gerader, die Zellleiber etwas länger und schmäler, die Fibrillen zeigen sich deutlicher, die hyaline Masse nimmt dementsprechend ab, die Kerne werden allmählich etwas länger. Auf diese Weise geht die große Gruppe von Purkinjeschen Zellen in ihrer Gesamtheit in die gewöhnliche Herzmuskelfasergruppe über oder die bisher dicht nebeneinander liegenden Purkinjeschen Zellen gruppieren sich in mehrere, kurze Zellstränge, die dicht nebeneinander liegen und in oben erwähnter Weise sehr bald in gewöhnliche Herzmuskelfasern übergehen. Wenn hierbei eine große Zellgruppe in geschlossener Masse, und zwar durch ein sehr kurzes Zwischensück in die einzelnen Herzmuskelfasern übergeht, so scheint diese Übergangsform sehr eigentümlich zu sein, entspricht aber im Prinzip den oben erwähnten, schmalen Übergangsformen.

Mit einigen Worten möchte ich noch auf die Bindegewebsscheide des Verbindungssystems zurückkommen. Der Anfangsteil des Kammerbündels und die beiden Schenkel besitzen zwei Sorten von Bindegewebsscheiden, nämlich eine gemeinsame und eine für die einzelnen Zellstränge. Die gemeinsame Scheide umhüllt das ganze Verbindungsbündel, beziehungsweise Schenkel und trennt es von der angrenzenden Kammermuskulatur. Sie besteht aus relativ lockeren Bindegewebsfasern und elastischem Gewebe, ist ziemlich dick und zeigt keine besondere Schichtung. Ihre Bindegewebsfasern stehen mit den angrenzenden, interstitiellen Bindegewebsfasern des Myokardium oder dem Gefäßbindegewebe im Zusammenhang. Wenn das Verbindungsbündel die subendokardiale Lage erreicht, so besteht die gemeinsame Scheide aus subendokardialen Bindegewebsfasern, zeigt jedoch starke Lücken, so daß man sie hier eigentlich

nicht mehr eine geschlossene Scheide nennen kann. Die Bindegewebsscheiden, welche die einzelnen Zellstränge dicht umhüllen, sind gewöhnlich sehr dünn und folgen jeder Unebenheit der Strangoberfläche, aber bis in das Innere des Zellstranges dringen sie nicht ein. Also werden die einzelnen Zellen nur an ihren freien Oberflächen von der Scheide berührt. Zwischen den lockeren Bindegewebsfasern der gemeinsamen Scheide kann man vielfach kleine Blutgefäße, Kapillaren und auch kleine Nervenbündel sehen, welche auch in die Scheiden der einzelnen Zellstränge übertreten.

Die Endausbreitungen des Verbindungsbündels, d. i. die einzelnen Purkinjeschen Fäden besitzen ebenfalls immer eine mehr oder weniger dicke Bindegewebsscheide. Wenn die Fäden subendokardial liegen, so wird ihre Scheide durch das lockere, subendokardiale Bindegewebe hergestellt; wenn die Endausläufer ins Myokardium eindringen, so begleitet sie das subendokardiale Bindegewebe und liefert ihnen ihr Scheidenmaterial. Die Scheiden selbst sind vielfach deutlich lamellös gebaut. Die innere Fläche der Scheide folgt genau der Oberfläche des betreffenden, eigentlichen Zellstranges und sendet oft kurze Septen in den Zellstrang hinein. Diese Verhältnisse kann man sehr gut in den gehärteten Präparaten erkennen, bei denen wahrscheinlich infolge des Schrumpfens des Zellstranges oft eine schmale Lücke, seltener eine sehr weite Lücke zwischen dem eigentlichen Zellstrange und dessen Scheide entsteht, was besonders in den subendokardial liegenden Zellsträngen der Fall ist. Wenn man solche Stellen genauer untersucht, so bemerkt man, daß die innere Fläche der Scheide mit ihren Fortsätzen oder Einkerbungen genau zur Außenfläche des darin sitzenden Zellstranges paßt. Diese Erscheinung in den gehärteten Präparaten, wie auch der Umstand, daß beim Zerzupfen des frischen Präparates einzelne Zellen, ja sogar noch zusammenhängende Zellstränge nackt herausfallen, weisen darauf hin, daß die Verbindung zwischen dem Zellstrange und dessen Scheide ziemlich locker sein muß.

Die Bindegewebsscheide besitzt relativ zahlreiche Kerne und Blutkapillaren, ihre Fasern stehen mit den interstitiellen Bindegewebsfasern der angrenzenden Herzmuskulatur in Verbindung.

An der Übergangsstelle der Purkinjeschen Fäden in die gewöhnlichen Herzmuskelfasern wird die Scheide der ersteren allmählich dünner, bis sie schließlich in das Perimysium der Herzmuskelfasern übergeht.

b) Hund.

(Hierzu Tafel V, Fig. 1—8 und Tafel IV, Fig. 10.)

Beim Hunde ist dieses System histologisch nicht so scharf wie beim Schafe von der gewöhnlichen Herzmuskulatur getrennt. Immerhin kann man die Muskelfasern dieses Systems von den Herzmuskelfasern sowohl topographisch-anatomisch, wie auch histologisch ziemlich gut unterscheiden, und zwar muß man dieses System histologisch wiederum in Vorhofsabschnitt und Kammerabschnitt einteilen; aber der Übergang zwischen beiden Abschnitten ist ein ganz allmählicher, und darin besteht ein großer Unterschied zwischen diesem System beim Hund und beim Schaf.

1. Der Vorhofsabschnitt des Verbindungssystems.

Diesen Abschnitt kann man in bezug auf die Faseranordnung wieder, wie beim Schafe, in zwei Teile einteilen, nämlich in den vorderen, netzbildenden und den hinteren, mehr parallel gerichteten Teil. Beide zusammen bilden, wie bei der topographischen Beschreibung schon erwähnt, eine langspindelige Form und sind oft von oben, links und unten fast vollständig von Fettgewebe umgeben. Die Menge des Fettgewebes schwankt aber in den einzelnen Herzen ziemlich stark, beim neugeborenen Hunde fehlt es sogar oft fast gänzlich.

a) Der vordere, spindelförmige Teil des Vorhofsabschnittes zeichnet sich dadurch aus, daß er aus einem äußerst dichten Netzwerk von Muskelfasern besteht. Die Muskelfasern färben sich hier viel blasser als sonst im Vorhof; sie besitzen zwar Längs- und Querstreifung, aber die Querstreifung ist sehr undeutlich und matt, so daß sie an manchen Fasern kaum erkennbar ist. Die Längsstreifen sind bei allen Fasern meist gut sichtbar, aber sehr spärlich. An den Querschnittflächen der einzelnen Muskelfasern kann man besonders deutlich die geringe Zahl von Fibrillen und die relativ große Menge von Protoplasma im Vergleich zu den gewöhnlichen Vorhofsmuskelfasern erkennen. Diese spärlichen Fibrillen sind sehr unregelmäßig angeordnet; sie liegen weder ausschließlich in der Peripherie der Muskelfasern, wie im embryonalen Herzen, noch gleichmäßig durch die Fasern verteilt, wie es bei den gewöhnlichen Herzmuskelfasern der Fall ist, sondern ganz unregelmäßig zerstreut in der Protoplasmamasse. Dementsprechend kann man bei längsgetroffenen Muskelfasern unregelmäßige Lücken zwischen den einzelnen Fibrillengruppen innerhalb einer Muskelfaser wahrnehmen.

Diese Spärlichkeit der Fibrillen ist der wesentliche Grund, warum diese Fasern sich blasser färben. Die Kerne sind sehr verschieden groß, äußerst vielgestaltig und zeigen deutliche Kernkörperchen. Einige sind sehr schön oval, oder rundlich, einige spindelförmig, einige sehr lang und schmal, meistens aber besitzen sie eine außerordentlich mannigfaltige, polygonale Form, stellen nicht selten auch ausgeprägte Leistenkerne dar. Im ganzen könnte man sie als etwas dicker und kürzer bezeichnen im Vergleich zu den Kernen der gewöhnlichen Vorhofsmuskelfasern, bei denen länglich ovale Kerne vorherrschen, obgleich auch bei ihnen vereinzelt die denkbar verschiedensten Kernformen vorkommen können. Die Kerne liegen meist einzeln, nur selten kommen zwei, höchst selten drei dicht nebeneinander vor.

Die Stärke der einzelnen Muskelfasern ist ebenfalls sehr wechselnd, selbst eine und dieselbe Faser zeigt sehr oft während ihres kurzen Verlaufs dickere und dünnere Stellen, durchschnittlich sind sie jedoch schmäler, als die gewöhnlichen Vorhofsmuskelfasern, wenn auch nicht so schmal wie beim Schafe.

Diese eigentümlichen Muskelfasern verlaufen, sich verzweigend oder sich mit andern verbindend nach den verschiedensten Richtungen und bilden ein überall zusammenhängendes, ziemlich kompliziertes Netzwerk. Dabei gehen die einzelnen Fibrillen oder Fibrillenbündel von einer Muskelfaser zur andern kontinuierlich über. Die Verbindungsstellen, d. i. die Knotenpunkte der Muskelfaserstrahlungen sind meist viel breiter als die einzelnen Muskelfasern. In einen Knotenpunkt treten nicht selten 4—5 Muskelfasern zusammen; dann erhält dieser Knoten eine sternförmige Gestalt, in der die Fibrillen, die sich in einer sehr komplizierten Weise durchkreuzen, von einer Muskelfaser zur andern übertreten. Die Netzmaschen sind meist eng und sehr vielgestaltig, aber auch oft rundlich oder oval, mit anderen Worten: die einzelnen Muskelfasern verbinden sich in abgerundetem Winkel. Dieses Netzwerk sieht im ganzen etwas anders aus, als das des schon beschriebenen Schafherzens. Beim Schafe bestanden die Netzfäden, abgesehen von den zahlreich vorhandenen, großen, sternförmigen Knoten, meist aus den einzelnen, sehr kleinen Muskelfasern, und die Netzmaschen waren relativ weit. Beim Hunde sind diese Netzmaschen gewöhnlich sehr eng, die Knotenpunkte und die einzelnen Muskelfasern liegen ganz dicht nebeneinander, so daß man an manchen Stellen die Netzmaschen kaum sehen kann. Diese Dichtigkeit des Muskelnetzwerkes tritt beim erwachsenen Hunde sehr oft hervor, und zwar so deutlich, daß man schon bei ganz

schwacher Vergrößerung diesen Abschnitt des Verbindungsbündels von der gewöhnlichen Herzmuskulatur leicht unterscheiden kann. Ferner ist dieser Abschnitt durch seinen relativ reichlichen Gehalt an Bindegewebe ausgezeichnet; dasselbe stammt von dem Septum fibrosum atrioventriculare. Wegen dieses relativ reichlichen Bindegewebes scheint dieser Abschnitt in van Gieson-Präparaten bei schwacher Vergrößerung stärker rötlich gefärbt. Diesen Teil des Vorhofsabschnittes, d. h. das Netzwerk, möchte ich der Einfachheit halber Knoten nennen.

Von diesem Knoten setzen sich die Muskelfasern einerseits nach vorn, andererseits nach hinten ganz kontinuierlich fort, so daß man keine bestimmte Grenze des Knotens feststellen kann.

b) Die Fortsetzung nach hinten bildet die oben erwähnte, hintere Hälfte des Vorhofteils des Verbindungsbündels. Diese Fasern entspringen nicht nur dem hinteren Ende des Knotens, sondern gehen auch von den seitlichen Partien, besonders von der rechten Seite der hinteren Hälfte des Knotens aus. Die einzelnen Muskelfasern sind hier noch sehr schmal; sie bilden kein kompliziertes Netzwerk mehr, sondern verlaufen mehr parallel nach hinten, dabei aber gewöhnlich nicht einzeln, sondern zu mehreren kleinen Bündeln angeordnet, die durch die hier besonders reichlich vorhandenen Bindegewebszüge voneinander getrennt sind. Die Bündel sind gewöhnlich aus sehr dicht neben- und aneinander gedrängten Muskelfasern zusammengesetzt, so daß man an manchen Stellen keine sichere Grenze zwischen den einzelnen Muskelfasern feststellen kann. Die schmalen Fasern besitzen sowohl Längs- wie auch Querstreifung, aber dieselben sind nicht so deutlich und schön ausgeprägt, wie bei den gewöhnlichen Herzmuskelfasern. Die Fibrillen sind wie in den Fasern des Knotens spärlich vorhanden und unregelmäßig angeordnet, aber das starke Übergewicht des Protoplasmas im Verhältnis zu den Fibrillen, das in dem Knoten so stark hervortrat, scheint in diesen Muskelfasern abzunehmen. Die Kerne sind meist schön oval oder lang spindelförmig, aber auch hier gibt es sehr unregelmäßige Formen. Sie sind viel zahlreicher vorhanden, als in den übrigen Vorhofsmuskelfasern. Doppelkerne, die an den Fasern des Knotens ziemlich oft zu sehen waren, fehlen hier fast gänzlich. Da die Kerne nicht besonders klein, die Muskelfasern dagegen meist sehr schmal sind, so nehmen die Kerne oft die ganze Breite der Muskelfasern ein, oder die Muskelfasern sind sogar da, wo Kerne sitzen, etwas bauchig angeschwollen. Diese schmalen Muskelfasern sind, wie oben erwähnt, in mehreren kleinen, festen Bündelchen angeordnet, die fast

horizontal, und zwar miteinander parallel nach hinten ungefähr bis zum Boden des Sinus coronarius verlaufen. Zwischen den einzelnen Bündeln sind sehr reichliche Bindegewebszüge zu sehen. Diese dringen zwischen die einzelnen Muskelfasern ein, um diese perimysiumartig zu umhüllen. Dieser Teil des Vorhofsabschnittes des Verbindungsbündels, der aus den vorwiegend parallel verlaufenden Muskelfasern besteht, verbindet sich mit der gewöhnlichen Vorhofsmuskulatur. Da aber das Verbindungsbündel nur hinten und rechts der übrigen Vorhofsmuskulatur dicht anliegt, während seine linke Seite fast immer durch Fettgewebe oder Bindegewebe begrenzt ist, so können die Verbindungen zwischen den beiden Muskelarten auch nur an dem hinteren Ende und auf der rechten Seite des Verbindungsbündels stattfinden. Diese Verbindungen oder Übergänge gehen hier ganz allmählich von statten, so daß man keine scharfe Grenze finden kann. Hier werden entweder einzelne kleine Muskelfasern allmählich größer und gehen ganz unauffällig in die gewöhnlichen Vorhofsmuskelfasern über, oder einige kleine, in einem Bündel verlaufende Muskelfasern vereinigen sich allmählich zu einer breiten Muskelfaser, die in die eigentliche Vorhofsmuskulatur eintritt. Ein besonderes Vorhofsbündel, welches, wie ich es beim Schafherzen beschrieben habe, von dem hinteren Ende des Verbindungsbündels mehr oder weniger strahlenförmig nach verschiedenen Richtungen verläuft, und sozusagen der Vermittler zu sein scheint, um verschiedene, an relativ entlegenen Stellen liegende Vorhofsmuskelgruppen mit den Verbindungsmuskelfasern auf möglichst direktem und geradem Wege zu verbinden, konnte ich beim Hunde nicht nachweisen.

2. Kammerabschnitt des Verbindungssystems.

Die vordere Fortsetzung des Knotens bildet den Kammerabschnitt des Verbindungsbündels. Wie schon oben erwähnt, ist der Übergang zwischen dem Vorhofs- und dem Kammerabschnitte ein ganz allmählicher. Ich setze die Grenze dort, wo dieses System das Septum fibrosum atriventriculare durchbricht, weil einerseits diese Stelle anatomisch leicht zu bestimmen ist, und ferner, weil beim Schafe dieses System gerade an dieser Stelle histologisch die schon erwähnte, merkwürdige Umgestaltung zeigt. Beim Hunde möchte ich den Kammerabschnitt, wie beim Schafe, wiederum in zwei Abschnitte sondern, nämlich den Anfangsteil, der den Anfang des Kammerabschnittes bis zum oberen Abschnitte der beiden Schenkel umfaßt, und die Endausbreitungen.

a) Der Anfangsteil des Kammerbündels.

Der Knoten des Vorhofsabschnittes verjüngt sich nach vorn allmählich und geht am Eingang des Durchbruchkanals in den Kammerabschnitt über, ohne daß er dabei eine besonders auffällige, histologische Veränderung erfährt; nur wird die Faseranordnung viel regelmäßiger, als bisher. Das Verbindungsbündel verläuft, nachdem es schräg durch den Ursprungsteil der Aortenwandungen hindurchtritt, erst noch eine kurze Strecke von oben und rechts durch Aortengewebe begrenzt nach vorn, während es von links und von unten durch eine dünne Bindegewebsschicht vom Septum ventriculorum musculare geschieden ist.

Wenn man nun die Muskelfasern des Anfangsteils des Kammerabschnittes genauer betrachtet, so finden sich hier ganz ähnliche Verhältnisse, wie in dem Knoten des Vorhofsabschnittes. Sie bilden aber hier kein solch kompliziertes Netzwerk mehr, sondern zeigen deutliche Neigung zu mehr parallelfaseriger, bündelförmiger Anordnung. Die einzelnen Bündel sind durch ziemlich reichliches Bindegewebe voneinander getrennt und verbinden sich nur selten untereinander. Jedes Bündel scheint wiederum aus mehreren Muskelfasern zu bestehen, die aber ausgedehnte Verschmelzungen aufweisen, so daß ganz breite Muskelbänder mit unregelmäßig eingestreuten Kernen entstehen, die gar nicht mehr mit den gewöhnlichen Herzmuskelfasern verglichen werden können.

Wenn man genauer die Anordnung der Fibrillen in den einzelnen Bändern betrachtet, so bemerkt man, daß dieselben sich im allgemeinen fast so verhalten, wie ich es schon bei der Beschreibung des Knotens des Vorhofsabschnittes geschildert habe. Sie verlaufen nämlich nicht gleichmäßig parallel nebeneinander, wie bei den gewöhnlichen Kammermuskelfasern, sondern sind viel spärlicher vorhanden, scheinen durchschnittlich etwas zarter zu sein und verlaufen mehr oder weniger wellenförmig geschlängelt. Vor allem aber ist ihre Anordnung sehr unregelmäßig, wie es Längs- und Querschnitt übereinstimmend zeigen. Sie sind teilweise in einem ziemlich breiten Bündel angeordnet, um sich dann bald fächerförmig in die einzelnen Fibrillen, oder in mehrere kleinere Fibrillenbündel zu teilen und im weiteren Verlauf wieder zu vereinigen. Auf diese Weise bilden die Fibrillen innerhalb der Bänder ein überall zusammenhängendes, in die Länge gezogenes Netz, dessen Maschen entweder aus schmalen, interfibrillären Lücken, oder aus relativ weiten, meist spindelförmigen oder ovalen, hellen Feldern bestehen, in welchen gewöhnlich ein Kern liegt. Bei genauerer Betrachtung kann man hie und da die

Grenze zwischen den einzelnen Zellterritorien, welche die Bänder zusammensetzen, in Gestalt längsgerichteter, dunkler Grenzlinien innerhalb der Fibrillensysteme oder wirklicher, mit Bindegewebe ausgefüllter Spalten erkennen. Eine quere Zerlegung der Bänder und Fasern in einzelne Zellen ist nicht sicher festzustellen. Ich komme darauf bei der Besprechung der Endausbreitungen des Systems noch einmal zurück. Was das Massenverhältnis zwischen den Fibrillen und dem Protoplasma anbelangt, so kann man schon an Längsschnitten, noch besser aber an Querschnitten des Bündels das Überwiegen des Protoplasmas, welches in schmalen und breiten Zügen überall zwischen den Fibrillenbündeln hervortritt, gut erkennen.

An der Teilungsstelle des Verbindungsbündels in den rechten und in den linken Schenkel verbreitert sich das Verbindungsbündel wieder etwas. Hier ist die Anordnung der Fibrillen noch immer eine sehr unregelmäßige. Die Fibrillen innerhalb einer Muskelfaser verlaufen entweder vereinzelt oder gruppieren sich zu mehreren kleinen, aber verschieden großen Fibrillenbündelchen, verbinden sich miteinander, oder teilen sich wiederum in zahlreiche Einzelfibrillen. Indem die einzelnen Muskelfasern, welche diese ganz verschieden angeordneten Fibrillen besitzen, sich mit andern verbinden, gehen auch die Fibrillenbündelchen oder Einzelfibrillen von einer Muskelfaser zur anderen kontinuierlich über; so entsteht ein Fibrillennetz, welches noch die gleiche, oder doch annähernd gleiche Unregelmäßigkeit aufweist, wie in dem geflechtartigen Anfangsteile des Kammerabschnittes. Die bindegewebigen Scheiden verhalten sich hier ebenfalls ganz ähnlich wie in dem Anfangsteil.

Die bisherigen Untersucher des Verbindungsbündels des Hundes, Retzer und Humblet, kannten dasselbe in seiner topographischen Ausdehnung nur so weit, als ich es bisher histologisch beschrieben habe. Retzer erklärt ausdrücklich, daß er zwischen diesem Muskelsystem und der gewöhnlichen Herzmuskulatur histologisch keinen andern Unterschied gefunden habe, als daß das Bündel dieses Systems etwas lockerer ist. Damit meint er den Bindegewebsreichtum zwischen den einzelnen Muskelfasern des Systems. Ich habe, wie weiter oben schon erwähnt, zahlreiche Herzen neugeborner, junger und alter Hunde untersucht. Dabei habe ich in der Struktur des Bündels bei den ganz jungen und den erwachsenen Hunden immer relativ große und auch bei den einzelnen erwachsenen Hunden kleinere, histologische Unterschiede gesehen, aber niemals bekam ich einen Fall zu Gesicht, in welchem, wie Retzer angibt, eine histologische Übereinstimmung zwischen den Fasern des Kammerbündels und den

Fasern der eigentlichen Ventrikelmuskulatur bestanden hätte. Immer treten die von mir geschilderten Merkmale an dem Kammerbündel mit wechselnder Schärfe hervor[1]). Humblet hat sich in seiner nach einer ziemlich unzweckmäßigen Methode ausgeführten Arbeit über den histologischen Befund nur insoweit geäußert, als er sagt, daß das Bündel aus kleinen, durchflochtenen Muskelfasern bestehen soll. Eine genauere Beschreibung hat er nicht gegeben.

Im Beginn des eigentlichen linken und rechten Schenkels ist das histologische Bild im ganzen noch ziemlich ähnlich, wie an der Teilungsstelle. Doch sind die Muskelkomplexe schon etwas einfacher gebaut als in dem oberen Abschnitte, indem die einzelnen Fibrillen der Muskelkomplexe hier mehr parallel verlaufen und innerhalb einer relativ kurzen Strecke nicht mehr so regellos durcheinander gehen, wie in dem oberen Abschnitt.

Die Muskelkomplexe scheinen hier mehr in die Länge gezogen, als in dem oberen Abschnitte (Fig. 1, Taf. V). Die Zahl der gradlinig begrenzten, einzeln verlaufenden Muskelfasern nimmt allmählich zu. Quer zur allgemeinen Verlaufsrichtung der Fibrillen verlaufende Verdichtungslinien oder sonstige Linien, welche etwaige Grenzen zwischen den einzelnen Muskelzellen darstellen dürften, konnte ich in den Muskelkomplexen nur selten, in den einzeln verlaufenden Fasern etwas öfters wahrnehmen. Jedenfalls sind die scheinbaren Zellgrenzen in diesem Abschnitt viel seltener zu sehen, als an den unten zu erwähnenden Endausbreitungen. Ich habe sogar im Anfangsteil des linken Schenkels im Herzen No. 166 eine Muskelfaser gesehen, die ohne Zweifel zu diesem System gehörte und ca. 2,5 mm lang keine Spur von Verdichtungslinien oder sonstigen Zeichen, die etwa auf die Zellgrenze hindeuten könnten, besaß und bei der sich 12 Kerne in verschiedenen Entfernungen hintereinander wahrnehmen ließen. Aber nach unten zu verändert sich das Bild allmählich. Die einzelnen, mehr gradlinig begrenzten Muskelfasern lassen sich allmählich in immer größerer Zahl wahrnehmen, und auch die Zahl der Fibrillen in den einzelnen Muskelfasern vermehrt sich deutlich. Die Anordnung der Fibrillen wird auch regelmäßiger als bisher. Diese histologische Veränderung geht in dem linken Schenkel etwas schneller vor sich, als in dem rechten Schenkel. Man kann nämlich im linken Schenkel schon recht bald vorwiegend isolierte, durch eine Bindegewebsscheide voneinander getrennte Muskelfasern

1) Anmerkung bei der Korrektur: Nach einer uns kürzlich von Herrn Professor Spalteholz freundlichst gemachten brieflichen Mitteilung hat Retzer bei erneuter Untersuchung des Verbindungsbündels auch Strukturdifferenzen gefunden.

sehen, während im rechten Schenkel dies gewöhnlich erst dann der Fall ist, wenn er die Gegend, wo einzelne Sehnenfäden für das medialen Trikuspidalissegel von der Scheidewand entspringen, passiert hat, also in der hinteren, unteren Umgebung des medialen Papillarmuskels. Aber diese histologische Veränderung vollzieht sich ganz allmählich, so daß man keine scharfe Grenze ziehen kann.

b) Unterer Verlauf der beiden Schenkel und Endausbreitungen des Kammerbündels.

In diesem Abschnitte werden die Muskelfasern dieses Systems im ganzen denen des gewöhnlichen Myokardiums sehr ähnlich. Wenn man aber genauer zusieht, so kann man immer kleine Abweichungen finden. Ich habe zum Zweck des histologischen Studiums von vier Herzen, die sämtlich von großen, scheinbar erwachsenen Hunden stammten, zahlreiche Schnittpräparate und Zupfpräparate angefertigt. Die Befunde waren in allen Herzen ziemlich verschieden, aber sie lassen sich ungefähr folgendermaßen zusammenfassen:

Beim Hunde sind die Endausbreitungen dieses Systems niemals intramyokardial zu finden, sondern ausschließlich in der subendokardialen Schicht. Sie sind viel zahlreicher vorhanden, als die makroskopische Betrachtung ahnen ließ. Die Muskelfasern der Endausbreitungen sind gewöhnlich sehr locker angeordnet, durch subendokardiale Bindegewebsfasern oder durch eine lamellöse Bindegewebsscheide voneinander und auch von der angrenzenden Kammermuskulatur getrennt; selten treten vereinzelte Muskelfasern aus dem Kammerbündel aus und in die gewöhnlichen Kammermuskelfasern über. Die subendokardiale Bindegewebsschicht ist von wechselnder Stärke. Die Muskelfasern sind bald einschichtig, bald mehrschichtig angeordnet. Die Verlaufsrichtung der einzelnen, subendokardialen Muskelfasern ist sehr verschieden; manchmal verlaufen sogar zwei dicht übereinander liegende Fasern nach ganz verschiedenen Richtungen, so daß man sehr oft dicht an einer längsgetroffenen Faser quer oder schräg getroffene Fasern sehen kann. Im großen und ganzen verlaufen sie aber in der linken Kammer in einer vertikalen Richtung, mit anderen Worten, parallel zur Herzachse, während man bei der rechten Kammer keine allgemeine Verlaufsrichtung angeben kann, weil sie je nach den Wandteilen sehr wechselt.

Die einzelnen Muskelfasern färben sich immer etwas blasser als die angrenzenden Kammermuskelfasern. Wenn man sie mit stärkerer Vergrößerung betrachtet, so bemerkt man, daß sie noch in anderen Beziehungen histologische Eigentümlichkeiten besitzen. Vor allem sind die Muskelfasern nicht immer mit geraden, parallel ver-

laufenden Seitenrändern versehen, wie es bei den gewöhnlichen Herzmuskelfasern der Fall ist, sondern sie besitzen meist in gewissem Abstande verschmälerte, leicht eingeschnürte Stellen, während die dazwischen liegenden Faserabschnitte bauchig angeschwollen sind, so daß eine Faser verschmälerte und angeschwollene Abschnitte hintereinander abwechselnd zeigt. Der Grad der Verschmälerung ist ziemlich verschieden; sie ist oft nur angedeutet, oft aber ziemlich stark ausgeprägt (Fig. 2 und 3, Tafel V). Die Entfernung dieser hintereinander liegenden, verschmälerten Abschnitte, d. i. die Länge der einzelnen, bauchigen Abschnitte ist bei ein und derselben Faser gewöhnlich ziemlich gleich groß; sie kann aber auch große Schwankungen zeigen. Bei den verschiedenen Muskelfasern in demselben Bündel ist das Verhältnis ziemlich das gleiche, während es zwischen den Muskelfasern der verschiedenen Bündel sehr wechselnd ist. An einzelnen Fasern können diese Einschnürungsstellen vollständig fehlen, so daß sie in recht beträchtlicher Länge mit parallel verlaufenden Seitenrändern versehen sind und kein Zeichen irgend einer Verschmälerung zeigen.

Wenn man solche verschmälerte Stellen bei schwächerer Vergrößerung betrachtet, so bemerkt man hier zunächst, daß nicht nur eine seitliche Kompression der Fasern stattgehabt hat, sondern eine die ganze Faser betreffende Einschnürung vorliegt, die sich in Form relativ breiter, meist mehr oder weniger gebogener, dunkler Querbänder kundgibt, die nach beiden Seiten hin, also in der Längsrichtung der betreffenden Muskelfaser sich allmählich verwischen. Bei stärkerer Vergrößerung stellt es sich heraus, daß diese dunklen Querbänder eigentlich keine einfachen Querlinien sind, sondern aus zahlreichen, dicht nebeneinander gedrängten, meist senkrecht zu dieser Linie, also parallel zur Faserrichtung verlaufenden, feinen Fasern bestehen. Diese feinen Fasern sind die quergestreiften Fibrillen, welche meist kontinuierlich noch weiter nach beiden Seiten hin bis in die beiderseitigen, bauchigen Teile hinein verlaufen und keine scharfe Grenze zwischen dem Querband und den beiderseitigen Muskelfasern erkennen lassen. Es ist aber kaum denkbar, daß diese Zusammendrängung der parallel über diese Stelle verlaufenden Fibrillen allein eine solche dunkle Stelle hervorrufen können, vielmehr muß man hier, besonders weil diese dunklen Querlinien in ziemlich regelmäßigem Abstande vorhanden sind, einen anderen besonderen Faktor für das Zustandekommen derselben suchen. Zu diesem Zwecke habe ich verschiedene Färbungen unternommen und auch Zupfpräparate verfertigt, aber sie lieferten mir keine sichere Deutung.

In den Zupfpräparaten erscheinen solche Stellen als ziemlich breite, helle Querbänder, welche stärker Licht brechend gewöhnlich keine deutliche Quer- und Längsstreifen zeigen. Die beiden letzteren scheinen vielmehr erst an den beiden Seiten der Querbänder zu entstehen. Wenn man aber den Tubus auf- und abbewegt, so kann man doch wahrnehmen, daß auch auf den hellen Linien Längs- und Querstreifen, wenn auch matt, sichtbar werden. Außerdem bemerkt man beim Heben oder Senken des Tubus, daß die hellen Querbänder ganz wenig ihre Lage und Form verändern, und daß innerhalb der relativ breiten Querbänder oft eine ihrer Länge nach verlaufende, einfache, schmale, mehr oder weniger gebogene und zugleich fein wellenförmige Zickzacklinie auftritt, die je nach der Höhe des Tubus entweder hell stark lichtbrechend oder dunkel erscheint, oder ganz verschwindet. Diese schmale Linie konnte ich durch Silberfärbung nicht besser hervorbringen als in Kochsalzlösung. Untersucht man nun diese Querbänder an Schnittpräparaten noch genauer, so ergibt es sich, daß sie nicht an allen Stellen gleiche, sondern sehr verschiedene Bilder zeigen. Sie zeigen bald einen ziemlich einfachen Aufbau, indem sie nur dadurch zustande gekommen zu sein scheinen, daß die peripheren Fibrillenbündel an der betreffenden Stelle etwas dichter aneinander liegen, als an andern Teilen der Muskelfaser, während die Axialschicht der Faser hier keine Besonderheiten zeigt. Meist sind sie aber noch viel komplizierter gebaut. Wenn man nämlich zahlreiche Querbänder untersucht, so kann man an manchen nichts weiter bemerken, als daß sie aus äußerst dichtgedrängten, wie zusammengeschnürt aussehenden, feinen Fibrillen bestehen, die nicht nur die Peripherie des betreffenden Faserabschnittes, sondern auch die ganze Muskelfaserschicht einnehmen. In andern Fällen zeigen diese Stellen in der Mitte, und zwar in Längsrichtung der intensiver gefärbten Querbänder, eine etwas hellere, schmälere Linie, durch welche die breiten, dunkelgefärbten Bänder in zwei parallele Hälften getrennt werden, so daß man den Eindruck bekommt, daß hier ohne Zweifel zwei Zellen mit ihren mehr oder weniger abgerundeten, aneinander passenden Enden zusammengestoßen sind (Fig. 3, Tafel V). Selbst in diesen letztgenannten Fällen kann man noch immer von einer Zelle zur andern kontinuierlich verlaufende Fibrillen sehen. Selbige verlaufen aber nicht immer gerade über diese Stelle, sondern nicht selten auch schräg. Außer diesen kontinuierlich verlaufenden Fibrillen scheinen von diesen Stellen aus, d. i. von den Seitenrändern der mittleren, hellen, schmalen Linie, neue Fibrillen zu entstehen, die sehr regellos verlaufen, sich

sogleich mehr oder weniger durchkreuzen und an der Bildung der dunkelgefärbten Querbänder beteiligt sind. Aus den erwähnten Gründen muß ich diese Stelle, wo die Muskelfaser etwas verengt ist, und die Fibrillen sehr dicht und zwar sehr regellos liegen, für die Grenze zweier aneinander stoßender Sarcoplasmaterritorien halten, ohne damit sagen zu wollen, daß eine wirkliche Scheidewand im Protoplasma besteht, zumal für bestimmte Fibrillen der sichere Nachweis kontinuierlichen Übergangs erbracht werden kann. Ein Sarkoplasmaterritorium stellt somit der oben erwähnte, einzelne bauchige Teil der Muskelfaser dar.

Die einzelnen Sarkoplasmaterritorien sind sehr verschieden geformt; sie sind meist bauchig, in der Mitte etwas angeschwollen, oft sogar faßförmig oder nahezu kugelig, wenn sie relativ kurz sind. Es können auch Sarkoplasmaterritorien vorkommen, die relativ parallele Seitenränder besitzen. Die Länge und Breite der Sarkoplasmaterritorien ist sehr verschieden, aber im allgemeinen ist die erstere 3—5 mal größer als die letztere, und die letztere ist wieder durchschnittlich viel größer, als die der gewöhnlichen Herzmuskulatur. Die Fibrillen sind relativ spärlicher vorhanden und ziemlich unregelmäßig angeordnet, wie es die Längsschnitte zeigen. An den meisten Sarkoplasmaterritorien sind die Fibrillen wandständig in einer verschieden dicken Schicht angeordnet und ziehen oft einzeln, meistens aber in mehrere kleine Bündelchen angeordnet von einem Pol des Sarkoplasmaterritoriums zum anderen Polende. Dabei verlaufen sie nicht so schön parallel nebeneinander, wie in den gewöhnlichen Herzmuskelfasern, sondern in ziemlicher Unordnung, indem sie hie und da auseinander weichen oder sogar schräg verlaufen und sich mit andern Fibrillen kreuzen. Wie das beigegebene Querschnittbild (Fig. 4, Tafel V) zeigt, ist die wandständige Anordnung nicht immer eine einfache, röhrenförmige, sondern sie zeigt alle möglichen Variationen, indem nicht selten einzelne Fibrillen oder kleine Fibrillengruppen nach ganz verschiedenen Richtungen durch das Innere der Zellen verlaufen und sich untereinander verbinden oder teilen und ein in die Länge gezogenes Netzwerk bilden. Das Sarkoplasma wird durch diese verschieden verlaufenden Fibrillengruppen gewöhnlich in mehrere, unvollständig begrenzte, untereinander zusammenhängende fibrillenfreie Räume geteilt. In seltenen Fällen verlaufen die Fibrillen durch das ganze Sarkoplasma zerstreut, so daß von einem fibrillenfreien Raum keine Rede mehr sein kann. Die größeren fibrillenfreien Sarkoplasmagebiete zeigen sehr wechselnde Strukturen, bald feinfädige, bald körnige, bald vacuoläre, bald ganz

homogene. Viele dieser Dinge sind wahrscheinlich Kunstprodukte, welche bei der Härtung entstanden sind. In den frischen Zupfpräparaten kann man innerhalb des sonst homogenen Sarkoplasmas gewöhnlich nur Kerne, kleine Fetttröpfchen, ab und zu auch unbestimmte Körner sehen. Diese Beschaffenheit des Sarkoplasmas weicht also von der des Schafherzens ab, bei welch letzterem, wie schon erwähnt, das sehr reichliche Sarkoplasma nicht nur im frischen, sondern auch im gehärteten Zustande eine fast homogene, relativ gut färbbare Masse darstellt. Wahrscheinlich besteht das Sarkoplasma beim Hunde aus einer relativ dünnflüssigen, eiweißhaltigen Flüssigkeit, beim Schafe dagegen aus einer viel dickflüssigeren, gallertigen Maße.

Die Kerne der die Endausbreitungen bildenden Muskelfasern zeigen kein einheitliches Bild, sind aber durchschnittlich etwas kürzer, breiter und unregelmäßiger geformt, als die der Kammermuskulatur, bei welcher die Kerne vorwiegend mehr oder weniger schön oval oder spindelförmig sind. In einem Sarkoplasmaterritorium sind ein oder zwei, ganz selten sogar drei Kerne zu sehen. Wenn zwei Kerne vorhanden sind, so liegen sie entweder ziemlich weit voneinander entfernt oder dicht neben- oder hintereinander in der Mitte der Sarkoplasmaterritorien oder in der Nähe eines Pols derselben. Wenn drei Kerne vorkommen, so sind sie meist in zwei Gruppen aufgestellt, und zwar der eine in der Nähe eines Pols des Sarkoplasmaterritoriums und die anderen zwei dicht aneinander in der Nähe des andern Pols, aber in dieser Lagebeziehung der Kerne kommen natürlich verschiedene Varietäten vor.

Es ist mir unmöglich, alle jenen Abweichungen, welche gelegentlich in ein oder dem andern Hundeherzen beobachtet werden, wiederzugeben. Nur möchte ich hervorheben, daß gelegentlich das ganze Fasersystem der Endausbreitungen statt der bauchigen Formen der einzelnen Fasern mehr gradlinig begrenzte Fasern erkennen läßt, in welchen auch die Fibrillenanordnung etwas regelmäßiger ist, aber noch immer erhebliche Abweichungen von der Struktur der gewöhnlichen Kammermuskelfasern zeigt. Gerade an solchen Fasern treten die früher schon erwähnten Grenzlinien der einzelnen Sarkoplasmaterritorien oft auffallend deutlich und in etwas anderer Form hervor, wie es die Abbildung (Fig. 3, Tafel V) zeigt. Auf die Frage, ob diese Grenzlinien schon in vivo vorhanden sind und wirkliche Scheidewände darstellen, oder ob sie nur Kontraktions- oder Härtungsphänomene sind, will ich hier nicht genauer eingehen, nur betonen, daß die Fibrillen an diesen Stellen keine Kontinuitätsunterbrechung

erfahren und daß in Zupfpräparaten frisch konservierter Herzen sowie in manchen Fasern in den gehärteten Schnittpräparaten die sogenannten Grenzlinien völlig fehlen können.

Eine ganz besondere, histologische Formation dieses Systems muß hier noch erwähnt werden. Dieselbe kann man gewöhnlich an denjenigen Stellen sehen, wo ein Bündel sich in zwei oder noch mehrere Zweige teilt, oder an den Stellen, wo mehrere Bündel von verschiedenen Richtungen zusammentreffen, sich miteinander verbinden und einen Netzknoten bilden. An solchen Stellen ist die Anordnung der Muskelfasern, oder vielmehr der Fibrillen eine sehr komplizierte. Hier lösen sich nämlich die einzelnen Muskelbündel und Muskelfasern oft in mehrere kleine Fibrillengruppen oder sogar teilweise in einzelne Fibrillen auf. Diese Fibrillengruppen oder Einzelfibrillen, die bisher zu einer Muskelfaser gehörten, gehen wie gespreitzte Finger oder fächerförmig auseinander und verbinden sich mit anderen von anderen Muskelfasern stammenden Fibrillen und bilden ein sehr verwickeltes Netzwerk, wie es die etwas schematisch gehaltene Fig. 10, Tafel IV zeigt (Zupfpräparat).

Wenn man ein solches Netz genauer betrachtet, so kann man erkennen, daß die sehr verschieden starken Fibrillengruppen in verschiedenen Ebenen nach den verschiedensten Richtungen verlaufen, sich durchkreuzen und einzelne Muskelfasern der verschiedenen Bündel in allen möglichen Kombinationen verbinden. An solchen kompliziert gebauten Stellen kann man auch nicht selten die oben erwähnten Querbänder sehen. Ich habe diese Bilder besonders gut ausgeprägt in der Parietalwand der rechten Kammer, und zwar in der Nähe des vorderen Papillarmuskels gesehen, wo ich schon gewöhnlich makroskopisch eine sehr dichte, subendokardiale Netzbildung dieses Muskelsystems wahrnehmen konnte. Aber auch an anderen Wandteilen fehlten diese Bilder nicht.

Wenn man nun den wesentlichen, histologischen Unterschied zwischen der Herzmuskulatur und den Muskelfasern der Endausbreitungen des Verbindungsbündels kurz zusammenfassen will, so muß man folgende Punkte besonders hervorheben: Die Muskelfasern dieses Systems sind nur in subendokardialen Gegenden zu finden; sie sind fast immer mit einer bindegewebigen Scheide versehen, die viel stärker als das Perimysium der Herzmuskulatur ist und dem Zerzupfen große Schwierigkeiten bereitet. Diese Muskelfasern sind meist aus zahlreichen, hintereinander liegenden, relativ kurzen und breiten Sarcoplasmaterritorien zusammengesetzt und zeigen

deshalb in gewissem Abstande sehr deutliche Grenzzonen, während man in den gewöhnlichen Herzmuskelfasern des Hundes wohl Kontraktionslinien, aber keine Grenzzonen finden kann. Als weiteren Unterschied muß man die relativ geringe Zahl und den unregelmäßigen Verlauf der Fibrillen und das demgemäß reichlich vorhandene Sarcoplasma der Fasern der Endausbreitungen des Bündels aufzählen. Endlich ist die oben zuletzt erwähnte, höchst komplizierte Fibrillenordnung an den Knotenpunkten der verschiedenen Endausbreitungen so eigentümlich, daß man ein solches Bild niemals in der gewöhnlichen Herzmuskulatur sehen kann.

In der Literatur konnte ich eine etwas eingehende Beschreibung über diese eigentümlichen, subendokardialen Muskelfasern des Hundeherzens nur in der Schmaltzschen Arbeit finden. Gesehen wurden sie zwar zuerst von Aeby, dann von Obermeier, aber diese haben darüber keine genauen, histologischen Berichte geliefert. So verdienstvoll der Nachweis der Purkinjeschen Fäden im Hundeherzen durch Schmaltz ist, so wenig kann ich ihm in der Deutung der gefundenen Gebilde folgen. Er trennt scharf Zellen und Fibrillenmantel, während meine Untersuchungen mir gezeigt haben, daß eine solche Trennung unmöglich ist. Die Fibrillen sind, wie bei Purkinjeschen Fäden aller anderen untersuchten Tiere, innig mit dem Sarkoplasma verbunden. Die Existenz weit getrennter Zellen wird nur dadurch vorgetäuscht, daß zwischen den einzelnen, sarkoplasmareichen Kerngebieten Stellen vorhanden sind, an welchen das Sarkoplasma ganz zurücktritt und die Fibrillen das Feld allein beherrschen.

Ich habe die Bilder (Fig. 7, Tafel V), welche Schmaltz als Purkinjeschen Zellen des Hundeherzens in seiner Arbeit bezeichnet, wiedergegeben. Diese Zellen sollen beim Zerzupfen aus dem sie umspinnenden Fibrillennetz herausgefallen sein. Ferner gebe ich noch ein Bild (Fig. 8, Tafel V) wieder, das Obermeier in seiner Arbeit als einen Purkinjeschen Faden des Hundeherzens bezeichnet hat. Wenn man diese Bilder der zwei Autoren mit den meinigen vergleicht, so wird man ohne weiteres den Unterschied erkennen.

An dem von mir untersuchten Material erwachsener Hundeherzen ist es mir, wie oben erwähnt, nicht möglich gewesen, die eigenartigen querverlaufenden Bänder, welche besonders an einzelnen Muskelfasern der Endausbreitungen des Verbindungssystems bemerk-

bar waren, mit Sicherheit als Zellgrenzen zu bezeichnen, wenn auch die Wahrscheinlichkeit, daß es sich um solche und nicht um die von der übrigen Herzmuskulatur her bekannten Kontraktionslinien handelte, eine sehr große war. Wenn man diese Frage entscheiden will, so muß man embryonale oder jugendliche Hundeherzen untersuchen. Denn nur dann wird es sich entscheiden lassen, ob die Purkinjeschen Fäden des Hundeherzens wirklich aus einzelnen erst sekundär mit ihrem Fibrillensystem in Verbindung tretenden Zellen, deren Grenzlinien noch später sichtbar bleiben, entstehen oder nicht.

Leider standen mir zu diesem Zwecke nur ältere von mir angefertigte Schnittserien zweier Hunde aus dem ersten Lebenstage zur Verfügung. Aus denselben geht nun klar hervor, daß das mikroskopische Bild der Endausbreitung des Atrioventrikularbündels, d. h. der sogenannten Purkinjeschen Fäden, ganz anders ist, als bei dem erwachsenem Hunde, so daß man kaum glauben würde, daß es sich um das gleiche Fasersystem handelt. Darauf ist wohl der Widerspruch mancher Forscher über das Vorkommen oder Nichtvorkommen der Purkinjeschen Fäden im Hundeherzen (z. B. Aebys, Obermeiers, Lehnerts usw.) zurückzuführen. Während nämlich die Purkinjeschen Fäden beim erwachsenen Hunde durch die relativ reichliche Entwicklung der Fibrillen und die relativ starke Verlängerung der sarkoplasmareichen Strecken wesentlich von den Befunden am Schafherzen abweichen, so daß nur ein Geübter die Übereinstimmung erkennen kann, zeigen die Purkinjeschen Fäden des neugeborenen Hundes eine überraschende Ähnlichkeit mit denjenigen des erwachsenen Schafes. Diese besteht darin, daß auch beim neugeborenen Hunde die Fäden überwiegend aus großen, meist ovalen, protoplasmareichen, zellähnlichen Gebilden bestehen, welche durch Grenzlinien voneinander getrennt sind, und zwar nicht nur in der Längsrichtung, sondern auch in der Querrichtung der Fäden, so daß man tatsächlich bei den Purkinjeschen Fäden im Gegensatz zu den übrigen Herzmuskelfasern an den Aufbau aus einzelnen Elementen denken muß. Aber dieses ganze System von Zellen ist beim neugeborenen Hunde bereits durch ein System von feineren Fibrillen, welche kontinuierlich von einer Zelle in die andere übergehen, auf das innigste verbunden. Diese Fibrillen treten genau entsprechend den Befunden des erwachsenen Schafherzens zunächst an den einander zugewandten Flächen der Zellen auf, nicht aber dort, wo die Zellen die bindegewebige Scheide berühren (Fig. 5 und 6, Tafel V). Bemerkenswert ist, daß bei einem Hunde, der nur sechs Tage älter als der andere war, das Fibrillensystem schon viel

bedeutender hervortrat. Neben den relativ gut differenzierten Fibrillen sieht man in der reichlichen Sarkoplasmamasse der einzelnen Zellen noch ein eben erkennbares Netzwerk äußerst feiner Fäden, anscheinend junge Fibrillen.

Die Frage, in welcher Weise nun das Wachstum der einzelnen Zellen und die Umwandlung in die fertigen Purkinjeschen Fäden des erwachsenen Hundes vor sich geht, ist sehr schwer zu entscheiden. Da aber die einzelnen Purkinjeschen Zellen nicht selten zwei oder drei Kerne enthalten, welche beim neugeborenen Hunde relativ dicht aneinander liegen, beim erwachsenen Hunde aber mehr oder weniger auseinander gerückt sind, so muß ich daraus den Schluß ziehen, daß nicht, wie Heidenhain meint, die wesentliche Wachstumzone an den sogenannten Kittlinien liegt, sondern das Wachstum in allen Zellabschnitten erfolgt; indem nun beim Wachsen der Tiere das Sarkoplasma durch Fibrillen reduziert wird, verlängern sich die einzelnen Sarkoplasmaterritorien mit ihren Kernen in der Längsrichtung und bleiben durch fibrillär strukturierte Brücken miteinander verbunden. Die früher so deutlich sichtbaren Zellgrenzen sind oft nur noch mit Mühe oder gar nicht mehr zu sehen, während sie, wie meine Abbildungen (Fig. 2 und 3, Taf. V) zeigen, an manchen Fasern lebenslang auffallend deutlich sichtbar bleiben. Dabei möchte ich erwähnen, daß ähnliche querverlaufende Linien auch an der gewöhnlichen Herzmuskulatur zu sehen sind, die aber wegen ihres unregelmäßigen, oft treppenförmigen Verlaufes, wegen ihres gehäuften Vorkommens zwischen zwei Kernen, wo doch nur eine Grenzlinie sein sollte, endlich wegen des Umstandes, daß sie die betreffende Muskelfaser oft nur partiell durchsetzen, nicht als echte Kittlinien oder Zellgrenzen, sondern als Absterbephänomene der Muskelfasern, als sogenannte Kontraktionslinien aufzufassen sind.

Die von mir hervorgehobenen Unterschiede in der Struktur der Muskelfasern der Endausbreitungen des Atrioventrikularbündels, d. h. der Purkinjeschen Fäden, beim neugeborenen und beim erwachsenen Hunde lassen sich auch auf das Vorhofsbündel übertragen. Auch hier tritt im Gegensatz zu der faserförmigen Struktur beim erwachsenen Hunde die Zusammensetzung aus größeren Zellen in den Vordergrund.

c) Mensch.

(Tafel V, Fig. 9—11.)

Der Verlauf und die Ausbreitung des Atrioventrikularbündels im menschlichen Herzen sind schon weiter oben im anatomischen

Abschnitte genau abgehandelt worden. Wenn ich versuchen wollte, eine detaillierte Beschreibung des feineren histologischen Aufbaus zu geben, so könnte ich im großen und ganzen das wiederholen, was ich beim Hundeherzen gesagt habe. Es stimmen nämlich Mensch und Hund in dem histologischen Aufbau des Verbindungsbündels ziemlich gut überein, ein Umstand, der in Rücksicht auf die Verwertung experimentell am Hundeherzen gewonnener Tatsachen von größter Bedeutung ist.

Hier seien also nur einige kleine Unterschiede erwähnt, welche sich zwischen den Fasern des Atrioventrikularbündels und seiner Endausbreitungen beim Hunde und beim Menschen finden. Beim Menschen besteht der Vorhofsabschnitt des Bündels nicht, wie es beim Hunde oft der Fall ist, aus den äußerst dicht gedrängt liegenden, teilweise scheinbar verschmolzenen Fasern, sondern meist aus den einzeln gut verfolgbaren, sehr schmalen Fasern, welche, wie bei anderen Tieren, auch ein Netzwerk bilden. Der Umfang der Netzbildung ist im Menschenherzen relativ klein, wenn er auch in den einzelnen Fällen sehr verschieden ist. Der Anfangsteil des Kammerbündels besteht beim Menschen ausschließlich aus den einzelnen, parallel verlaufenden Fasern, während man beim Hunde eigenartige Verschmelzungen der Fasern sehen kann. Die einzelnen Muskelfasern der Endausbreitungen scheinen durchschnittlich etwas mehr Fibrillen zu besitzen als beim Hunde, und ähneln auch deshalb noch mehr den gewöhnlichen Kammermuskelfasern.

Einige andere Eigentümlichkeiten, die ich an den Fasern des Verbindungsbündels des Menschen gesehen habe, sind wohl meist auf die pathologischen Prozesse, denen die zur Untersuchung gelangten Menschenherzen unterworfen waren, zurückzuführen. Diese Abweichungen betreffen so gut wie ausschließlich die Endausbreitungen des Kammerbündels, also die Purkinjeschen Fäden des Menschen.

Als Beweis für die wesentliche Übereinstimmung der Fasern der Endausbreitungen des Verbindungsbündels des Menschen und des Hundes gebe ich einige Abbildungen derselben aus dem menschlichen Herzen (Fig. 9—11, Taf. V), welche die eigenartigen Anordnungen der Fibrillen, so weit mir möglich war, naturgetreu wiedergibt. Auch hier ist, wie im Hundeherzen, das charakteristische Überwiegen des Sarkoplasmas gegenüber den Fibrillen, die mehr peripherisch oder sehr unregelmäßig angeordnet sind und die ich in Form kleiner Dreiecke (Fig. 9) eingezeichnet habe, ausgeprägt. Dabei möchte ich bemerken, daß diese Dreieckform von mir will-

kürlich gewählt ist, daß in Wirklichkeit eine bunte Variation der Querschnittbilder der einzelnen Fibrillenbündel oder Muskelsäulchen besteht, die ich aber in der Zeichnung nicht wiedergeben konnte, zumal es mir nur darauf ankam, die charakteristische Lage der Muskelsäulchen oder Fibrillen innerhalb der Fasern zu kennzeichnen. Wie diese Verschiebung der Verhältnisse zwischen Sarkoplasma und Fibrillen zugunsten des ersteren das ganze Fasersystem des Atrioventrikularbündels beherrscht, und wie erst allmählich in den Ausläufern des Kammerbündels die Fibrillen zahlreicher und ihre Anordnung derjenigen in den gewöhnlichen Herzmuskelfasern ähnlicher wird, so daß sich schließlich kaum noch ein Unterschied sicher feststellen läßt, das habe ich ausführlich beim Hundeherzen besprochen. Alles dort Gesagte trifft auch für das Menschenherz zu.

Es sei hier erwähnt, daß sich beim Menschen auch in der gewöhnlichen Ventrikelmuskulatur ganz selten vereinzelte Fasern finden, welche ähnlich den Fasern der Endausbreitungen auch außerhalb der Kernregion eine stärkere Anhäufung des Sarkoplasmas und mehr ringförmige Anordnung der Muskelsäulchen in der Peripherie zeigen oder ganz spärliche, im Sarkoplasma regellos zerstreut verlaufende Fibrillen besitzen (Fig. 9, *e*, *f*). Da ich das Vorkommen solcher Fasern nur in einzelnen Herzen, besonders schön in einem Falle von Karzinomkachexie finden konnte, so ist die Annahme einer pathologischen Veränderung der betreffenden Fasern nicht von der Hand zu weisen.

Ich möchte hier nicht unterlassen, der in Köllikers Handbuche[1]) zu findenden Bemerkung, daß die Fibrillenbündel in der Peripherie der Fasern beim Querschnitt eine bandförmige Gestalt zeigen, entgegenzutreten. Wohl habe ich von dem Verfasser abgebildete Strukturen bei einem Hunde ziemlich zahlreich, so gut wie nie aber beim Menschen gefunden, so daß ich sie also nicht als charakteristisch für die Fasern des menschlichen Herzens bezeichnen kann. Auch die allgemein verbreitete Ansicht, daß das Sarkoplasma in einem radiär gestalteten Netzwerke vom Zentrum nach der Peripherie der Fasern zieht, läßt sich mit meinen Befunden nicht in Einklang bringen, vielmehr handelt es sich stets um sehr unregelmäßige Maschen, welche von dem meist zierlichen Sarkoplasmanetzwerke gebildet werden. Das tritt natürlich an den Purkinjeschen Fäden noch viel krasser hervor. Wer diese plumpen Sarkoplasmanetzwerke der normalen Purkinjeschen Fäden nicht kennt, wird

1) Handbuch der Gewebslehre des Menschen, 6. Aufl., Bd. III, S. 612.

leicht in einen Irrtum verfallen und sie für pathologische Produkte halten. Die Bilder, die Albrecht[1]) (in Tafel VI Fig. 12) als pathologische bezeichnet hat, kann man überall in normalen Purkinjeschen Fäden finden.

Eine weitere histologische Eigentümlichkeit der Endausbreitungen des Bündels besteht darin, daß sowohl das gesamte Volumen der einzelnen Fasern wie auch das Volumen der Kerne, welches durchschnittlich dasjenige der gewöhnlichen Kammermuskelfasern übertrifft oder demselben gleichkommt, gelegentlich hinter demjenigen der Kammermuskelfasern zurückbleibt, nämlich dann, wenn eine ausgesprochene Hypertrophie der Kammermuskulatur besteht, weil in solchen Fällen die Muskelfasern des Verbindungsbündels in einer allgemeinen Hypertrophie nur wenig oder gar nicht beteiligt zu sein scheinen. So kann umgekehrt bei starker Atrophie des gewöhnlichen Herzmuskels eine erhebliche Differenz zugunsten der Verbindungsfasern zustande kommen.

Auch die starke Pigmentierung, welche in den Kerngegenden der gewöhnlichen menschlichen Herzmuskelfasern so häufig zu finden ist, tritt in den Fasern des Kammerbündels des Verbindungssystems nur in bescheidenem Umfang auf.

Das wären die wichtigsten Eigentümlichkeiten, die an dem System des Atrioventrikularbündels beim Menschen hervorzuheben wären.

In einem Punkt ist es mir leider nicht möglich gewesen, eine sichere Entscheidung herbeizuführen, nämlich in der Frage, ob an den Fasern der Endausbreitung des menschlichen Atrioventrikularbündels wirkliche Zellgrenzen d. h. quere Scheidewände bestehen oder nicht. Schon bei der Beschreibung des Hundeherzens hob ich die entgegenstehenden Schwierigkeiten hervor. Während ich mich an zahlreichen Präparaten der gewöhnlichen Herzmuskulatur überzeugte, daß alle als Kittlinien oder Zellgrenzen beschriebenen Gebilde sichere Beweise für diese ihre Eigenschaften vermissen ließen und wohl ausnahmslos als abnorme Kontraktions- oder Absterbephänomene betrachtet werden mußten, so bin ich doch geneigt, für die Kammerbündelfasern des Verbindungssystems die Existenz von Zellgrenzen wenigstens in manchen Fasern zuzugeben. Möglich ist es aber, daß auch diese scheinbaren Zellgrenzen nur ein Kunstprodukt sind; aber sie unterscheiden sich doch durch verschiedene Merkmale von den bekannten sogenannten Kittlinien der gewöhnlichen Herzmuskel-

1) Der Herzmuskel von E. Albrecht. Berlin 1903.

fasern. Denn: 1. Wenn man die Muskelfasern der Endausbreitungen der Länge nach verfolgt, so kann man an manchen Fasern eigentümliche Querbänder wahrnehmen, deren feinerer Bau nicht genauer erforscht werden konnte. 2. Diese Querbänder sind oft auch im axialen Teile der Faser, wo nur das Sarkoplasma vorhanden ist und keine Fibrillen sich entwickelt haben, gut zu sehen; sie können also hier kein abnormer Kontraktionszustand der Fibrillen sein. 3. Einzelne Fibrillen scheinen gerade an dieser Stelle ihr Ende zu finden, wenn auch die meisten Fibrillen hier ohne Unterbrechung verlaufen. 4. Diese Querbänder liegen fast nie in der Kerngegend, sondern zwischen zwei Kernen. 5. Die Querbänder sind weder treppenartig gestaltet, noch zu zwei oder mehr dicht hintereinander angeordnet, wie es bei den sogenannten Kittlinien in den gewöhnlichen Herzmuskelfasern sehr oft der Fall ist, sondern sie sind immer in einer bogenförmigen oder wellenförmigen Linie in gewissen Abständen quer über die ganze Faserbreite sichtbar. 6. Sie färben sich in van-Gieson-Präparaten weder wie Fibrillen noch wie Protoplasma, sondern ungefähr wie Bindegewebe etwas rötlich. 7. An den Stellen wo die Querbänder sichtbar sind, sind die Muskelfasern oft etwas eingeschnürt, wenn auch gewöhnlich nicht so stark, wie es oft beim Hunde der Fall ist. 8. Diese Querbänder sind meist dünn und gegen das angrenzende Sarkoplasma gewöhnlich scharf markiert. Daß es sich aber nicht um eine Bindegewebsfaser handelt, welche quer über oder unter der betreffenden Muskelfaser verläuft, oder die letztere umschlingt und einschnürt, läßt sich sowohl aus der differenten Färbung, wie auch aus der Konfiguration der ganzen Faser bei sorgfältig gebrauchter Mikrometerschraube feststellen. 9. Ich besitze mehrere Präparate, in welchen die Querbänder in den Muskelfasern des Verbindungsbündels sehr deutlich sichtbar sind, während die gewöhnlichen Kammermuskelfasern keine Spur davon zeigen. — Jedenfalls deuten diese Befunde darauf hin, daß die Verbindungsfasern morphologisch anders gebaut sein müssen, als die übrigen Herzmuskelfasern. Sonst würden die eben erwähnten Unterschiede zwischen den beiden Muskelarten in ein und demselben Präparate unerklärlich sein.

Meine Versuche, an embryonalen Herzen, die mir Herr Geheimrat Prof. Gasser in freundlicher Weise zur Verfügung stellte, sowie an Herzen von acht Föten, die ich sämtlich im Stufenschnitte bearbeitete, die allmähliche Entwicklung des Verbindungssystems und seine Zusammensetzung aus isolierten Zellen oder kontinuier-

lichen Fäden nachzuweisen, sind daran gescheitert, daß mein Material nicht so konserviert war, wie es für die Entscheidung dieser Frage notwendig gewesen wäre. Neues Material zu beschaffen, war ich nicht mehr in der Lage. Bei der geringen Entwicklung der Fibrillen und bei der Kleinheit des Objektes, d. h. des Atrioventrikularbündels, und dem wirren Aufbau desselben ist es außerordentlich schwierig in einem einzelnen Schnitte wie auch in Stufenschnitten die Verlaufsrichtung der einzelnen im Schnitte getroffenen Fasern bezw. Zellen dieses eigenartigen Systems nachzuweisen. Damit entfällt aber die Möglichkeit zu sagen, ob die im Schnitte sichtbaren, scheinbaren Zellgrenzen nur Schrägschnitte oder Querschnitte der Fasern sind, oder aber, wie es den Anschein hat, wirklich rundliche oder ovale Zellen andeuten. Im allgemeinen jedoch habe ich den Eindruck gewonnen, als ob auch beim Menschen in früheren fötalen Entwicklungsstadien, im Vorhofsabschnitte sogar bis gegen das Ende der fötalen Entwicklung eine Abgrenzung in einzelne Zellen wahrscheinlich ist. Das Kammerbündel allerdings zeigt in den letzten Monaten des fötalen Lebens im Gegensatze zum Hunde deutliche Zusammensetzung aus meist langen unsegmentierten Fasern.

Als Belege dieser Annahme werde ich hier ganz kurz die histologischen Befunde in einigen fötalen Menschenherzen wiedergeben.

Man kann schon den Vorhofsabschnitt des Verbindungssystems in der typischen Lage in einem 10—11 Wochen alten Embryonalherzen (No. 170) ziemlich gut erkennen. Bei schwächerer Vergrößerung erscheint er bedeutend blasser als die übrige Herzmuskulatur. Bei stärkerer Vergrößerung bemerkt man, daß der Vorhofsabschnitt aus auffallend blaß gefärbten, relativ großen Zellen besteht. Die Zellen liegen dicht neben- und übereinander gedrängt und scheinen meist unregelmäßig rundliche Form zu besitzen. Die Kerne sind meist regelmäßig rund oder oval gestaltet. Der Zellleib selbst erscheint sehr durchsichtig, so daß man an den meisten Zellen außer einem relativ großen bläschenförmigen Kerne gar nichts sehen kann. In einzelnen Zellen kann man aber im Zellleibe einige unbestimmte, außerordentlich feine Fibrillen oder seltener ein kompliziertes Fibrillennetzwerk sehen. Außer diesen ganz feinen Fibrillen, die teilweise eben sichtbare Querstreifung zeigen, kann man ganz spärlich gröbere quergestreifte Fibrillen wahrnehmen, welche von einer Zelle zur anderen kontinuierlich zu verlaufen scheinen. Wenn man diese Befunde mit denen der gewöhnlichen Vorhofsmuskulatur ein und desselben Herzens vergleicht, so kann man in dieser Zeit einen bedeutenden Unterschied erkennen, weil die letztere schon ganz lange Muskelfasern aufweist, welche einen sehr zarten, einschichtigen Fibrillenmantel in der Peripherie besitzen. In der Kammer konnte ich nur den oberen Abschnitt des linken Schenkels mit Sicherheit feststellen. Er schien gleichfalls aus den großen Zellen zu bestehen, die etwas mehr Fibrillen als die des Vorhofsabschnittes, aber viel weniger als die gewöhnlichen Kammermuskelfasern besitzen. Er ist durch eine sehr schwache Bindegewebsschicht von der Kammermuskulatur getrennt. Ob diese scheinbaren einzelnen Zellen nur die Quer- oder Schrägschnitte der einzelnen Muskelfasern waren, konnte ich in diesem Stufenschnittpräparate nicht feststellen.

In einem ungefähr 17 Wochen alten Embryonalherzen (No. 172) sind die Fibrillen in dem Vorhofsabschnitte des Verbindungsbündels schon etwas mehr entwickelt, sind aber noch immer nur an einzelnen Stellen als relativ schmale und kurze Bündelchen oder sogar nur als Einzelfibrillen zu erkennen, so daß man noch keine fertig differenzierten Muskelfasern vor sich hat. Soweit man aus den gefärbten Schnittpräparaten schließen kann, scheint der Vorhofsabschnitt noch in dieser Embryonalzeit aus den bläschenförmigen, meist ovalen Zellen zu bestehen, die sich wahrscheinlich hintereinander verbinden und verschmelzen. In der Kammerscheidewand kann man die beiden Schenkel in ihrer typischen Lage sehen. Sie scheinen schon größtenteils aus langen Muskelfasern zu bestehen, deren Fibrillen jedoch noch sehr zart und spärlich entwickelt sind. Die beiden Schenkel sind durch spärliche, aber gut erkennbare Bindegewebsfasern von der übrigen Herzmuskulatur getrennt. Die weiteren Endausbreitungen der beiden Schenkel konnte ich nur mit Wahrscheinlichkeit erkennen, weil die einzelnen Muskelfasern derselben außer der eben erwähnten mangelhaften Fibrillenentwicklung und dem durchschnittlich etwas größeren Dickendurchmesser keine nennenswerten Unterscheidungsmerkmale gegen die gewöhnlichen Kammermuskelfasern besitzen. Die gewöhnliche Herzmuskulatur besteht schon aus den sich untereinander verbindenden, einzeln gut verfolgbaren Muskelfasern, welche gewöhnlich in der Peripherie einschichtig, aber relativ kräftig entwickelte Fibrillen aufweisen.

Im Herzen einer 7monatlichen Frühgeburt (No. 162) ist die Differenzierung der quer- und längsgestreiften Muskelfasern in diesem System soweit fortgeschritten, daß selbst der Vorhofsabschnitt aus langen zarten Muskelfasern gebildet ist, welche sich untereinander verbinden und das eigenartige Netzwerk bilden.

Im weiteren Verlaufe des Fötallebens und des extrauterinen Lebens nehmen die Fibrillen, Hand in Hand mit dem allgemeinen Wachstum des Herzens, in den einzelnen Muskelfasern sowohl des Verbindungsbündels wie auch der gewöhnlichen Herzmuskulatur zu und erreichen schließlich im 12. bis 15. Lebensjahre den oben erwähnten Zustand des Erwachsenen.

Die Fragen, aus welcher embryonalen Anlage dieses System sich entwickelt, in der wie vielten Embryonalwoche es als solches im ganzen Umfange fertig ist, muß ich offen lassen. Nur das kann man sicher annehmen, daß dieses System beim Menschen in den ersten 2 bis 3 Embryonalwochen nicht als ein System, welches im erwachsenen Herzen sichtbar ist, existieren kann, weil in dieser Zeit noch das Septum ventriculorum fehlt.

Schließlich erhebt sich noch eine Frage, ob die von mir beschriebenen Purkinjeschen Fäden des Menschen schon von anderen Autoren gesehen worden sind. Die einzige Angabe, welche in dieser Beziehung in Betracht kommt, ist in dem Köllikerschen Handbuche enthalten. Es heißt daselbst u. a.: „Beim Menschen finden sich Purkinjesche Fäden auf keinen Fall regelmäßig, ...“ (S. 618). „In der Kammermuskulatur des Menschen finden sich dicht unter dem Endokardium Fasern, welche eine aus quergestreiften Fibrillen gebildete Röhre darstellen (s. S. 607, Fig. 1257), deren Hohlraum mit hellem Sarkoplasma samt Kern erfüllte Erweiterungen zeigt und dazwischen liegende Einschnürungen, an welchen die Fibrillen bis zum Verschwinden der Lichtung der Röhre sich genähert haben. Es kommt ferner vor, daß nebeneinander liegende Röhren auf längere

Strecke mit ihren Fibrillenmänteln ganz verschmelzen, wodurch dann tatsächlich eine Übergangsform zwischen echten Herzmuskelfasern und Purkinjeschen Zellen gegeben ist" (S. 626). Diese Beschreibung trifft, wie meine oben erwähnte Ausführung zeigt, nur für einen Teil der menschlichen Purkinjeschen Fäden zu. Die überwiegende Mehrzahl zeigt aber keine solche Einschnürung und keine regelmäßige röhrenförmige Anordnung der Fibrillen. Da aber von Kölliker wahrscheinlich, auf dem Befunde des Schafherzens fußend, gerade nach solchen Fasern suchte und nur in ihnen das Äquivalent der Purkinjeschen Faser des Schafherzens sah, so mußte ihm der Zusammenhang dieser eigentümlichen Fasern mit einem wohl charakterisierten System und Übereinstimmung dieses Systems mit demjenigen der Purkinjeschen Fäden des Schafherzens entgehen.

Ich habe außer den bisher erwähnten Herzen des Menschen und der verschiedenen Tiere noch die Herzen von Kaninchen, Ratten, Meerschweinchen und von Vögeln ein Taubenherz untersucht. Das Resultat dieser Untersuchungen werde ich hier ganz kurz erwähnen.

d) Das Kaninchenherz.

Dieses Herz habe ich makroskopisch nicht untersucht. Im Stufenschnittpräparate desselben konnte ich konstatieren, daß der Vorhofsabschnitt des Atrioventrikularbündels aus den auffallend dicht gedrängt liegenden, netzbildenden Muskelfasern besteht, welche sich durch den sehr starken Kernreichtum auszeichnen. Der Kammerabschnitt weist histologisch keine großen Unterschiede von den gewöhnlichen Kammermuskelfasern auf, so daß ich nur durch serienweise Untersuchung seinen Verlauf einigermaßen verfolgen konnte.

e) Das Rattenherz.

Ich habe dieses Herz auch in Serien bearbeitet; aber wegen der Kleinheit der Muskelfasern war das Resultat der Untersuchung keineswegs befriedigend. Ich konnte nämlich nur den Vorhofsabschnitt und den Anfangsabschnitt des Kammerbündels von der übrigen gewöhnlichen Herzmuskulatur mit Sicherheit unterscheiden. Der Vorhofsabschnitt des Bündels stellt sich auch beim Rattenherzen als ein sehr kompliziertes Fasernetzwerk dar. Das Kammerbündel besteht aus den Muskelfasern, die von denen der gewöhnlichen Kammermuskulatur kaum zu unterscheiden sind, so daß ich die einzelnen Endausbreitungen nicht mehr mit Sicherheit verfolgen konnte.

f) Das Meerschweinchenherz.

Ein Meerschweinchenherz habe ich makroskopisch untersucht. Dabei konnte ich keine subendokardiale Endausbreitungen des Verbindungsbündels sehen, wohl aber waren in den Kammern ganz feine, meist nur wollhaardicke, sehnenfadenartige Stränge sehr zahlreich sichtbar. Diese Stränge bildeten in dem linken Ventrikel ein deutliches Netzwerk, wie es auch beim Katzenherzen der Fall war.

Mikroskopisch habe ich nur einen Teil der Kammerscheidewand, wo erfahrungsgemäß der linke Schenkel des Verbindungsbündels verläuft, untersucht und tatsächlich den letzteren gefunden. Er liegt wie gewöhnlich subendokardial und besteht aus den relativ dicken, sehr blaß gefärbten Muskelfasern, die mit wenigen Fibrillen versehen sind. In den subendokardialen Endausbreitungen und in den oben makroskopisch erwähnten sehnenfadenartigen Strängen zeigen die Muskelfasern gegenüber den gewöhnlichen Kammermuskelfasern keinen großen Unterschied mehr. Die ersteren besitzen aber gewöhnlich ein sehr bedeutendes interstitielles Bindegewebe oder sogar bindegewebigen Scheide für einzelne Muskelfasern, die etwas undeutlichere Quer- und Längsstreifung zeigen, als die gewöhnlichen Kammerfasern.

g) Das Taubenherz.

Dieses Herz ist auch wie in den anderen Fällen in Serien geschnitten. Wie sich aber später unter dem Mikroskop herausstellte, war die Schnittrichtung nicht richtig, so daß ich nicht den ganzen Verlauf des Verbindungsbündels verfolgen konnte. Jedenfalls ist es sicher, daß das Taubenherz das Atrioventrikularbündel besitzt, weil ich mit Obermeier und Hofmann in ihm sichere Purkinjesche Fäden finden konnte. Histologisch bestehen die Purkinjeschen Fäden, d. h. die Endausbreitungen des Verbindungsbündels, im Taubenherzen aus den sehr dicken Fasern, welche ganz spärliche, besonders zarte Fibrillen und große, schwach färbbare, meist rundliche Kerne besitzen. Der Zelleib ist auffallend durchsichtig. Die Fasern scheinen nicht selten aus den kurzen, in einer Reihe hintereinander verbundenen Zellen zu bestehen. Aber andererseits gibt es auch solche Fasern, welche auf eine lange Strecke keine Zellgrenzen aufweisen. Diese Endausbreitungen sind meist in den subendokardialen Gegenden zu finden; aber sie verlaufen auch sehr oft, wie schon Hofmann bemerkt hat, mit den größeren Arterienästen des Myokards zusammen in die Tiefe desselben. Übergänge der eigentümlichen Fasern in die gewöhnlichen Herzmuskelfasern kann man auch sehr häufig sehen, sie bieten aber keine Besonderheiten dar.

C. Kritische Schlußbetrachtung.

Das wesentliche Ergebnis aller meiner Untersuchungen ist der Nachweis von gesetzmäßiger Verlaufsweise und eigenartiger Struktur des Verbindungsbündels bei allen untersuchten Säugetierherzen, wodurch sich dasselbe wesentlich von der übrigen Herzmuskulatur auszeichnet. Diese eigenartige Struktur erreicht ihre besondere Ausprägung in den Herzen der Huftiere. Und ich glaube, den Beweis geliefert zu haben, daß die bisher in ihrer Bedeutung völlig unerklärten Purkinjeschen Fäden nichts anderes sind, wie die Endausbreitungen jenes merkwürdigen Verbindungsbündels zwischen Vorhofs- und Kammermuskulatur.

Wenn somit den Purkinjeschen Fäden die gleiche physiologische Bedeutung wie dem Atrioventrikularbündel überhaupt zugeschrieben werden muß, so halte ich, nachdem diese Entscheidung gefallen ist, für wichtig, noch einmal einen Blick auf die historische Entwicklung dieser Frage zu werfen und gleichzeitig kritisch zu prüfen, wie weit bereits die Existenz der Purkinjeschen Fäden bei anderen Säugetieren als bei den Huftieren vor mir nachgewiesen ist und welche physiologische Bedeutung ihnen zugeschrieben wurde.

I. Die Entwicklung der Lehre von den Purkinjeschen Fäden.

Im Jahre 1845 hat Purkinje[1]) an den inneren Wänden der Kammern des Schafherzens, und zwar unter der serösen Haut, ein Netz grauer, platter, gallertiger Fäden entdeckt. Bei mikroskopischer Untersuchung hat er diese Fäden aus zahlreichen kernhaltigen Körnern zusammengesetzt gefunden, welche eng aneinander gedrängt und dadurch polyedrisch erschienen. „Im Innern jedes Kornes finden sich ein oder zwei Kerne ohne sphärische Umschließung, dergleichen sich in den wahren Ganglienkörnern zeigt. Von diesen Körnern fanden sich in querer Richtung 5—10 beisammen, die der Länge nach reihenweise in Bündel geordnet jene grauen Fäden bildeten. Zwischen den Körnern der Interstitien ihrer Wände findet sich ein elastisches Gewebe von Doppelfasern, welches bei Behandlung mit Essig ähnliche Querstreifen zeigt, wie die Muskelfasern des Herzens.“ Er konnte aber nicht sicher entscheiden, ob diese Fäden wirkliche Muskelfasern waren oder bloß Umrisse membranöser Wände, welche wie bei den Pflanzenzellen den körnigen Inhalt umgeben.

1) Purkinje, Mikroskopisch-neurologische Beobachtung. Archiv für Anatomie, Physiologie und wissenschaftliche Medizin. Jahrg. 1845.

Was die Bedeutung dieses eigentümlichen Gebildes betrifft, so war er anfangs geneigt, dieses Gewebe dem Knorpelgewebe anzureihen, dessen Bedeutung im Herzen ihm aber unklar ist. Noch wahrscheinlicher ist es ihm, daß es sich um einen eigenen Bewegungsapparat handelt, und er hält die die Körner umschließende Membran für muskulös.

Er hat ähnliche Körnerfäden auch beim Rinde, Schwein und Pferde gefunden, dagegen ist es ihm nie gelungen, beim Menschen, Hunde, Kaninchen und Hasen dergleichen zu entdecken.

Im Jahre 1852 beschrieb v. Kölliker[1]) in seinem Handbuche der Gewebelehre das Resultat seiner eigenen Untersuchung über die Purkinjeschen Fäden folgendermaßen: Dieselben beständen aus großen, mit schönen Kernen versehenen, polygonalen Zellen, die wahrscheinlich nur an der Wand eine quergestreifte Masse enthalten, die von der der Herzmuskelfasern nicht zu unterscheiden ist. v. Kölliker will auch am frischen Endokardium des Ochsen eine Kontraktion der Fäden unter dem Mikroskop beobachtet haben. Er rechnet aus den eben erwähnten Gründen diese Fäden zum Muskelgewebe.

Über die Deutung der Purkinjeschen Fäden hat v. Kölliker in einer späteren Bemerkung über dieselben folgendes geschrieben: „Die Fäden stellen eine embryonale, aber mit Bezug auf die Größe der Zellen eine eigentümlich entwickelte Form der Muskelfasern des Herzens dar und zeigen mannigfache Übergänge zu Fasern mit verschmolzenen Zellen."

Theodor v. Heßling[2]) hat im Jahre 1854 seine eingehende Arbeit über die Purkinjeschen Fäden beim Schaf, Schwein, Kalb und bei der Ziege veröffentlicht. Nach ihm bilden die Purkinjeschen Fäden bei den Wiederkäuern subendokardial gelegene vielgestaltige Netze und Maschen, deren konstantes Vorkommen im linken Ventrikel viel mächtiger ist als im rechten. In der Regel vereinigen sich die Fäden auf weite Strecken zu membranösen Platten, innerhalb welcher oft nur wenige und kleine Öffnungen (beim Schafe) sichtbar sind. Die Purkinjeschen Fäden kommen nach ihm außer subendokardial und intermuskulär auch gar nicht selten subperikardial vor. Sie verlieren sich meist in der Muskelsubstanz; manchmal sieht man sie allmählich an Breite abnehmen und mit stumpfen

1) A. v. Kölliker, Handbuch der Gewebelehre, 1852, S. 67.

2) T. v. Heßling, Histologische Mitteilungen. Zeitschrift für wissenschaftliche Zoologie von C. T. Siebold und A. Kölliker, V. Bd., 1854, S. 189.

Enden aufhören. Die Körner selbst sollen solide Körper von wachsartiger Konsistenz und sehr großer Durchsichtigkeit darstellen. Sie sind mit 1—3 Kernen versehen und gewöhnlich nach mehreren Richtungen gestreift. Die Purkinjeschen Fäden sollen aus mehreren neben- und hintereinander liegenden Körnern und einer diese Körner zusammenhaltenden Scheide bestehen, welch letztere die Beschaffenheit der Herzmuskelfasern besitzt.

Über die Bedeutung der Purkinjeschen Fäden spricht er sich sehr zurückhaltend aus: „ . . ., so dünken mir die Körner nichts anderes zu sein, als nebeneinander liegende Stücke getrennter Muskelsubstanz, deren Vorkommen zu konstant ist, um sie für pathologisch zu deuten." Seine Untersuchungen der Herzen von Rehböcken bestärkten ihn noch mehr in seiner Ansicht, „daß diese Körper Stücke zerfallener Muskelstränge oder Bündel innerhalb des übrigen Muskelgewebes des Herzens sind, deren Vorkommen, besonders unter den Ruminantien, noch keineswegs seine physiologische Begründung hat."

C. B. Reichert[1]) erwähnt in dem „Bericht über die Fortschritte in der mikroskopischen Anatomie im Jahre 1854" die Untersuchungen von v. Heßling und bestätigt im allgemeinen v. Heßlings Befunde über die Körner; aber er bestreitet v. Heßlings Annahme, daß die Fäden aus Körnern und dazwischen gelagerten gewöhnlichen Muskelsubstanzen des Herzens beständen. Reichert hält diese gestreiften Zeichnungen für die spiegelnden, quer- oder auch längsgestreiften Seitenwände der Körperchen selbst. Die Scheiden, in welche die Purkinjeschen Fäden eingebettet sind, bestehen aus Bindegewebe.

In betreff der Deutung der Purkinjeschen Fäden ist er der Ansicht, daß diese Gebilde nichts anderes sind als die gewöhnlichen quergestreiften Herzmuskelfasern oder primitive Muskelzylinder, die außerordentlich kurz, dick und durchsichtig sind und mit den in embryonalen, quergestreiften Muskelfasern häufig vorkommenden Kernen und körnigen Massen in der Achse versehen sind. Die kurzen Muskelzylinder sind nach ihm mit dem einen abgestumpften Ende gegen die übrige Muskelmasse des Herzens, mit dem anderen gegen die elastische Faserschicht des Endokards gerichtet. Der Lage nach müssen die kurzen Primitivmuskelbündel bei ihrer Kontraktion das Endokardium und die sehnenartigen Ausläufer desselben anspannen. Reichert nimmt an, daß dieses Gebilde ein

1) Reichert, Archiv für Anatomie, Physiologie und wissenschaftliche Medizin, 1855, S. 51.

netzförmig ausgebreiteter Spannmuskel des Endokards, ein Tensor endocardii ist, dessen primitive Muskelbündel sich etwas anders als die der übrigen Herzmuskulatur verhalten.

Im Jahre 1862 erschien Remaks Arbeit[1]): „Über die embryologische Grundlage der Zellenlehre." Darin stellt er die Purkinjeschen Fäden des Schaf- und Rinderherzens als quergestreifte und miteinander anastomosierende Muskelfasern des Herzens dar, die durch „gallertige große Kugeln" von Stelle zu Stelle unterbrochen werden. Diese Einrichtung hat offenbar den Zweck, die Leistungsfähigkeit der Muskelfasern des sehr festen und elastischen Endokardiums so weit herabzusetzen, als nötig ist, um eine vollständige Entleerung der Herzkammern verhindern zu helfen, welche nämlich bei den genannten Tieren nicht einzutreten scheint, soweit sich aus dem Klaffen des Querschnittes des Herzens nach dem Tode schließen läßt.

Ch. Aeby[2]) hat im Jahre 1863 seine Arbeit über die Purkinjeschen Fäden publiziert. Er konnte bezüglich der morphologischen Verhältnisse im wesentlichen v. Heßlings Mitteilung bestätigen. Nach ihm sind die Purkinjeschen Fäden vorwiegend unter dem Endokardium und sehr selten im Innern der Kammerwand zu finden. Die Zellen sind im allgemeinen entweder strangförmig oder flächenhaft angeordnet. Wo zwei Zellen zusammentreten, da entsteht, statt einer einfachen Linie, oft eine rosenkranzartige Figur, die er auf Hohlräume oder Vakuolen zurückführen will. Es sind auch längere Zellen vorhanden, die einem Kürbiskerne ähnlich sind, und die daraus zusammengesetzten gegliederten Fäden erinnern häufig unwillkürlich an Bandwürmer. Er bestreitet ferner ausdrücklich die Meinung Heßlings, daß die Körner durch besondere Kittsubstanz, welche die Eigenschaften der Herzmuskelfasern besitzt, verbunden seien. Vielmehr glaubt er mit Kölliker, daß die streifige Masse einen Teil der Zellen selbst darstellt, und zwar häufig in Form eines peripherischen Mantels.

Aeby betrachtet die Purkinjeschen Fäden als Entwicklungsformen der Herzmuskelfasern; ja er behauptet für die Herzmuskelfasern aller Tiere die Entstehung aus Purkinjeschen Zellen, die zu zylindrischen Fasern verschmelzen. Als Beweis dafür führt er das gelegentliche Vorkommen von Scheidewänden im Innern der ge-

1) Remak, Archiv für Anatomie, Physiologie und wissenschaftliche Medizin, 1862, S. 230.

2) Ch. Aeby, Über die Bedeutung der Purkinjeschen Fäden. Zeitschrift für rationale Medizin, Bd. XVII, 3. Reihe, 1863, S. 195.

wöhnlichen Herzmuskelfasern an, die er an allen von ihm untersuchten Menschen- und Tierherzen gefunden haben will. Diese Scheidewände sollen nach ihm die Reste der Grenzmembranen der einzelnen Purkinjeschen Zellen sein, die bei ungenügender Verschmelzung stehen geblieben sind. Beim Menschen und anderen Tieren, an welchen er keine Purkinjeschen Zellen finden konnte, soll das ganze Bildungsmaterial schon frühzeitig aufgebraucht sein; dagegen bei anderen Tieren, an denen er diese Zellen fand, soll diese Umformung zu gewöhnlichen Herzmuskelfasern auf einen langen Zeitraum verteilt sein, oder sogar während des ganzen Lebens vor sich gehen. Die Bildungszellen der Herzmuskelfasern sind eben die Purkinjeschen Fäden. Die Möglichkeit einer fortwährenden, regelmäßigen Bildung neuer Muskelfasern auch im höheren Alter gibt er zu, weil auch dann noch der Verschmelzungsakt beobachtet wird.

Aeby hat außer bei den Wiederkäuern noch beim Hunde, bei der Katze, Mustela foina und bei dem Igel, wenigstens im nahezu erwachsenen Zustande, ebenso beim Huhn die Purkinjeschen Fäden gefunden. Dagegen bestätigt er, daß sie beim Menschen und Kaninchen fehlen und fügt hinzu, daß das gleiche bei der Hausmaus und dem Maulwurf der Fall ist.

C. J. Eberth hat im Jahre 1866 in seiner Arbeit[1]) „Über die Elemente der quergestreiften Muskeln“ die Struktur des Herzmuskels des Menschen, verschiedener Tiere und Vögel mit Silberfärbung oder Isolierung der einzelnen Fasern durch 35 % Kalilauge oder verschiedene kombinierte Methoden histologisch sehr eingehend untersucht. Er hält es hierbei für erwiesen, daß geteilte ein- und mehrkernige kurze oder verlängerte Muskelzellen das Herz zusammensetzen. Er stellt eine Verschmelzung derselben ausdrücklich in Abrede. Die Größe und die Form der Zellelemente sollen nach ihm ganz verschieden sein. Solche verschiedenartige Zellen seien durch Kittsubstanz verbunden. Er unterscheidet die Purkinjeschen Zellen von den anderen Muskelzellen fast gar nicht und beschreibt sie als kurze, mehrkernige Elemente des Herzmuskels. Diese kurzen Muskelzellen bilden, durch die Kittsubstanz miteinander verbunden, die netzförmig verzweigten Balken des Endokards und liegen so zu sagen „als Ausfüllungsmasse in den Lücken der Kittsubstanz, wie etwa Mauersteine zwischen dem sie verbindenden Mörtel“. Über die etwaige physiologische Bedeutung sagt er nichts.

---

1) Archiv für pathologische Anatomie und Physiologie und für klinische Medizin von Virchow, XXXVII. Bd., 3. Folge: VII. Bd. 1866, S. 100.

Im nächsten Jahre hat Obermeier[1]) unter dem Titel „Über Struktur und Textur der Purkinjeschen Fäden“ sehr ausführlich diese Fäden beschrieben. Er vergleicht diese Fäden mit dem Zellenknorpel verschiedener Fische in bezug auf ihre Form und ihren eigentümlichen Glanz. Wenn man diese Fäden frisch zerzupft, so fallen in der Regel länglich polyedrische Körper heraus, die er, wie Heßling, Körner nennen will. Diese Körner besitzen nach ihm eine ovoide oder zylindrische Form und eine glatte oder eine mehr oder minder gefaltete Außenfläche. Er stellt die von Heßling angenommene Zwischensubstanz in Abrede, er konnte auch niemals aus den Körnern herausgefallene Fibrillenfasern oder eine wirkliche Zerfaserung der Körner sehen. Seine Definition eines Purkinjeschen Kornes lautet: zylindrischer oder ovoider Körper mit hyaliner Axensubstanz, in der kernartige Körper usw. eingebettet liegen, und peripherischer, längs- und quergestreifter Rindensubstanz. Auch er hebt die bindegewebige Scheide der Purkinjeschen Fäden hervor. Er hat die Körner in drei verschiedene Arten geteilt:

1. Sehr durchsichtige, glänzende Körner, welche nicht scharf markierte Zeichnungen besitzen, die auf Quer- und Längsstreifung deuten.

2. Körner, die weniger durchscheinend sind und deutliche Quer- und Längsstreifung zeigen. Sie sind im allgemeinen etwas schmäler. Die hyaline Masse ist im Vergleich zur quergestreiften geringer, wie die Querschnitte zeigen.

3. Körner, die einer quergestreiften Muskelfaser gleichen und die im allgemeinen schmäler und bedeutend länger, als die übrigen Purkinjeschen Körner sind. Eine etwas hyaline Beschaffenheit ist auch ihnen eigen.

Obermeier hat ferner sehr genau beschrieben, wie die Körner an manchen Stellen allmählich eine ganz schmale, lange Form annehmen und, mit Quer- und Längsstreifung versehen, einem Herzprimitivbündel ganz ähnlich werden, mit anderen Worten also, in die gewöhnlichen Herzmuskelfasern übergehen. Doch hält Obermeier die Entwickelung der Herzmuskelfasern aus diesen Fäden nicht für genügend erwiesen. Obermeier meint vielmehr: „Man könnte bei der eigentümlich netzartigen Anordnung des Purkinjeschen Muskels wohl denken, daß sie zum besseren Zusammenschnüren des Endokardiums während der Kontraktion dienten.“ Er will durch genauen Vergleich gefunden haben, daß bei den Tieren,

1) Archiv für Anatomie, Physiologie und wissenschaftliche Medizin, 1867, S. 245 bis 255 und 358 bis 386.

wo keine Fäden zu finden sind, die elastische Faserschicht des Endokardiums stärker entwickelt ist.

Obermeier hat die Purkinjeschen Fäden beim Schaf, Rind, Schwein, Pferd, Hund, bei der Gans und der Taube gefunden; nicht aber bei der Katze, beim Menschen, beim Hasen, bei der Maus und beim Frosch.

Max Lehnert[1]) veröffentlichte 1868 seine sehr ausführliche Arbeit „Über die Purkinjeschen Fäden" im Archiv für mikroskopische Anatomie. Er hat diese Purkinjeschen Fäden beim Kalb, Schaf, Rind, Schwein, Pferd, Reh und bei der Ziege konstant gefunden; dagegen hat er beim Menschen, bei Hund, Hase, Kaninchen, Fuchs, Maulwurf, Katze, Ratte, Maus, Reiher, Gans, Huhn, Taube, Hänfling, Frosch, unter den Fischen bei Karpfen und Hecht vergeblich danach gesucht. Er hält die von Obermeier beim Hund, Huhn, bei der Taube und Gans gefundenen, und von demselben für die Purkinjeschen Zellen gehaltenen Fäden nicht dafür mit der Begründung, daß Purkinjesche Fäden nach seiner Ansicht einzelne, von einander isolierbare Körner enthalten müssen.

Lehnert versteht unter Purkinjeschen Fäden solche, welche aus zahlreichen, netzförmig angeordneten, sich vielfach durchkreuzenden und durchflechtenden Zügen quergestreifter Muskelfibrillen bestehen, deren Maschen von den Purkinjeschen Körnern ausgefüllt sind. Die Körner sollen dabei nach ihm nichts Weiteres, als der Überrest des zur Anlage der Purkinjeschen Fäden verwandten, jetzt bedeutungslosen hyalinen Bildungsmaterials sein. Er hat auch von den peripheren Fibrillenbündeln die zentralen Fibrillen unterschieden, die von den ersteren entspringen, in die Körner eindringen, entweder in bestimmter oder unbestimmter Richtung verlaufen und oft in den Körnern ein wirres Fibrillenknäuel bilden sollen. Er äußert die Vermutung, daß die Fibrillen der Purkinjeschen Fäden von den übrigen Herzmuskelbündeln abzweigen, und nachdem sie in den Purkinjeschen Fäden die Maschen für die Körner gebildet haben, wieder als gewöhnliche Muskelbündel weiter ziehen. Nach alledem sollen die Purkinjeschen Fäden nur eine bei gewissen wenigen Säugetieren vorkommende Eigentümlichkeit im Verlaufe gewisser Fibrillenbündel des Myokardiums sein, und nicht als selbständiges, besonderes Organ aufgefaßt werden können, und gerade von dieser Verlaufseigentümlichkeit sollen nach ihm die anderen Autoren, welche den zelligen Bau der Purkinjeschen Fäden annehmen, getäuscht worden sein.

1) Archiv für mikroskopische Anatomie von Schultze. IV. Bd., 1868, S. 26.

Die Purkinjeschen Fäden sollen also, von Lehnerts Standpunkt aus betrachtet, keine andere physiologische Bedeutung als die übrigen netzartig angeordneten gewöhnlichen Herzmuskelfasern haben.

In einer Arbeit von Anton Frisch[1]) (1869) finde ich folgende Angaben. Die Purkinjeschen Fäden sollen nur im Herzen einiger Säugetiere (Schaf, Ziege, Reh, Rind, Pferd und Schwein) vorkommen. Er stellt aufs entschiedenste Obermeiers Angabe, daß im Herzen vom Hunde, von der Gans, dem Huhn und der Taube Purkinjesche Fäden vorhanden sein sollen, in Abrede. Ebensowenig erkennt er das Vorkommen der Purkinjeschen Fäden im Herzen des Igels und Marders, bei denen Aeby sie gesehen haben will, an. Er erklärt ferner Henles Angabe, daß Purkinjesche Fäden im Herzen des neugeborenen Kindes vorkommen sollen, für unrichtig. Auch im Herzen vom Adler und von Spermophilus citillus konnte er keine Fäden finden.

Er bemerkt, daß die Purkinjeschen Fäden im linken Ventrikel bis zur Höhe der Papillarmuskeln ein ziemlich gleichmäßiges Netz bilden, während sie in der Zone, welche über den Papillarmuskeln gelegen ist, nur mehr vereinzelt, ohne deutliche Netzbildung liegen. Er gibt ferner an, daß ein starkes Bündel von Purkinjeschen Fäden, das durch Vereinigung von zwei anderen von den Papillarmuskeln kommenden Strängen gebildet wird, gegen das Ostium arteriosum hin läuft, im weiteren Verlaufe undeutlich wird und einige Linien vor dem Anfange der Aorta verschwindet. Die Purkinjeschen Fäden dieses starken Stranges sollen hier in Faserzüge gewöhnlicher Muskelsubstanz übergehen.

Ein vollständig entwickelter Purkinjescher Faden sei mikroskopisch aus polygonalen, hellen gallertigen Zellen zusammengesetzt, welche einen oder zwei rundliche Kerne besitzen und durch Fibrillen quergestreifter Muskelsubstanz voneinander getrennt sind. Diese großen Zellen, die Körner eines Fadens, seien in ein Fadenwerk von Muskelfibrillen eingebettet, von welchem auch Fasern das Innere der Körner durchsetzen. Er nimmt also, wie Hessling und Lehnert, zwei besondere Bestandteile in den Purkinjeschen Fäden an: Körner und quergestreifte Muskelfibrillen.

Er hat ferner Purkinjesche Fäden bei Schaf- und Schweinsembryonen studiert. Nach seiner Angabe soll sich schon bei 6—9

1) A. Frisch, Zur Kenntnis der Purkinjeschen Fäden. Sitzungsberichte d. Wiener Akademie, mathematisch-naturwissenschaftliche Klasse, LX. Bd., 1869, S. 341.

Zentimeter langen Embryonen unter dem Endokardium ein sehr zartes Netz von körnigen Protoplasmasträngen mit zahlreichen eingestreuten Kernen finden. In diesem zarten Netze körnigen Protoplasmas sollen sich dann polygonale, platte Zellen mit schönen Kernen abgrenzen. Dieselben sollen langsam größer werden und in einem weiteren Stadium Längs- und Querstreifung zeigen, welche zuerst am Rande auftreten. Nun folge ein Stadium, in welchem die Querstreifen sich über die ganzen Zellen verbreitet haben. Dann beginnen die einzelnen Körner im Innern gleichsam aufzuquellen. Die quergestreifte Substanz bildet an der oberen und unteren Fläche der Körner einen dünnen Belag, an den Seitenflächen der Körner erscheinen die Fibrillen dichter und zahlreicher als die Zwischensubstanz. Dieses soll das vollständig ausgebildete Stadium der Purkinjeschen Fäden sein.

Über die funktionelle Bedeutung der Purkinjeschen Fäden konnte Frisch selbst nichts Bestimmtes sagen. Er wollte jedoch keiner der von den bisherigen Autoren so verschiedenartig ausgedachten Hypothesen zustimmen, sondern er schloß seine Arbeit mit der Bemerkung: „Bei dem allen aber muß man sich fragen, wodurch jene Herzen, welche Purkinjesche Fäden besitzen, sich in ihrer Mechanik von denen unterscheiden, welche keine Spur davon zeigen.“

F. Schweigger-Seidel gibt in dem im Jahre 1871 erschienenen „Strickerschen Handbuch der Lehre von den Geweben des Menschen und der Tiere“ etwa folgende Darstellung der Purkinjeschen Fäden: Bei Menschen- und Tierherzen soll das Endokardium der Ventrikel sämtliche Schichten der Gefäßwände besitzen und sich nicht nur mit der Intima der letzteren, sondern mit der ganzen Gefäßwand identifizieren lassen. Er nimmt an, daß an dem Aufbau des Endokardiums der Ventrikel auch das Muskelgewebe teilnimmt, in Form der glatten sowohl wie der quergestreiften Fasern. Was die letzteren anbetrifft, so sollen sie unter zwei Formen auftreten, entweder als die bekannten Purkinjeschen Fäden, oder als ein weitmaschiges Netz von Muskelbündeln, deren Elemente sich höchstens durch ihre Größenverhältnisse (größere Breite bei kürzerem Längsdurchmesser) von denen der übrigen Herzmuskelfasern unterscheiden lassen. Jeder Purkinjèsche Faden soll sich aus mehr oder weniger regelmäßigen, prismatischen Körnern zusammensetzen, von denen jedes aus einer Rindenschicht quergestreifter fibrillärer Muskelsubstanz und einer hyalinen Axensubstanz mit je einem oder zwei klaren Kernen besteht. Er hält jedes Korn für eine Muskel-

zelle, an welcher (als embryonales Stadium) nur die peripheren Schichten zu kontraktiler Substanz umgewandelt sind. Er legt der viel umstrittenen Frage, ob dieses oder jenes Tier Purkinjesche Fäden besitzt, nur eine geringe Bedeutung bei, weil es sich nach ihm eben nur um verschiedene Formen des Endokardmuskels handelt. Es sei Sache der Entwicklungsgeschichte genauer darzulegen, in welchem Verhältnis diese Purkinjeschen Fäden zu den Herzmuskeln in ausgebildetem Zustande stehen.

Über ihre Bedeutung äußert er sich nicht.

In dem im Jahre 1876 erschienenen Lehrbuch der allgemeinen und mikroskopischen Anatomie von W. Krause ist auch eine kurze Bemerkung über die Purkinjeschen Fäden enthalten. Krause schreibt unter anderem: „Es sind sekundäre, aus Reihen von polyedrischen, auf embryonaler Entwicklungsstufe stehen gebliebenen kontraktilen Muskelzellen zusammengesetzte Muskelbündel, deren Zellen nur an ihrer Peripherie quer gestreift sind, während in der Achse, woselbst auch der Kern sitzt, die Sonderung des kontraktilen Protoplasmas in anisotrope und isotrope Substanz gar nicht oder nur in Form einzelner, eingelagerter Muskelkästchenreihen eingetreten ist.“ Krause konnte die Purkinjeschen Fäden beim Menschen, Kaninchen usw. nicht finden.

In demselben Jahre schreibt Henle in seinem Handbuch der Gefäßlehre des Menschen (S. 63) über die Purkinjeschen Fäden ungefähr wie folgt: Unter dem Endokardium kommen beim Menschen in den ersten Lebensmonaten, bei manchen Tieren auch in erwachsenem Zustande Netze grauer Fäden vor, welche aus aneinander gereihten, kürbiskernförmigen Zellen bestehen. Die Reihen dieser Zellen zeigen mancherlei Übergänge zu quergestreiften Muskelbündeln und scheinen in der Tat neue, in der Bildung begriffene Schichten des membranösen Teils der Herzwand zu sein.

Er will also auch beim ganz jungen Menschen diese eigentümlichen Purkinjeschen Fäden gesehen haben, während bis dahin sämtliche Forscher sie beim Menschen nicht finden konnten.

L. Ranvier handelt in seinem Technischen Lehrbuche der Histologie, welches im Jahre 1877 ins Deutsche übersetzt wurde, über die Purkinjeschen Fäden ziemlich eingehend ab.

Nach ihm zeigen die Purkinjeschen Zellen, die neben- und übereinander gereiht den Faden bilden, an ihren Rändern Längs- und Querstreifung und in ihrer Mitte eine körnige Protoplasmamasse, in welcher man einen oder meistens zwei ovale Kerne wahrnimmt. Die Dicke der gestreiften Schicht ist an der freien Fläche

geringer als an ihren Verbindungsflächen mit den benachbarten Zellen. Es scheint, als ob diese Zellen von einem Netz von Muskelfasern umschlossen seien; doch sieht man auch auf der freien Oberfläche Längs- und Querstreifung, die deutlich der Zelle anzugehören scheinen. Er hat ferner mittelst 40 proz. Kalilauge diese Fäden in einzelne Zellen auflösen und an diesen frei gewordenen Zellen noch immer die Fibrillenzeichnung nachweisen können. Auf diese Tatsache gestützt, bestreitet er entschieden Lehnerts Ansicht, daß die gestreifte peripherische Substanz ein unabhängiges muskulöses Netz bilde, in dessen Maschen die Purkinjeschen Zellen einfach eingeschlossen wären. Er hat auch den schon bekannten Übergang der Purkinjeschen Fäden zu den Herzmuskelfasern bestätigt.

Ranvier hält nach allem Gesagten diese Purkinjeschen Fäden für embryonale Herzmuskelfasern, die in ihrer Entwicklung aufgehalten sind.

Im Jahre 1877 berichtet C. Gegenbaur[1]), daß er bei einem 15jährigen Menschen an mehreren Stellen im Innern des Myokards des rechten Ventrikels das Vorkommen der Purkinjeschen Fäden beobachtet habe. Diese Gebilde gleichen ganz dem Befunde der Purkinjeschen Fäden beim Schaf. Er sieht in ihnen in eigentümlicher Richtung entwickelte Elemente des Herzmuskels, aber nicht einfache, in ihrer Entwicklung aufgehaltene Muskelzellen. Nach ihm soll bei diesen Fäden der Mantel der kontraktilen Substanz durch die Vergrößerung der indifferenten Zellsubstanz selbst, die bei den übrigen Herzmuskelfasern mit der Differenzierung der kontraktilen peripherischen Schicht allmählich abnimmt, auseinander gedrängt, zu einer dünnen, hin und wieder durch breite Lücken unterbrochenen Schicht verändert worden sein. Über die physiologische Bedeutung sagt er nichts.

Im Jahre 1886 hat R. Schmaltz in seiner Arbeit[2]) „Die Purkinjeschen Fäden im Herzen der Haussäugetiere“ über diesen Gegenstand einen sehr eingehenden Bericht erstattet. Er hat dabei die Purkinjeschen Fäden im Pferdeherzen als Untersuchungsobjekt am geeignetsten gefunden und von diesen anfangend dann bei der Ziege, beim Rind, Schaf und Schwein die Fäden sehr genau untersucht und verglichen. Dabei hat er sie je nach der Tierart etwas anders gefunden, besonders aber bei weiterer Untersuchung beim Hunde und Kaninchen einen beträchtlichen Unterschied im Ver-

1) C. Gegenbaur, Notiz über das Vorkommen der Purkinjeschen Fäden, Morphologisches Jahrbuch von Gegenbaur, III. Bd., 1877, S. 633.

2) Archiv für wissenschaftliche u. praktische Tierheilkunde, XII. Bd., 1886, S. 161.

gleiche zu den oben genannten Huftieren konstatiert. Schmaltz hat also die Purkinjeschen Fäden bei fast allen Haussäugetieren gefunden und legt auf diesen Punkt ein besonderes Gewicht. Das menschliche Herz hat er nicht untersucht, aber er vermutet auch in ihm die Gegenwart der Purkinjeschen Fäden.

Dann hat Schmaltz auf entwicklungsgeschichtlichem Wege die Purkinjeschen Fäden bei Schafembryonen in jeder Fötalwoche und bei Kalbsembryonen in den letzten zwei Dritteln des intrauterinen Lebens untersucht. Faßt man das Resultat seiner embryologischen Untersuchung kurz zusammen, so läßt sich ungefähr folgendes sagen: Die Purkinjeschen Zellen kommen schon in einer Zeit vor, wo das Myokardium noch ganz aus Spindelzellen besteht, an welchen eben die Umbildung des Protoplasmas in fibrilläre Substanz an der peripheren Zellzone sich zeigt. Die Purkinjeschen Zellen besitzen schon von Anfang an eine ganz andere Form als die spindelförmigen Muskelzellen. Sie selbst sollen keine Querstreifung besitzen. Es sollen aber schon in dieser Zeit zwischen und über den Purkinjeschen Zellen quergestreifte Muskelfibrillen verlaufen. Die Zahl der Purkinjeschen Zellen ist nach ihm in der früheren Embryonalzeit keineswegs größer als am ausgewachsenen Tiere. In der weiteren Entwicklungszeit prägen sich die Zellformen besser aus. Ein wirres interzelluläres, quergestreiftes Fibrillennetz soll über die schwachkörnigen Zellen verlaufen, dann sollen Grenzstränge zwischen und fibrillärer Belag auf den Zellen auftreten, dagegen niemals an den Zellen selbst eine Randquerstreifung eintreten.

Nach ihm sollen die Fibrillen nicht zur Zelle selbst gehören, sondern von außen her, d. h. von den spindelförmigen eigentlichen Herzmuskelzellen stammen und über und zwischen den Zellen verlaufen. Aus diesem Grunde hat er sie interzelluläre Fibrillen und die aus diesen Fibrillen sich bildenden Stränge, welche die Zellen umgrenzen sollen, kurz Grenzstränge genannt. Die Purkinjeschen Zellen, welche den fibrillären Belag besitzen, sollen nach ihm ganz selbständige, nicht muskulöse Gebilde sein.

Über die Bedeutung der Purkinjeschen Zellen will er sich nicht bestimmt äußern. Seine Vermutung geht dahin, daß es sich hier um muskulomotorische Endapparate handelt, und daß die Purkinjeschen Fäden in wichtiger Beziehung zu der Tätigkeit des Herzens stehen.

Toldt bringt in seinem Lehrbuch der Histologie (3. Auflage, 1888) über die Purkinjeschen Fäden eine kurze Notiz. Er gibt unter anderem an, daß die Purkinjeschen Fäden zum Teil aus

leicht quergestreiftem Inhalt bestehen, von Strecke zu Strecke aber durch wohl charakterisierte Muskelsubstanz ersetzt werden. Häufig scheinen diese Zellen ganz von einer Schicht quergestreifter Substanz umschlossen. Die Bedeutung der Fäden ist völlig unklar.

E. A. Schäfer schildert in Quains elements of anatomy (1893) diese Purkinjeschen Fäden ungefähr in folgender Weise: Sie sollen aus Muskelfibrillen bestehen, welche sich miteinander durchflechtend ein Netzwerk bilden, dessen Maschen von polygonalen Zellen ausgefüllt sind. Diese Muskelfibrillen sollen auf diese Weise die Zellen umgeben und die letzteren untereinander verbinden.

Seiner Ansicht nach sollen die Zellen eigentümliche in der Entwickelung aufgehaltene muskulöse Elemente sein.

In A. Raubers Lehrbuch der Anatomie des Menschen (1894) befindet sich eine ganz kurze Notiz über die Purkinjeschen Fäden. Unter dem Endokardium kommen bei dem Menschen in den ersten Lebensmonaten, bei manchen Tieren auch in erwachsenem Zustande Netze grauer Fäden vor. Es sind aneinandergereihte Muskelzellen von embryonaler Beschaffenheit.

Das in mehreren Auflagen erschienene Lehrbuch der Histologie von Böhm und v. Davidoff enthält eine kurze Bemerkung über die Purkinjeschen Fäden. Sie sollen aus Zellen bestehen, deren Protoplasma sich nur am peripheren Teile in quergestreifte Substanz verwandelt hat. Sie kommen bei einigen Tieren, selten auch beim Menschen vor.

Im Jahre 1897 ist M. Duval in seinem Lehrbuch Précis d'Histologie energisch gegen die von einigen Autoren vertretene Ansicht, daß die Purkinjeschen Fäden aus eigentümlichen Zellen und dazwischen liegender Muskelsubstanz bestehen sollen, aufgetreten. Er ist der Ansicht, wie die meisten Autoren, daß die Purkinjeschen Fäden keine Zwischensubstanz besitzen, sondern ausschließlich aus Zellen zusammengesetzt sind, welche in ihrer Rindenschicht quergestreifte Fibrillen besitzen. Er hat auch die Übergänge der Purkinjeschen Fäden zu den Herzmuskelfasern konstatiert.

Er hält diese Zellen für in der Entwicklung zurückgebliebene Muskelfasern. Er konnte beim Menschen diese Fäden nicht finden.

Romiti glaubt, wie er in seiner Abhandlung „Trattato dell' anatomia dell' uomo, Vol. I, Part. 4" über die Purkinjeschen Fäden schreibt, daß die Purkinjeschen Zellen der Ausdruck für die Tatsache seien, daß sich fortwährend neue Muskelzellen im Herzen bilden.

R. Minervini[1]) hat im Jahre 1898 seine Arbeit „Particolarita di struttura delle cellule muscolari del cuore“ veröffentlicht. Er berührt in dieser Arbeit ziemlich kurz auch die Purkinjeschen Fäden. Er fand diese Fäden hauptsächlich unter dem Endokardium, ferner im Myokardium selbst. Die Purkinjeschen Zellen sollen meist in Haufen oder zu Ketten angeordnet liegen, selten aber auch isoliert vorkommen. Die Fäden setzen sich direkt in die gewöhnlichen Herzmuskelfasern fort. Er findet die Fäden nicht beim Menschen.

Minervini ist geneigt, die Purkinjeschen Zellen als besonders veränderte Muskelfasern anzusehen, die zum Endokardium gehören, oder aber als eine besondere Form der Rückbildung solcher Muskelzellen, die nicht vollständig in physiologischer Hinsicht ausgebildet sind. Sie sind also zwar muskulöser Natur, sind aber entweder eine Art von hydropischen Muskelzellen, oder sie sind unvollständig ausgebildete funktionsunfähige Zellen.

Im Jahre 1900 erwähnt V. v. Ebner[2]) in seiner Arbeit „Über die Kittlinien der Herzmuskelfasern“ ganz kurz die Purkinjeschen Fäden. Er ist der Ansicht, daß diese Fäden nicht in den Entwicklungskreis typischer Herzmuskelfasern gehören.

H. Hoyer[3]) schreibt im Jahre 1901 unter dem Titel „Über die Kontinuität der kontraktilen Fibrillen in den Herzmuskelzellen“ den Purkinjeschen Zellen folgende Eigenschaften zu. Die Zellen machen sich zwar als gesondertes Territorium kenntlich, aber sie besitzen keine scharf umschriebenen Grenzen. Er hält den hellen Hof um die Kerne für ein Kunstprodukt, das dadurch entstehen soll, daß sich einerseits der Kern und andererseits die konsistenteren Randteile des Zellleibes durch Reagentien stärker kontrahieren. Die kontraktilen Fibrillen, die in den peripheren Teilen der Zellen liegen, beschränken sich nicht nur auf die einzelnen Zellen, sondern überbrücken die Zellgrenzen und laufen in der nächsten Zelle weiter fort. Von diesen Längszügen der Fibrillen zweigen sich auch seitliche Äste ab, welche in die anstoßenden Nachbarzellen übergehen. Die Fibrillen selbst setzen sich aus den von den Skelettmuskeln her bekannten Teilen zusammen. Die Purkinjeschen Fäden verlaufen meist subendokardial. Von diesem oberflächlichen Fadennetze lösen sich aber stellenweise Stränge ab, die in die Tiefe des Myokardiums

1) Anatomischer Anzeiger, Bd. XV, No. 1, 1899.

2) Sitzungsberichte der Wiener Akademie; mathematisch-naturwissenschaftliche Klasse, CIX. Bd., Abt. III, 1900, S. 700.

3) Anzeiger der Akademie der Wissenschaften in Krakau, mathematisch-naturwissenschaftliche Klasse, 1901, S. 205.

eindringen. An diesen intramyokardialen Fäden sollen die sie zusammensetzenden Zellen in dem Maße, als sie tiefer dringen, immer mehr den Charakter von echten Muskelzellen annehmen, die bindegewebige Hülle allmählich verlieren und mit den umliegenden Muskelzellen in Verbindung treten.

Die Bedeutung, die Hoyer auf Grund der oben kurz referierten Befunde den Purkinjeschen Zellen beilegt, ist folgende: Die Purkinjeschen Zellen stellen in Entwicklung begriffene, muskulöse Elemente dar, die in ihrem Längenwachstum behindert worden sind und sich daher mehr in die Breite und Dicke entwickelt haben. Beim fortschreitenden Wachstum des Herzens gehen die Purkinjeschen Zellen allmählich, namentlich in den tieferen Lagen, in Herzmuskelzellen über.

In der Société de Biologie hat Marceau[1]) eine vorläufige Mitteilung über die Purkinjeschen Fäden gemacht, in welcher er besonders auf die embryonale Entwicklung der Fäden beim Schafe eingeht. Er hat schon bei einem Foetus von 10 cm die Purkinjeschen Fäden deutlich differenziert gefunden. Und er zieht aus dem Umstande, daß dieselben auch weiterhin ihre besondere Struktur beibehalten, den Schluß, daß es sich nicht um Entwicklungshemmungen oder Übergangsformen zu gewöhnlichen Herzmuskelfasern handelt, sondern daß es eine spezielle Formation von Herzmuskelfasern ist, welche auch für eine besondere, bisher noch unbekannte physiologische Funktion bestimmt sind.

Im nächsten Jahre erscheint H. K. Hofmanns Arbeit[2]) „Beitrag zur Kenntniss der Purkinjeschen Fäden im Herzmuskel". Er hat diese Fäden bei Rindsembryonen, beim Kalb, Rind, Kaninchen, Ratte, Maus, Taube, Hühnerembryo und am deutlichsten beim Schaf gefunden, dagegen hat er sie beim menschlichen Embryo und bei einem 27jährigen Menschen vermißt. Nach ihm sollen die Purkinjeschen Fäden, fast allen bisherigen Angaben entgegen, außer im Endokardium und Myokardium sehr zahlreich auch im Perikardium vorkommen. Was die histologische Beschaffenheit anbelangt, so betont er ausdrücklich, daß die Purkinjeschen Fäden in der Tat, wie A. v. Kölliker zuerst gezeigt hat, aus Reihen von Muskelzellen mit quergestreifter Randzone und schönen Kernen bestehen und nicht Zellen darstellen, die in eine quergestreifte Zwischensubstanz ein-

1) M. F. Marceau, Recherches sur l'histologie et le développement comparés des fibres de Purkinje et des fibres cardiaques; Comptes Rendus de la société de Biologie, 1901, S. 653.

2) Zeitschrift für wissenschaftliche Zoologie, Bd. LXXI, Heft 3, 1902, S. 486.

gebettet sind. Die Fibrillen sollen von Zelle zu Zelle übergehen. Er bestätigt von neuem die Tatsache, daß diese Fäden direkt in die Herzmuskelfasern übergehen und schildert diese Übergänge sehr genau.

Hinsichtlich der Bedeutung der Fäden bestreitet er die Angabe, daß dieselben in der Entwicklung stehen gebliebene oder zurückgebliebene Elemente gewöhnlicher Herzmuskulatur sind und ist geneigt anzunehmen, daß diesen Zellen die Ersatzbildung für frühzeitig zugrunde gegangene oder gebrauchsunfähig gewordene Herzmuskelfasern obliegt. Die Übergangsformen dieser Fäden zu den Herzmuskelfasern und eine angeblich sehr lebhafte Kernteilung scheinen ihn zu dieser Annahme geführt zu haben. Er betont jedoch dabei, daß es weiteren Untersuchungen überlassen sein müsse, inwieweit diese Annahme richtig ist.

Die neueste Arbeit über die Purkinjeschen Fäden, die mir zugänglich war, ist die G. Moriyas[1]). Er hat im Jahre 1904 unter dem Titel „Über die Muskulatur des Herzens" u. a. auch diesen Fäden einen kurzen Aufsatz gewidmet. Er will diese Fäden nur beim erwachsenen Schaf, dagegen nicht beim Embryo desselben, ferner auch nicht bei Menschen, Säugetieren, Geflügel, Reptilien, Amphibien und Knochenfischen, die er gelegentlich auf diese Gebilde untersucht hat, gefunden haben. Die Purkinjeschen Fäden sollen aus mehreren ovalen oder elliptischen Zellen zusammengesetzt sein, mitunter sollen sie eine große Gruppe im Myokardium bilden. Die Zellen besitzen eine relativ große Menge Protoplasma, in dessen äußere Schicht quergestreifte Fibrillen eingebettet sind, welche letzteren ziemlich unregelmäßig verlaufen. Außer den ovalen Zellen sollen sich noch zylindrische oder mehr längliche Zellen finden, welche das Ende eines Purkinjeschen Fadens bilden und sich histologisch von normalen Muskelfasern schwer unterscheiden lassen. Die Kittlinien, die in den erwachsenen Herzmuskelfasern sehr oft vorkommen, dagegen nicht in den embryonalen, sollen bei diesen Purkinjeschen Fäden ganz fehlen.

Moriya hält die Purkinjeschen Fäden für nahe Verwandte der embryonalen Muskelfasern, da sie sich, wie die letzteren, durch ihren zelligen Bau, durch ihren Reichtum an Protoplasma und durch das Fehlen der Kittlinien auszeichnen.

In der neuesten 11. Auflage des Lehrbuches der Histologie von Stöhr (1905) findet sich folgender Passus: Bei vielen Säuge-

1) Anatomischer Anzeiger, Bd. XXIV, 1904, S. 523.

tieren (selten beim Menschen, besonders beim Schaf) finden sich in der Herzwand, meist dicht unter dem Endokard, die Purkinjeschen Fäden, die aus hellen, aneinander gereihten Zellen bestehen. Ihre Randschichten enthalten quergestreifte, von Zelle zu Zelle kontinuierlich durchziehende Fibrillen. Ihre Kerne vermehren sich teils durch Mitose, teils durch Amitose (dann unterbleibt die Zellteilung). Diese Zellen werden als Entwicklungsformen echter Herzmuskelfasern betrachtet, da sie allmählich in solche übergehen.

Wenn man, der leichteren Übersicht halber, in aller Kürze die bisher geäußerten Ansichten der verschiedenen Autoren über die physiologische Bedeutung der Purkinjeschen Fäden noch einmal anführt, und zwar der Zeitperiode ihrer Veröffentlichung nach, so lauten sie folgendermaßen:

(1). Purkinje (1845): Ein besonderer Bewegungsapparat mit muskulösen Wänden.

(2). v. Kölliker (1852): Eine embryonale, aber mit Bezug auf Größe der Zellen eigentümlich entwickelte Form der Herzmuskelfasern.

(3). v. Heßling (1854): Die Purkinjeschen Körner sind Stücke zerfallener Muskelstränge oder -bündel innerhalb des übrigen Herzmuskelgewebes.

(4). Reichert (1855): Ein netzartig ausgebreiteter Spannmuskel des Endokards, dessen primitive Muskelbündel sich etwas anders als die übrige Herzmuskulatur verhalten.

(5). Remak (1862): Eine besondere Einrichtung der Muskelfasern des sehr festen und elastischen Endokardiums, um eine vollständige Entleerung der Kammern zu verhindern.

(6). Aeby (1863): Entwickelungsform aller Herzmuskelfasern.

(7). Eberth (1866): Keine besondere Bedeutung.

(8). Obermeier (1867): Ein zum besseren Zusammenschnüre des Endokardiums während der Kammerkontraktion bestimmter Muskelapparat.

(9). Lehnert (1868): Keine andere Bedeutung als die der übrigen, netzartig angeordneten Herzmuskelfasern.

(10). Schweiggel-Seidel (1871): Besondere Muskelhaut des Endokards, welches einer ganzen Gefäßwand gleichgesetzt wird.

(11). Krause (1876): Angabe über die Bedeutung der Fäden fehlt.

(12). Henle (1876): Neue in der Bildung begriffene Schichten des muskulösen Teiles der Herzwand.

(13). Ranvier (1877): Embryonale Muskelfasern, die in ihrer Entwickelung aufgehalten sind.

(14). Gegenbaur (1877): In eigentümlicher Richtung entwickelte, aber nicht in der Entwickelung aufgehaltene Elemente des Herzmuskels.

(15). Schmaltz (1886): Nicht muskulöse Zellen, könnten muskulomotorische Endapparate sein und in wichtiger Beziehung zur Tätigkeit des Herzens stehen.

(16). Schäfer (1893): Eigentümliche, in der Entwickelung aufgehaltene Elemente.

(17). Rauber (1894): Aneinander gereihte Muskelzellen von embryonaler Beschaffenheit.

(18). Duval (1897): In der Entwickelung zurückgebliebene Elemente.

(19). Romiti: Keimlager für neue Herzmuskelzellen.

(20). Minervini (1898): Muskulöse Elemente, und zwar hydropische Formen der gewöhnlichen Herzmuskelzellen, oder auch nicht vollkommen ausgebildete Zellen, die ohne Funktion sind.

(21). Ebner (1900): Die Purkinjeschen Fäden gehören nicht in den Entwicklungskreis typischer Herzmuskelfasern.

(22). Hoyer (1901): In Entwickelung begriffene, in ihrem Längenwachstum gehemmte muskulöse Elemente. Bei fortschreitendem Wachstum des Herzens gehen sie allmählich in Herzmuskelzellen über.

(23). Marceau (1901): Besonderes System von Herzmuskelfasern, deren Funktion noch unbekannt ist.

(24). Hofmann (1902); Diesen Zellen liegt die Vermehrung und Regeneration frühzeitig zugrunde gegangener Herzmuskelfasern ob.

(25). Moriya (1904): Nahe verwandt mit embryonalen Herzmuskelfasern.

(26). Stöhr (1905): Die Purkinjeschen Zellen werden als die Entwicklungsform echter Herzmuskelfasern betrachtet.

Einige andere Autoren haben sich nicht über die Bedeutung der Purkinjeschen Fäden ausgesprochen.

Wie diese Übersicht zeigt, kehren einige Hypothesen immer wieder. Ich werde dieselben in Rücksicht auf die von mir erhobenen Befunde einer kurzen Kritik unterziehen müssen.

(I.) Eine Hypothese will die Purkinjeschen Fäden in besondere Beziehung zum Endokardium bringen (Reichert, Remak, Obermeier, Schweiggel-Seidel). Remaks Ansicht (5) steht

indes im scharfen Gegensatze zur Meinung der anderen drei Autoren, indem er die Fäden für eine Einrichtung hält, welche die Leistungsfähigkeit des Endokardiums herabzusetzen bestimmt ist, während die anderen Autoren ihnen gerade die gegenteilige Funktion zusprechen. Remak hat seine Ansicht damit begründet, daß angeblich bei den Tieren, wo diese Fäden gefunden werden, das Lumen des Herzens nach dem Tode klaffen bleiben soll. Aber seine Schlußfolgerung ist deshalb nicht gestattet, weil man dieses System bei allen Tieren und auch beim Menschen finden kann, unabhängig davon, ob die Ventrikel nach dem Tode klaffen bleiben oder nicht. Warum ferner der suprapapillare Raum des linken Ventrikels keine vollständige Kontraktion erfahren soll, darauf will ich hier nicht eingehen. Es ist aber ganz klar, daß dieser Zustand mit der physiologischen Funktion der Purkinjeschen Fäden im Sinne Remaks gar nichts zu tun hat. Denn die Purkinjeschen Fäden sind gerade hier, abgesehen von dem Hauptstrang des linken Schenkels des Verbindungsbündels, relativ wenig vorhanden. Wegen der Bedeutung des Restblutes für den Schluß der Atrioventrikularklappen verweise ich auf die Ausführungen von Albrecht[1]).

Reichert (4) hält die Purkinjeschen Fäden für einen Tensor endocardii, der bei der Kontraktion der Ventrikel das Endokardium anspannen soll. Er stützt sich auf die Annahme, daß die Purkinjeschen Körner senkrecht zur Endokardiumfläche stehen. Aber diese Annahme wird hinfällig, weil nach meinen Untersuchungen die Anordnung der Körner und Fäden überwiegend parallel der Endokardiumfläche gerichtet ist.

Obermeier (8) schließt sich Reicherts Ansicht an und meint, es lasse sich wohl vermuten, daß die Purkinjeschen Fäden zur Funktion des Endokardiums in Beziehung stehen, es anspannen oder erschlaffen können. Er glaubt nämlich gefunden zu haben, daß die elastische Faserschicht des Endokardiums bei den Tieren, bei denen er keine Purkinjeschen Fäden finden konnte, stärker entwickelt war, als bei Tierherzen mit Purkinjeschen Fäden. Diese Beweisführung kann aber nicht mehr als berechtigt angesehen werden, nachdem ich beim Menschen, bei der Katze usw., bei denen Obermeier ausdrücklich keine Fäden finden konnte — die deshalb seiner Auffassung nach im Endokardium eine stärkere elastische Faserschicht besitzen müssen — dieses Muskelsystem gefunden habe. Obermeier hat ferner die eigentümliche, netzartige Anordung der

1) E. Albrecht, l. c.

Purkinjeschen Fäden als Beweis für seine Hypothese herangezogen. Aber diese Anordnung ist nicht bei allen Tieren in gleicher Weise vorhanden, besonders ist sie am linken Ventrikel des menschlichen Herzens eine ganz andere als beim Schafherzen. Übrigens läßt diese Anordnung auch eine andere Erklärung zu, von der weiter unten die Rede sein wird.

Was Schweiggel-Seidels Ansicht (10) anbelangt, so glaubt er, daß das Purkinjesche System nichts anderes, als eine mit der Gefäßmuskulatur identische Einrichtung ist, also die Muskularis des Endokards darstellt. Aber diese Ansicht scheint mir schon deswegen unhaltbar, weil die Purkinjeschen Fäden nicht nur subendokardial, sondern sehr zahlreich auch intramyokardial verlaufen, während die Gefäßmuskulatur, ihrem Zwecke entsprechend, nie die Gefäßwand verläßt. Warum soll die Endokardmuskulatur so oft von dem zugehörigen Endokardium ganz entfernt verlaufen?

Nach alledem kann ich keiner dieser Hypothesen, welche die Purkinjeschen Fäden als irgend einen Endokardmuskel auffassen, zustimmen; zumal wenn man nicht nur histologische Befunde oder lokale Anordnung der Purkinjeschen Fäden in den Ventrikeln, sondern die ganze Anordnung dieses Systems in Erwägung zieht. Wenn nämlich überhaupt diese Fäden zum Zusammenschnüren oder Anspannen des Endokardiums berufen sein sollten, warum finden sich die Muskeln nur an gesetzmäßig bestimmten Stellen? Zu welchem Zwecke dienen ferner der Vorhofsabschnitt und das Verbindungsstück zwischen Vorhofs- und Kammerscheidewand, welche gar nicht subendokardial liegen?

(II.) Eberth (7) und Lehnert (9) nehmen an, daß die Purkinjeschen Fäden keine andere Bedeutung als die gewöhnlichen Herzmuskelfasern haben. Dieser Auffassung kann ich mich deswegen nicht anschließen, weil diese Fasern bei allen untersuchten Säugetieren und auch beim Menschen in einer ganz bestimmten, gesetzmäßigen Anordnung vorkommen, durch Bindegewebe von dem gewöhnlichen Myokardium getrennt sind und nur an einzelnen Stellen mit den Herzmuskelfasern in Verbindung treten. So wird man unwillkürlich auf den Gedanken kommen, diesem System doch eine bestimmte Funktion zuzuschreiben. Das Herz ist ein hochwichtiges Organ, das während des ganzen Lebens des betreffenden Individuums ohne Ruhe und unter allen möglichen Umständen seine regelmäßige Pumparbeit ausführen muß. Die Natur, die sonst, wie wir aus den Erfahrungen wissen, alle Organe im menschlichen und tierischen Körper so zweckmäßig wie möglich eingerichtet hat,

versäumt sicher nicht, auch an diesem lebenswichtigen Organ ihr Bestes zu tun. Wenn sie also das Herz der Säugetiere und des Menschen mit einem besonderen Muskelsystem versehen hat, welches histologisch von dem eigentlichen Myokardium mehr oder weniger verschieden ist, und dessen Verlauf bei allen Herzen einem bestimmten, höchst eigenartigen Prinzip unterliegt, so ist es sicher aus besonderer Absicht geschehen. Übrigens hat Eberth seinen Schluß aus einer irrtümlichen Auffassung über den histologischen Bau der Purkinjeschen Fäden gezogen, die für den Menschen sicherlich nicht zutrifft. Ich bin auf Grund des Gesagten geneigt, diesem System eine eigene physiologische Funktion zuzuschreiben, die ich weiter unten besprechen werde.

(III.) Zwei Autoren sind es, die diese Purkinjeschen Fäden für eine pathologische Erscheinung halten. v. Heßling (3), der zuerst sehr eingehend dieses Objekt studiert und beschrieben hat, kam schließlich auf den Gedanken, daß die Purkinjeschen Körner Stücke zerfallener Muskelstränge innerhalb des gewöhnlichen Herzmuskelgewebes sein könnten. Ferner hält Minervini (20) diese Fäden entweder für eine hydropische Form der gewöhnlichen Herzmuskelfasern, oder für nicht vollkommen ausgebildete Zellen, die ohne physiologische Funktion sind. Diese Auffassung dürfte man ohne weiteres verwerfen: denn wenn man ein Gewebe pathologisch nennen will, so muß es doch einen ungewöhnlichen Befund darstellen. Ein so konstantes Gewebe, wie die Purkinjeschen Fäden, welches bei allen Herzen und zwar in allen Lebensperioden ohne Ausnahme in einem bestimmten System vorkommt, kann nicht pathologisch genannt werden. Auch wird man ein Gewebe, welches keine degenerativen Merkmale aufweist, nicht einfach als funktionslos bezeichnen können.

(IV.) Schmaltz (15) hat den Purkinjeschen Zellen eine ganz eigentümliche Bedeutung zugeschrieben, indem er sie, d. h. die Zellen — nicht die Purkinjeschen Fäden — für einen muskulomotorischen Apparat hält und er vermutet, daß die Purkinjeschen Zellen eine wichtige Rolle bei der Tätigkeit des Herzens spielen. Diese Vermutung beruht auf seiner eigentümlichen, histologischen Auffassung, nämlich, daß die Purkinjeschen Fäden nicht allein aus Muskelgewebe bestehen, sondern aus eigenartigen, nicht muskulösen, großen, durchsichtigen Zellen und aus besonderen, diese Zellen umspinnenden, interzellulären Fibrillenbündeln. Da aber diese Auffassung durch die Untersuchungen zahlreicher anderer Autoren, wie auch durch meine eigene widerlegt ist, und da die Purkinjeschen

„Körner“ oder „Zellen“ bei gewissen Säugetieren und beim Menschen in der für die Huftiere charakteristischen Form gar nicht existieren, das Fasersystem aber doch in gleicher Anordnung bei allen untersuchten Tieren und dem Menschen vorhanden ist, so kann den „Körnern“ oder „Zellen“ keine besondere, von den Fäden zu trennende physiologische Bedeutung zuerkannt werden.

(V.) Viele Autoren, wie v. Kölliker, Gegenbaur, Ranvier, Schäfer, Rauber, Duval, Moriya usw., haben sich nur über den histologischen Charakter der Purkinjeschen Zellen oder Fäden, aber nicht besonders über die physiologische Bedeutung derselben ausgesprochen. Alle diese Autoren haben die Purkinjeschen Zellen auf irgend eine Weise mit embryonalen Herzmuskelzellen in Zusammenhang gebracht. Ob diese Autoren den Purkinjeschen Zellen dieselbe physiologische Bedeutung wie den gewöhnlichen Herzmuskelfasern zuschreiben, kann ich aus ihren Darstellungen nicht sicher entnehmen. Wenn aber Ranvier (13), Schäfer (16) und Duval (18) sagen, daß die Purkinjeschen Fäden embryonale Muskelfasern sind, welche in ihrer Entwicklung aufgehalten, eventuell zurückgeblieben sind, so läßt sich doch vermuten, daß sie diese eigentümlichen Gebilde entweder für Herzmuskelfasern, welche noch die Fähigkeit besitzen, sich später zu normalen Herzmuskelfasern heranzubilden, oder für funktionsunfähige Elemente halten. Beides trifft aber nach meinen obigen Ausführungen nicht zu. Schon Marceau betont mit Recht, daß ein Muskelfasersystem, welches von einer frühen embryonalen Periode an durch das ganze Leben in seiner besonderen Struktur verfolgt werden kann, auch eine besondere Funktion besitzen muß.

v. Kölliker (2) und Gegenbaur (14) haben die Purkinjeschen Zellen etwas anders aufgefaßt, indem sie diese als eine eigentümlich entwickelte Form der Herzmuskelfasern betrachten. Über die Funktion, die ihnen zukommt, haben sie sich aber nicht geäußert.

(VI.) Manche Autoren fassen die Purkinjeschen Fäden als eine Entwicklungsform der Herzmuskelfasern auf.

Nach dieser Richtung sprach sich zuerst Aeby (6) aus. Er glaubt, alle Herzmuskelfasern entwickelten sich aus Purkinjeschen Zellen. Als Beweis dafür dienten ihm außer den bekannten Übergängen der Purkinjeschen Fäden zu Herzmuskelfasern die „gegliederten“ Muskelfasern, die er angeblich bei Tieren und Menschen aller Lebensjahre gesehen hat.

Henle (12) schildert die Purkinjeschen Fäden als neue in der Bildung begriffene Schichten des muskulösen Teils der Herzwand.

Er stützt sich dabei wesentlich auf die Übergangsbilder der Purkinjeschen Fäden zu Herzmuskelfasern.

Romiti (19) und Hoyer (22) sind mehr oder weniger ähnlicher Ansicht wie Henle, die auch von Stöhr (26) in sein Lehrbuch der Histologie aufgenommen worden ist.

Hofmann (24) hält es für wahrscheinlich, daß die Purkinjeschen Fäden dazu berufen seien, die Herzmuskelfasern zu bilden. Es soll sich dabei entweder um das Wachstum des Herzmuskels oder um den Ersatz der im späteren Leben zugrunde gegangenen oder gebrauchsunfähig gewordenen Herzmuskelfasern handeln. Er schöpft diese Ansicht hauptsächlich aus den Übergangsbildern zwischen den Purkinjeschen Fäden und den Herzmuskelfasern, sowie aus den angeblich sehr zahlreichen Kernteilungsbildern in den Purkinjeschen Zellen.

Wie man sieht, haben fast alle neueren Publikationen für diese Auffassung Partei genommen, die also augenblicklich als die vorherrschende angesehen werden dürfte.

Daß auch diese Ansicht nicht mehr aufrecht erhalten werden kann, brauche ich kaum besonders zu betonen. Die Übergangsbilder, welche bei allen Autoren eine so große Rolle spielen, beweisen nicht im geringsten die Umwandlung der Purkinjeschen Fäden in die Herzmuskelfasern.

Aeby hat angenommen, daß sämtliche Herzmuskelfasern aus den Purkinjeschen Zellen entstehen. Von seinem Standpunkte aus betrachtet müssen die Purkinjeschen Fäden sich in dem Maße, als aus ihnen Herzmuskelfasern entstehen, allmählich vermindern und schließlich ganz verschwinden, aber dies ist keineswegs der Fall. Sie bestehen während des ganzen Lebens als ein bei allen Säugetierherzen auffindbares System, und der Umfang dieses Systems scheint sich mit der Zunahme des Alters gar nicht zu verändern. Schmaltz hat durch seine genaue Untersuchung bei Schafs- und Kalbsembryonen aus verschiedenen Zeiten der fötalen Entwicklung bewiesen, daß die Purkinjeschen Zellen in keiner fötalen Lebensperiode in größerer Menge als beim erwachsenen Herzen vorhanden sind. Ich habe auch an Menschenembryonen verschiedenen Alters dieses System studiert und bei einem ungefähr drei Monate alten Fötus dieses System schon in seinem typischen geschlossenen Verlaufe gesehen. Jedenfalls kann ich schon aus diesem Grund Aebys Ansicht nicht beistimmen.

Wie weit die anderen Autoren, Henle, Romiti, Hoyer, Hofmann und Stöhr in ihrer Auffassung gehen, vermag ich

nicht mit Bestimmtheit ihren Abhandlungen zu entnehmen. Aber ich vermute, daß diese Autoren wie Aeby die Purkinjeschen Zellen für die Bildungszellen sämtlicher Herzmuskelfasern halten; da man sonst annehmen müßte, daß die gewöhnlichen Herzmuskelfasern aus zwei ganz verschiedenen Bildungszellen, nämlich den gewöhnlichen Myoblasten und den Purkinjeschen Zellen entstehen, was schwer verständlich ist. Jedenfalls scheint mir diese Hypothese, welche die Purkinjeschen Zellen für das Entwicklungsstadium der Herzmuskelfasern hält, nicht genügend begründet zu sein. Bisher haben nämlich alle Forscher die Purkinjeschen Fäden in Vorhöfen vermißt. Dieser auffällige Befund müßte eigentlich bei vorurteilsfreier physiologischer Würdigung der Purkinjeschen Fäden in Erwägung gezogen werden, da doch die Vorhöfe gerade so gut wie die Ventrikel der Bildungszellen für Muskelfasern bedürfen.

Noch wichtiger aber scheint mir zu sein, daß nach meinen Untersuchungen die Purkinjeschen Fäden auch in den Ventrikeln nur an ganz bestimmten, bei allen untersuchten Tieren gleichartigen Stellen vorhanden sind und auf der größeren Strecke ihres Verlaufes durch eine bindegewebige Scheide von den übrigen Herzmuskelfasern getrennt sind. Die Bildung jüngerer Herzmuskelfasern als Ersatz untergegangener Elemente könnte daher immer nur an einzelnen Stellen stattfinden, wo die bindegewebige Scheide aufhört, und die Purkinjeschen Fäden mit den übrigen Herzmuskelfasern in Verbindung treten. Aber noch niemals ist von einem Forscher das gehäufte Vorkommen jüngerer Muskelfasern an solchen Stellen bemerkt worden. Nur Hofmann will diese jungen, aus den Purkinjeschen Zellen entstandenen Muskelfasern gesehen haben und berichtet darüber wie folgt: „Wenn man unbefangen die Herzmuskelfasern betrachtet, so kommt man auf den Gedanken, als ob zwei verschiedene Arten von solchen beständen; eine dunkel erscheinende, mehr gestreifte mit kleinen Kernen und eine hellere mit größeren Kernen. Diese letztere Art fand ich nun im Zusammenhang mit den Purkinjeschen Fäden“ (Seite 500). Noch weiter unten in der Zusammenfassung der Resultate seiner Arbeit schreibt er folgendes: „Die Purkinjeschen Zellen gehen über in Herzmuskelfasern, die Purkinjeschen Fäden in ganze Herzmuskelbündel, welche sich noch längere Zeit auszeichnen durch eine größere Form, hellere Farbe und größere Kerne.“ Ich bin nicht in der Lage, diesen Befund bestätigen zu können. Wohl habe auch ich, wie schon weiter oben im anatomischen Teile erwähnt, in Kalbsherzen ab und zu heller gefärbte Flecken innerhalb der gewöhnlichen Herzmuskelfasern ge-

sehen. Sie stellen sich aber bei genaueren Untersuchungen meist als Übergangsstellen der Purkinjeschen Fäden in die Herzmuskelfasern heraus. Es ist schon oben davon die Rede gewesen, daß diese Übergangsbilder allein gar nicht beweisen, daß es sich hier um Umwandlung der Purkinjeschen Zellen in Herzmuskelfasern handelt. Das Auftreten von Kernteilungsfiguren, wenigstens der amitotischen, spricht keineswegs für die besondere produktive oder regenerative Tätigkeit der Purkinjeschen Zellen, da Doppelkerne auch im Sarkoplasma der gewöhnlichen Herzmuskelfasern häufig zu finden sind.

Endlich wäre es wunderbar, wenn gerade diejenigen Schichten der Herzmuskulatur, welche der Regeneration obliegen sollen, an den exponiertesten Stellen liegen, wo sie selbst durch endokardiale Entzündungen leicht beschädigt werden könnten.

Somit komme ich zu dem Schluß, daß alle bisher genannten Ansichten über die physiologische Bedeutung der Purkinjeschen Fäden hinfällig sind. Bestehen bleibt nur noch die von v. Kölliker und anderen aufgestellte Behauptung, daß es sich um eigenartig entwickelte Herzmuskelfasern handelt, über deren Funktion bisher nichts Sicheres ausgesagt werden konnte.

II. Eigene Hypothese über die physiologische Funktion des Atrioventrikularbündels.

Ich glaube nun auf Grund meiner topographisch-anatomischen und histologischen Befunde über die bisher unbekannte Funktion der Purkinjeschen Fäden eine gewisse Aufklärung geben zu können. Dieselbe gründet sich auf die Tatsache, daß die Purkinjeschen Fäden nichts anderes sind, als die Endausbreitungen des bisher nur teilweise bekannten muskulösen Verbindungssystems zwischen Vorhof und Kammer. Man wird ihnen also dieselbe Funktion wie dem Atrioventrikularbündel zuschreiben müssen. Eine jede Hypothese hat also das ganze System und nicht einen Teil desselben zu berücksichtigen, und endlich müssen die aus dem anatomischen Aufbau gezogenen Schlußfolgerungen mit den Ergebnissen der physiologischen Experimente an diesem System übereinstimmen.

Es fragt sich zunächst, ob dieses Verbindungssystem samt seinen Endausbreitungen in allen Menschen-, Säugetiere- und Vogelherzen existiert. Für den Hauptstamm desselben, das sogenannte Atrioventrikularbündel, ist die Existenz desselben bisher bei Ratte, Maus, Kaninchen, Katze, Hund, Löwen, Affen und Menschen (von Kaltblüterherzen ganz abgesehen) durch die Untersuchungen von Stanley

Kent, W. His jun., R. Retzer, K. Braeunig und M. Humblet sichergestellt, und ebenso sind die Endausbreitungen des Systems, die Purkinjeschen Fäden, in den Herzen von Schaf, Kalb, Rind, Schwein, Pferd, Ziege, Reh, Hund, Katze, Kaninchen, Igel und Mustela foina, ferner von Vögeln in den Herzen von Taube, Huhn und Gans gefunden worden. Zwar ist das Vorkommen wirklicher Purkinjeschen Fäden bei denjenigen Tieren, welche nicht zu den Huftieren gehören, von vielen Autoren bezweifelt, beim Menschen sogar von fast allen bestritten worden. Meine Untersuchungen haben diesen Irrtum nachgewiesen und gezeigt, daß in den Herzen von Menschen, Hund, Katze, Kaninchen, Meerschweinchen, Schaf, Kalb, Rind und Taube das ganze System in seiner vollen Ausbildung in ganz gleicher Weise zu finden ist, wenn auch die Endausbreitungen dieses Systems, die Purkinjeschen Fäden, bei Menschen, Hunden, Katzen, Kaninchen usw. die histologischen Eigentümlichkeiten des Fasersystems nicht so scharf hervortreten lassen wie bei den Huftieren. Dieser Umstand macht die differenten Angaben der Autoren über das Vorkommen der Purkinjeschen Fäden bei den Nichthuftieren verständlich. Nachdem ich bei so verschiedenen Tieren das gesamte Verbindungssystem in seinem gesetzmäßigen Verlaufe habe nachweisen können, bin ich zur Überzeugung gelangt, daß bei allen Klassen der Säugetiere und Vögel das gleiche Verbindungssystem existieren muß. Daß der Nachweis dieses Systems vor allem bei kleineren Säugetieren oder Vögeln nicht immer leicht gelingen wird, habe ich schon in früherer Mitteilung hervorgehoben, da bei der Kleinheit der Muskelfasern die histologische Differenzierung zwischen den Endausbreitungen des Verbindungssystems und der Kammermuskulatur so gut wie unmöglich werden kann, wie ich mich selbst in einem Falle am Rattenherzen überzeugte.

Von den geringfügigen Abweichungen in der Stärke der histologischen Differenzierung und den Variationen bei den letzten Ausläufern des Systems abgesehen, überrascht uns die bei allen untersuchten Tieren wiederkehrende Gesetzmäßigkeit in dem Aufbau des Atrioventrikularbündels. Ich möchte hier denselben beim Schafherzen als Prototyp noch einmal kurz zusammenfassen:

Das atrioventrikulare Verbindungssystem bildet dicht oberhalb des Septum fibrocartilagineum atrioventriculare ein sehr kompliziertes, muskulöses Netzwerk von einem relativ starken Umfange, welches von uns als Knoten bezeichnet worden ist. Von diesem Knoten verläuft einerseits nach hinten ein mehr oder weniger parallel angeordnetes kurzes Faserbündel ungefähr bis zur vorderen Umgebung

des Sinus coronarius und verbindet sich hier mit den gewöhnlichen Vorhofmuskelfasern. Andererseits geht der Knoten nach vorn unter starker Verschmälerung in den Kammerabschnitt über und tritt nach Durchbrechung des Septum fibrocartilagineum in die Kammerscheidewand ein. Auf die histologische Differenzierung zwischen den Muskelfasern des Verbindungsbündels einerseits und denen der Vorhöfe und der Kammern andererseits gehe ich hier nicht weiter ein. Nachdem es in die Kammerscheidewand eingetreten ist, teilt sich das Kammerbündel des Verbindungssystems bald in zwei Schenkel. Der linke Schenkel erreicht rasch linksseitig subendokardiale Lage und verläuft als ein geschlossenes, von einer Bindegewebsscheide umhülltes Bündel senkrecht abwärts. Erst weit unten teilt es sich in mehrere Gruppen, von denen die stärksten in die frei den linken Ventrikelraum verlaufenden sehnenfadenartigen Stränge eintreten und zum vorderen und hinteren Papillarmuskel ziehen, um sich hier subendokardial baumwurzelartig nach allen Richtungen zu verzweigen. Zum Teile ziehen diese subendokardialen Äste von den Papillarmuskeln noch weiter an der Ventrikelwand entlang, um sich sowohl nach der Kammerbasis wie nach der Herzspitze zu weiter zu verbreiten. Das gleiche geschieht mit dem Reste des linken Schenkels, welcher nicht in die sehnenfadenartigen Stränge übergetreten ist. Die feinsten Ausläufer des Systems treten teilweise subendokardial, teilweise intramyokardial mit den gewöhnlichen Kammermuskelfasern in kontinuierliche Verbindung.

Der rechte Schenkel nähert sich auch allmählich der rechten subendokardialen Gegend, erreicht aber gewöhnlich das Endokard nicht, sondern zieht von Bindegewebe streng umhüllt innerhalb der Scheidewandmuskulatur abwärts, um nach einem ca. 2 cm langen Verlaufe in einen relativ großen Muskelbalken überzutreten, welcher den Schenkel zum vorderen Papillarmuskel oder doch zu dessen benachbartem Teil der Parietalwand überleitet. Erst hier erfolgt plötzlich die weitere Aufsplitterung der Fasermasse des rechten Schenkels, die sich nun basalwärts wie auch spitzenwärts über die ganze Innenfläche des Endokards verbreitet, um mit seinen zahllosen feinsten Ausläufern mit den gewöhnlichen Kammermuskelfasern, besonders in subendokardialen Schichten in direkte Verbindung zu treten.

Auf diesem langen Verlauf, vom Vorhofsbündel an bis zu den letzten Ausläufern in der Kammerwandung, ist das Verbindungsbündel völlig durch Bindegewebe isoliert und tritt nirgends auf seinem Verlauf mit der gewöhnlichen Kammermuskulatur in Verbindung. Wir

haben es hier also mit einem in sich geschlossenen System zu tun, welches einem Baum vergleichbar ist, der in der Vorhofsscheidewand wurzelt, als Stamm und Hauptäste das Septum fibrocartilagineum und Kammerscheidewand durchzieht, durch die sogenannten falschen Sehnenfäden als Seitenäste zur Parietalwand der Kammern und den Papillarmuskeln übertritt, um dann erst in seine Endzweige sich aufzulösen.

Dieser Aufbau entspricht durchaus dem Aufbau der anderen röhrenförmigen oder soliden mit Wurzel und Verzweigungsgebieten versehenen Systemen des tierischen Körpers, nämlich dem Respirationssystem, dem Blutgefäßsystem oder dem Nervensystem. In allen diesen Systemen findet die Übermittelung von gasförmigen oder flüssigen Substanzen oder die Überleitung eines Reizzustandes statt. Somit wird auch das Verbindungssystem seinem Aufbau gemäß eine derartige Transportbahn darstellen, und da es sich nicht um röhrenförmige Bildungen, sondern um kontinuierlich zusammenhängende Protoplasmastränge handelt, so wird nur die Leitung eines Erregungsreizes in Betracht kommen können.

Hier ist kein Platz, sich eingehend über die Theorie von dem neurogenen oder myogenen Ursprung der rhythmischen Herztätigkeit zu befassen. Ich verweise vielmehr auf die sehr genaue klar zusammenfassende Abhandlung[1]) Engelmanns („Myogene Theorie und Innervation des Herzens"), der selbst ein sehr verdienstvoller Verfechter der myogenen Theorie ist, welche gegenüber der neurogenen Theorie mehr und mehr an Boden gewinnt. Die myogene Theorie nimmt an, daß die rhythmische Tätigkeit des Herzens bei allen Tieren, im embryonalen wie im erwachsenen Zustande den Herzmuskelzellen selbst innewohnt, daß sie von dem extrakardialen wie intrakardialen Nervensystem unabhängig ist und daß dem Nervensystem bloß die sekundäre Funktion von Regulationen zukommt. Sie behauptet ferner, daß die Reizüberleitung zwischen den einzelnen Herzabschnitten nicht durch die Nervenfasern, wie die neurogene Theorie annimmt, sondern durch die Blockfasern erfolgt.

Wenn ich nun auf Grund des anatomischen Verhaltens in dem Verbindungssystem nur die Funktion einer Reizleitung zuschreiben kann, so stimmt diese Folgerung durchaus mit demjenigen Schluß überein, welchen die Anhänger der myogenen Reizleitungstheorie aus ihren zahlreichen physiologischen Experimenten gezogen haben.

1) Die Deutsche Klinik, Bd. IV, S. 215.

Bei dieser Reizleitung ist das Intervall zwischen Vorhofssystole (*As*) und Kammersystole (*Vs*) von besonderer Bedeutung, da ohne das Intervall *As—Vs* das Herz seine Funktion nicht dauernd aufrecht erhalten könnte. Unter physiologischen Verhältnissen ist das Intervall *As—Vs* gerade so groß wie die Dauer der Vorhofssystole, damit erst nach der Beendigung der Vorhofssystole die Kammersystole eintritt. Bei der großen Schnelligkeit, mit welcher die Reizleitung in den Nerven zu verlaufen pflegt, ist es ausgeschlossen, daß die Übertragung des Kontraktionsreizes von dem Vorhof auf die Kammer auf der nervösen Bahn erfolgt.

Die Anhänger der myogenen Theorie suchen diese relativ langsame Reizleitung zwischen Vorhof und Kammer gerade dadurch zu erklären, daß das Verbindungsbündel einen embryonalen Charakter seiner Fasern aufweist, und die embryonalen Muskelfasern noch langsamer leiten, als die gewöhnlichen Herzmuskelfasern. So z. B. schreibt Engelmann in der oben genannten Abhandlung[1]) wie folgt: „Nun differieren aber, wie schon oben erwähnt, die Blockfasern histologisch merklich von den Muskelfasern der Kammer und den Vorkammern, und zwar nähern sie sich in ihrem Bau mehr den glatten und den Muskelfasern des embryonalen Herzens. Bei diesen ist aber, wie schon der Augenschein lehrt und wie für das embryonale Warmblüterherz G. Fano[2]) noch besonders durch direkte Messungen bewies, die Geschwindigkeit der motorischen Leitung außerordentlich viel geringer — z. B. 6—11,5 Mm. bei Hühnchen am 3. Tage, bei 39° C — als innerhalb der Wand der Kammern und Vorkammern des entwickelten Herzens, wo sie beim Frosch 50 Mm. und mehr, sehr viel mehr noch beim Warmblüter beträgt. Es ist also eine logische Notwendigkeit, so lange nicht direkte Gegenbeweise vorliegen, auch den Blockfasern eine geringe Leitungsgeschwindigkeit zuzuschreiben. Sie bleiben eben auch in bezug auf ihr Leitungsvermögen gleichsam auf einer embryonalen Stufe stehen."

So annehmbar diese Auffassung auf den ersten Blick erscheint, so wenig kann ich mich ihr anschließen. Ich glaube nämlich im Gegensatze zu den Physiologen eine schnellere Leitung in den Fasern des Verbindungsbündels annehmen zu müssen. Diese Ansicht gründet sich auf den von mir nachgewiesenen eigenartigen Verlauf des Atrioventrikularbündels,

---

1) S. 231.

2) Arch. per le sc. med., 1890, XIV.

welches nicht, wie man bisher allgemein glaubte, nach der Durchsetzung des relativ dünnen Septum fibrosum atrioventriculare direkt in die Kammermuskulatur übergeht, sondern erst auf weiten Bahnen die Papillarmuskeln und Parietalwände erreicht. Es handelt sich also um eine erhebliche Strecke, welche die Reizwelle durchschreiten muß, ehe sie von der Vorhofsmuskulatur zur Kammermuskulatur gelangt, die ich z. B. beim Schafherzen auf 4—6 cm, ja teilweise noch viel länger, abschätzen möchte. Die eigentümliche Einrichtung, daß die Reizwelle in geschlossenen Bahnen direkt bis in die entferntesten Abschnitte der Kammerwand getragen wird, und daß diese Bahnen sehr eigenartigen Verlauf aufweisen, ist meiner Ansicht nach dazu bestimmt, den Erregungsreiz möglichst gleichzeitig an allen Punkten der Kammerwand zur Einwirkung kommen zu lassen. Zu diesem Zwecke muß aber die Reizwelle in den Fasern des Verbindungsbündels schneller laufen als in den übrigen Kammermuskelfasern; denn bei einem umgekehrten Verhalten würden der eigentümliche Verlauf des Verbindungssystems und die weit verbreiteten Endausbreitungen ganz zwecklose Einrichtungen sein und eine einzige Verbindung des Atrioventrikularbündels mit irgend einer Stelle der Kammerwand vollständig genügen. Solange man allerdings nur die kurze Strecke des Verbindungsbündels zwischen Vorhofs- und Kammerscheidewand kannte und irrtümlicherweise annahm, daß bald nach dem Eintritte des Verbindungsbündels in die Kammerscheidewand eine Verschmelzung der Fasern mit den gewöhnlichen Kammermuskelfasern eintrete, waren die Physiologen gezwungen, eine verlangsamte Reizleitung in dem Bündel anzunehmen und sie durch den embryonalen Charakter der Fasern zu erklären. Aber diese Erklärung ist nicht ganz stichhaltig, da die embryonalen Herzmuskelfasern niemals die typische Form der Purkinjeschen Zellen aufweisen, vielmehr die letzteren sich von Anfang an in eigenartiger Weise entwickeln. Nur insofern besteht eine gewisse Ähnlichkeit, als die embryonalen Fasern auch wenige Fibrillen und relativ reichliche Protoplasmamasse besitzen.

Außerdem sei betont, daß die einzelnen Abschnitte des Verbindungssystems histologisch different sind und daß sie demgemäß auch in ihren funktionellen Leistungen sich verschieden verhalten werden. Welche Bedeutung bei der Leitung des Erregungsreizes den einzelnen Abschnitten zukommt, das würden erst weitere experimentell-physiologische Untersuchungen entscheiden können. Ich selbst kann nur die Anschauung vertreten, daß das Ver-

bindungsbündel als Ganzes im normalen Zustande des Herzens der Reizübertragung vom Vorhof in die Ventrikel dient und daß die Reizwelle nicht langsamer, sondern eher schneller in ihm, wenigstens im Kammerbündel, verläuft, wobei ich allerdings die Möglichkeit zulassen muß, daß in dem sogenannten Knoten eine gewisse Geschwindigkeitshemmung der Reizwelle statthaben kann.

Unter pathologischen Bedingungen ändert sich wahrscheinlich die funktionelle Leistung des ganzen Verbindungssystems oder einzelner Abschnitte desselben, wie wir aus den zahlreichen physiologischen Experimenten der letzten Jahre, insbesondere aber aus den sorgfältigen Arbeiten Herings schließen müssen.

Auch embryologische Beobachtungen gewinnen von dem neuen Gesichtspunkt aus neue Bedeutung. In der obengenannten Arbeit[1]) von His kann man den folgenden Passus finden: „Im Laufe des 4. und 5. Bruttages kommt diejenige Umformung zustande, welche die endgültige Spaltung des Herzens bestimmt. . . . Zwischen 4. und 5. Tage ändert sich auch die Muskelwand des Herzens. Die bisher bläschenförmigen Zellen nehmen fibrilläre Struktur an, und auf der Innenwand der Kammer treten in netzartiger Anordnung die Trabekel hervor.

Von diesem Zeitpunkte an ändert sich auch der Charakter der Herzkontraktion. Bisher verlief sie in Form einer peristaltischen Welle mit gleichförmiger Geschwindigkeit über den ganzen Herzschlauch. Nun beginnt sie an den Hohlvenen, geht mit geringer Verzögerung auf den Vorhof über, dann kontrahiert sich, wieder nach einer Pause, der ganze Ventrikel auf einmal, und schließlich läuft die Bewegung peristaltisch am Aortenbulbus aus. . . . Rechnet man die gesonderte Bewegung des Bulbus, der bei Säugern seine Muskulatur verliert, und die des Sinus, der in den Vorhof einbezogen wird, ab, so ist die Kontraktionsform dieselbe wie beim erwachsenen Vogel und Säugetiere."

Schon Hering[2]) hat an diese Beobachtung angeknüpft und dazu bemerkt: „Es könnte demgemäß vielleicht eine besondere Anordnung in der Verbindung des Atrioventrikularbündels mit dem Vorhofe und Ventrikel die Leitungsverzögerung bedingen." Mich interessierte diese Angabe von His insofern, als sie vermuten läßt, daß beim Hühnerherzen gerade in dieser Zeit das Atrioventrikular-

1) Arbeiten aus der medizinischen Klinik zu Leipzig, 1893, S. 18.

2) H. E. Hering, Über die Erregungsleitung zwischen Vorkammer und Kammer des Säugetierherzens. Archiv für die gesamte Physiologie, Bd. CVII, S. 106.

bündel zwischen Vorhof und Kammer entsteht und dessen eigentümliche Anordnung, welche der Anordnung bei Säugetierherzen entsprechen wird, die bisherigen peristaltischen Kontraktionen in die typischen Kammerkontraktionen überführt. Ich schließe das allerdings nur aus der Angabe, daß gerade in dieser Zeit die Trabekel in netzartiger Anordnung an der Innenwand der Kammern hervortreten, d. h. in jener Anordnung, welche für die Endausbreitung des Verbindungssystems charakteristisch ist. Ob diese Vermutung zutrifft, müssen weitere embryologische Untersuchungen über die Entwickelung des Verbindungssystems, die bis jetzt noch völlig fehlen, lehren. Trotz vieler Mühe und Aufwendung von Zeit war es mir nicht möglich, für den Menschen, von dem mir ein größeres embryologisches Material dank des gütigen Entgegenkommens des Herrn Geheimrat Prof. Gasser zur Verfügung stand, diese Frage irgendwie wesentlich zu befördern.

Zum Schluss dieses Abschnittes muß ich noch kurz über die Nervenbündel sprechen. Wie ich im anatomischen Abschnitte besonders hervorgehoben habe, ist das Atrioventrikularbündel im Kalbsherzen von einem sehr ansehnlichen Nervenbündel begleitet, welches sich mit dem Muskelbündel aufs innigste verflechtend verläuft und welches sogar in der Kammerscheidewand Ganglienzellen besitzt. Auch beim Schafherzen konnte ich immer im Verbindungsbündel einige kleine Nervenbündel konstatieren, während ich bei Menschen, Hunden, Katzen usw. keine nennenswerten Nervenbündel finden konnte; aber es ist nicht ausgeschlossen, daß auch in den Herzen der letztgenannten Tiere ganz feine Nervenbündel das Verbindungssystem begleiten. Dieses Vorkommen begleitender Nervenbündel im Verbindungsbündel war bisher unbekannt.

Nun tritt natürlich die Frage auf: Zu welchem physiologischen Zwecke wird dieses Nervenbündel dienen? Hier will ich nur erwähnen, daß nach Ansicht der Physiologen die rhythmische Herztätigkeit von keinem intra- und extrakardialen Nervensystem abhängig ist, sondern in der Automatie und Erregbarkeit der Herzmuskelzellen selbst begründet ist, daß dem Nervensystem nur eine regulatorische Funktion dieser Tätigkeit zugewiesen wird, damit die Herzarbeit sich den verschiedensten äußeren und inneren Lebensbedingungen anpassen kann.

Die anatomische Betrachtung allein erlaubt mir nicht zu dieser Frage, über welche sich Engelmann in seiner schon genannten Abhandlung geäußert hat, irgendwie Stellung zu nehmen und ich muß mich mit der Feststellung der Tatsachen begnügen.

D. Zusammenfassung der Resultate:

Als wesentliche Resultate meiner Untersuchung glaube ich folgende Sätze aufstellen zu können:

1. Beim Menschen und allen untersuchten Säugetieren und Vögeln (Hund, Katze, Kaninchen, Meerschweinchen, Schaf, Kalb, Rind und Taube) existieren sogenannte Purkinjesche Fäden, beziehungsweise deren Äquivalente, deren histologische Eigentümlichkeiten in den einzelnen Kapiteln genauer geschildert worden sind.

2. Beim Menschen und allen untersuchten Tieren bilden diese Purkinjeschen Fäden oder ihre Äquivalente die Endausbreitungen eines Systems von Muskelfasern, welches Vorhofsmuskulatur und Kammermuskulatur miteinander verbindet und schon von His unter dem Namen Atrioventrikularbündel teilweise beschrieben worden ist.

3. Dieses Verbindungssystem samt seinen Endausbreitungen zeigt beim Menschen und allen untersuchten Tieren eine gesetzmäßige Anordnung, die bei einzelnen Tieren etwas verschieden ist, im großen und ganzen aber Übereinstimmung zeigt. Der topographische Verlauf des Systems bei den einzelnen Tierarten ist in den einzelnen Kapiteln genauer beschrieben worden.

4. Beim Menschen und allen untersuchten Tieren verläuft dieses System von seinem Ursprung in der Vorhofsscheidewand an durch das Septum fibrosum atrioventriculare bis zu den Endausbreitungen an den verschiedenen Stellen der Kammerwände als ein ursprünglich geschlossener, später sich baumförmig verzweigender, von der übrigen Herzmuskulatur stets durch Bindegewebe getrennter Strang, der während seines langen Verlaufes nirgendswo mit der Herzmuskulatur in Verbindung tritt, sondern erst in seinen Endausbreitungen mit der gewöhnlichen Kammermuskulatur verschmilzt.

5. Dieses Verbindungssystem ist schon in einer relativ frühen embryonalen Periode beim Menschen ausgebildet. Von dieser Zeit an erhält es sich, von der Wachstumszunahme abgesehen, unverändert durch das ganze Leben.

6. An den hypertrophischen und atrophischen Prozessen des Herzmuskels scheint dieses Verbindungssystem nicht im gleichen Grade wie die gewöhnlichen Herzmuskelfasern teilzunehmen.

7. Alle diese topographischen, histologischen und biologischen Eigentümlichkeiten sprechen dagegen, daß dieses Fasersystem dieselbe Funktion wie der übrige Herzmuskel, d. h. die Beteiligung an der Pumparbeit, zu leisten hat, vielmehr sprechen sie alle für die von Gaskell, Engelmann und Anderen begründete, von Hering

durch sorgfältige Experimente gestützte Annahme, daß innerhalb dieses Systems eine Reizleitung stattfindet und daß dieses System der koordinierten Bewegung der einzelnen Herzabschnitte vorsteht. Die den Physiologen so auffällige Tatsache der scheinbaren Verlangsamung der Reizleitung innerhalb des Verbindungssystems im Gegensatze zu der übrigen Herzmuskulatur findet nicht nur in den eigenartigen histologischen Strukturen der einzelnen Fasern des Systems, sondern vor allem auch in der eigenartigen Topographie des Bündels und seiner Zweige seine volle Erklärung.

E. Anweisung für das Tierexperiment betreffend Durchschneidung des atrioventrikularen Verbindungsbündels.

Der Versuch bei dem überlebenden, schlagenden Herzen, welches künstlich durchströmt ist, das Atrioventrikularbündel zu durchschneiden oder zu unterbinden und dadurch die physiologische Bedeutung desselben näher zu prüfen, ist schon von vielen Physiologen unternommen worden. Da aber bisher außer von Hering keine sicheren anatomischen Anhaltspunkte für das Gelingen des Experimentes angegeben worden sind, so scheint es mir geboten, auf diesen Punkt etwas näher einzugehen.

Als Objekt benütze ich das Hundeherz, an welchem wohl die Mehrzahl der Experimente ausgeführt worden sind; doch gelten diese Angaben bei dem gleichartigen Verlaufe grade dieser Strecke des Verbindungsbündels auch für die Herzen anderer Versuchstiere.

Will man eine erfolgreiche Durchschneidung des Verbindungsbündels vornehmen, so muß man naturgemäß eine solche Stelle wählen, wo dasselbe leicht zugänglich ist und gleichzeitig noch ungeteilt verläuft. Hering hat schon mit Recht die Stelle unterhalb der Pars membranacea septi erwählt, weil gerade sie diesen Bedingungen entspricht, und durch seine Experimente, deren Objekte wir nach der Durchschneidung mikroskopisch prüfen konnten, ist die Richtigkeit seiner Annahme sicher bewiesen worden.

Da sich aber unterhalb der Pars membranacea bereits die Teilung des Bündels in die beiden Schenkel vollzieht, so ist es notwendig, gerade jene Strecke zu treffen, welche unterhalb der Pars membranacea gelegen noch das ungeteilte Atrioventrikularbündel enthält. Wie kann man aber gerade diese Stelle treffen?

Die genaue Kenntnis der Lage der Pars membranacea, welche beim Menschen und Hunde bei durchfallendem Lichte in der Kammerscheidewand sehr deutlich sichtbar ist, genügt leider nicht als sicherer

Anhaltpunkt für die Operation, weil sie an dem im Apparate befindlichen Herzen meist nicht gut erkannt werden kann. Auf Grund eigener Beobachtungen möchte ich deshalb folgendes Verfahren empfehlen:

Wie Fig. *A* zeigt, treffen die Ansatzlinien des medialen und des vorderen Trikuspidalsegels gewöhnlich in der Mitte der Pars membranacea zusammen. Dieser Punkt (Fig. *A*, *a*) und die Ansatzlinie

Vergrößerte schematische Darstellungen.

Fig. *A*.

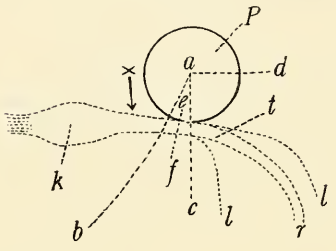

Fig. *B*.

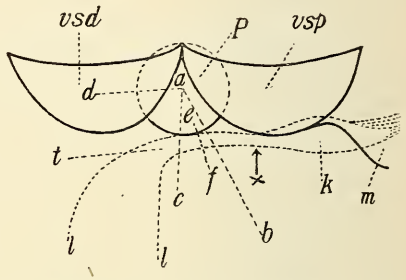

P = Pars membranacea septi; *a* = ungefähr die Mitte der Pars membranacea, wo die Ansatzlinie des medialen Trikuspidalissegels (*ab*) und die des vorderen (*ad*) zusammentreffen; *ac* = die gedachte Linie, die von *a* senkrecht abwärts verläuft; *ef* = experimentäre Schnittwunde; *K* = Knoten, d. h. Vorhofsabschnitt des Verbindungsbündels; *x* = ungefähre Atrioventrikulargrenze; *t* = Teilungsstelle des Bündels in den linken breiteren (*l*) und den rechten schmäleren (*r*) Schenkel; *vsd* und *vsp* = rechte und hintere Aortenklappe; *m* = vorderes Mitralsegel.

des medialen Trikuspidalsegels (*ab*) sowie eine von dem Punkte *a* senkrecht abwärts gedachte Linie *ac* sind die wichtigsten Merkmale für die Operation. Zwischen Linie *ab* und *ac* liegt jener Abschnitt des Verbindungsbündels, der Anfangsteil des Kammerbündels, der völlig geschlossen verläuft, und dessen Durchschneidung allein eine sichere Gewähr für das Gelingen des Experimentes bietet.

Diese Durchschneidung wird am besten von dem rechten Vorhofe, dessen Parietalwand zuerst eröffnet wird, vorgenommen. Die Eröffnung des rechten Vorhofs geschieht dicht hinter dem Herzohr, oder noch besser erweitert man das Einmündungsloch der vena cava inferior in dem Vorhof noch etwas nach vorn unten. Von dieser Schnittwunde der Parietalwand aus kann man uch aam überlebenden Herzen den Punkt *a* die Zusammentrittstelle des medialen und des vorderen Trikuspidalissegels mehr oder weniger gut erkennen. Er dient als wichtigster Stützpunkt für die weitere Operation. In der Mitte zwischen der Ansatzlinie des medialen Trikuspidalissegels (*ab*) und der von dem Punkt *a* im Gedanken gefällten, senkrechten Linie (*ac*) wird, ungefähr 2 mm unterhalb des Punktes *a* an einer

Tafel I.

1. Hundeherz No. 120.

Hierher gehören die ersten neun Abbildungen, welche mittelst eines Zeichenapparates gezeichnet worden sind. Die den Bildern beigegebenen Buchstaben bedeuten:

fo = Fossa ovalis.
v = Muskulatur der Vorhofsscheidewand.
a = Zungenartiger Fortsatz der Vorhofsmuskulatur (siehe Text).
s = Septum fibrosum atrioventriculare.
m = Mitralissegel.
t = Mediales Trikuspidalissegel.
k = Kammerscheidewand.
h = Anfangsteil des Kammerbündels des Verbindungssystems.
sf = Ein Sehnenfaden für das mediale Trikuspidalissegel.
l u. *r* = Der linke und rechte Schenkel des Verbindungssystems.
ao = Aorta.
lt = Ein Teil der Muskelfasern des linken Schenkels tritt in einen sehnenfadenartigen Strang ein.
ro u. *ru* = Der rechte Schenkel teilt sich in zwei Gruppen (siehe Text).

2. Hundeherz No. 166.

Hierher gehören die nächstfolgenden acht Abbildungen.

v, *s*, *m*, *t*, *r* und *l* haben dieselbe Bedeutung wie in den Figuren des Hundeherzens No. 120.
x = Anfangsabschnitt des Kammerbündels.
h = Der tiefste Ansatzteil der hinteren Aortenklappe.
f = Fettgewebe.
km = Die Muskulatur der Kammerscheidewand.
vx = Vorhofsabschnitte des Verbindungssystems.
xx = Oberer Teil des linken Schenkels.

3. Menschenherz No. 136 (Fig. 1—6).

v, *m*, *t*, *km*, *s*, *r*, *l* und *sf* bedeuten dasselbe wie oben No. 120 und No. 166.
k = Knoten, d. h. Vorhofsabschnitt des Verbindungssystems.
h = Anfangsteil des Kammerbündels.

4. Menschenherz No. 143 (Fig. 1—18).

v, *m*, *t*, *km*, *s*, *h*, *k*, *l*, *r* und *sf* wie oben Menschenherz No. 136.
pm = Unterste Partie der Pars membranacea septi.

Von Fig. 13 ab ist die Vergrößerung stärker als in Fig. 1—12; die Bilder enthalten nur den rechten Schenkel des Kammerbündels.

x, *ra* und *rp* (siehe Text).
xx = Ein rückläufiger Ast des rechten Schenkels (vergl. Text).

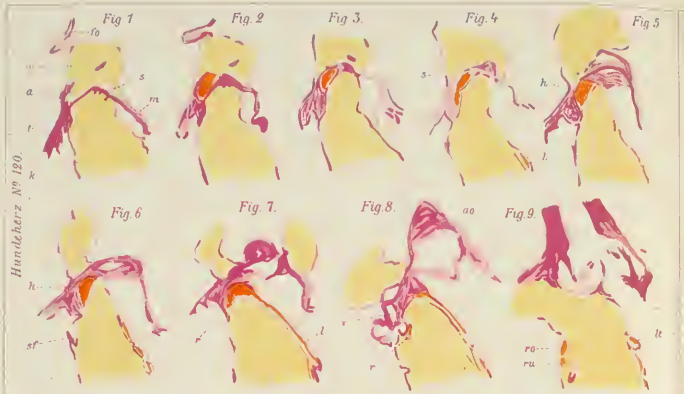

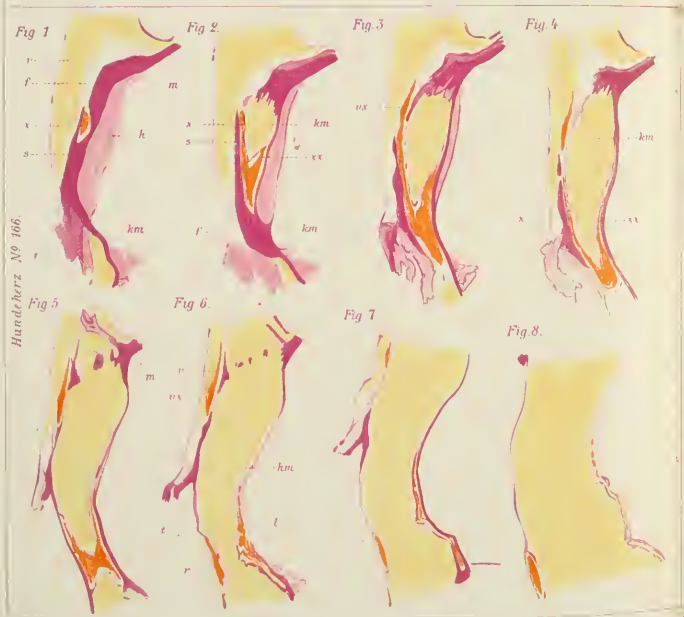

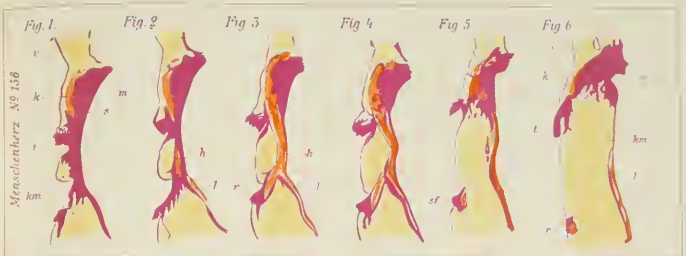

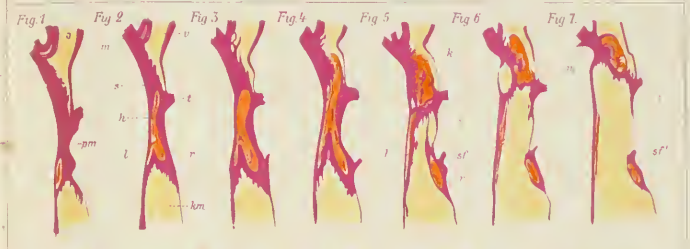

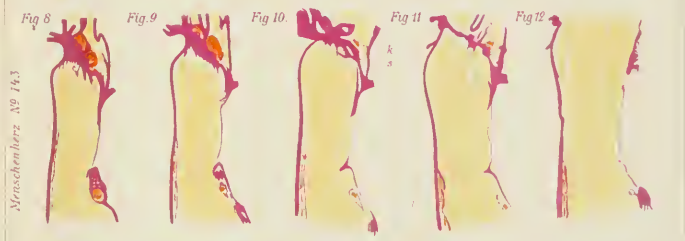

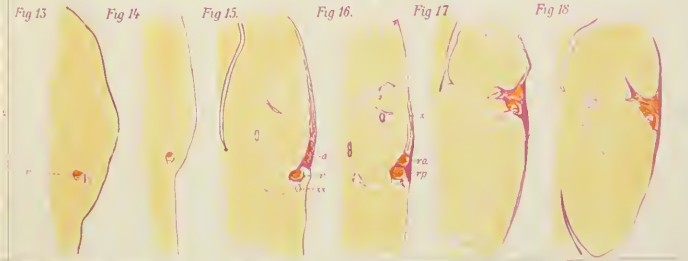

Verlag von Gustav Fischer in Jena.

Tafel II.

1. Fortsetzung des Menschenherzens No. 143 (Fig. 19—27).

A, *B*, *C*, *B'* und *xxx* = Äste der rechten Schenkels.
xx = Ein rückläufiger Ast des rechten Schenkels.

2. Menschenherz No. 139 (Fig. 1—8).

v = Vorhofsscheidewand.
k = Knoten, d. h. Vorhofsabschnitt des Verbindungssystems.
m = Mitralissegel.
t = Mediales Trikuspidalissegel.
s = Septum fibrosum atrioventrikulare.
km = Kammerscheidewand.
l u. *r* = Der linke und rechte Schenkel des Verbindungssystems.
sf = Ein Sehnenfaden für das mediale Trikuspidalissegel.
l' u. *x* = Siehe Text.
va = Aortenklappen.

3. Katzenherz No. 150 (Fig. 1—9).

v, *k*, *s*, *m*, *t*, *km*, *l* und *r* bedeuten dasselbe wie beim Menschenherzen No. 139.
a = Ein Teil der Muskelfasern des linken Schenkels tritt in einen ganz kleinen sehnenfadenartigen Strang ein, welcher sich bald in zwei kleinere Stränge (*b* und *c*) teilt.
sf = Ein Sehnenfaden für das mediale Trikuspidalissegel.

4. Schafherz No. 155 (Fig. 1—4).

v, *k*, *s*, *m*, *t* und *km* = wie beim Menschenherzen Nr. 139.
p = Anfangsabschnitt des Kammerbündels.
av = Durchbruchskanal des Verbindungsbündels durch das Septum atrioventrikulare.
vp = Das Gebiet der hinteren Aortenklappe.
vd = Das Gebiet der rechten Aortenklappe.
sm = Knochenmark im Septum atrioventrikulare.

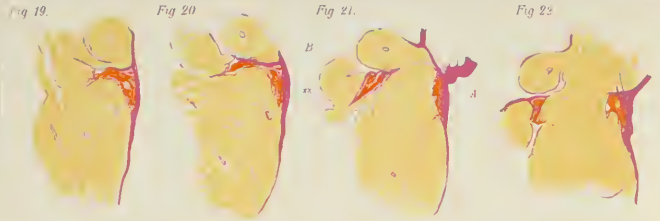

Menschenherz N° 159

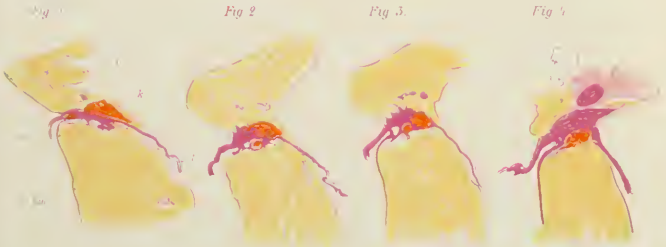

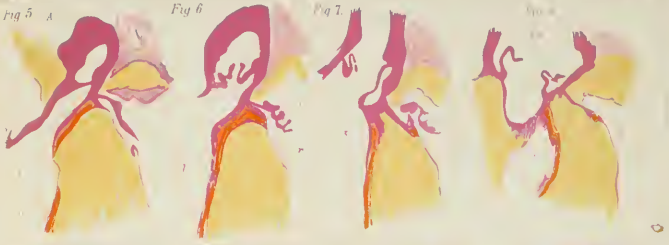

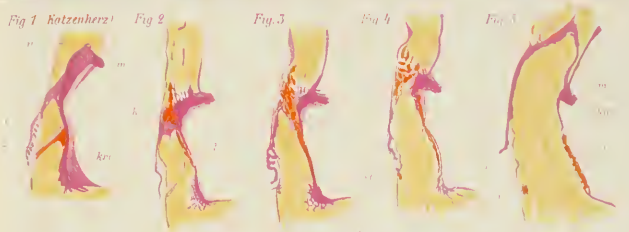

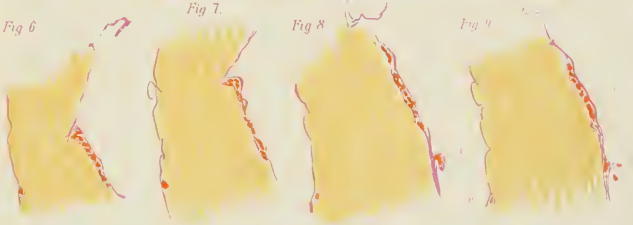

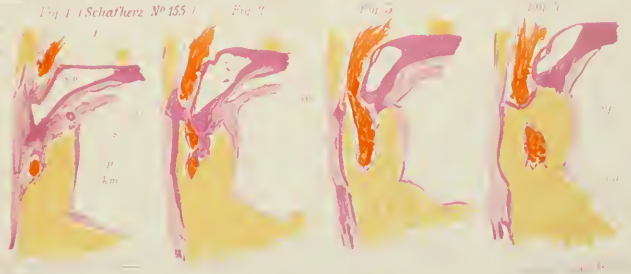

Tafel III.

1. Fortsetzung des Schafherzens No. 155 (Fig. 5—11).

sm = Knochenmark.
l u. *r* = linker und rechter Schenkel des Verbindungssystems.

Fig. 11 zeigt, wie die Purkinjeschen Fäden sich in einem langen extravalvulären, intraventrikulären sehnenfadenartigen Strange verhalten. Das Bild *A* zeigt den Anfangsteil eines Stranges, in welchem vier verschieden große Purkinjesche Fäden sichtbar sind. Die letzteren teilen sich im weiteren Verlaufe *(B)* in zahlreiche kleinere Fäden. Weiter distalwärts teilt sich der Strang selbst in drei Äste *(C, D* u. *E)*, dabei gehen die Purkinjeschen Fäden auch in jeden Strang über. Solche Stränge sind bisher ganz irrtümlicherweise abnorme Sehnenfäden im Ventrikelraum genannt und wurden entweder für kongenitale Mißbildung des Herzens oder sogar für pathologische Produkte gehalten.

a) = Ein quergeschnittener, Purkinjescher Faden.
b) = Derbes Bindegewebe.
c) = Endokardialer Überzug.
f) = Eigenartige Fettkapsel des Stranges.
g) = Blutgefäß.

2. Kalbsherz No. 158 (Fig. 1—9).

v, *k*, *s*, *m*, *z*, *km*, *vp*, *l* und *r* bedeuten das gleiche wie beim Schafherzen No. 155.
x = Das Verbindungsbündel zieht durch das Septum fibrocartilagineum atrioventriculare nach der Ventrikelscheidewand hin.
xx = Das Kammerbündel des Verbindungssystems teilt sich in beide Schenkel.

Druck von Ant. Kämpfe in Jena.

Fig. 5 (Schaf № 155)

Fig. 6

Fig. 7

Fig. 8

Fig. 1 (Kalbsherz № 158)

Fig. 2

Fig. 3

Fig. 9

Fig. 10

Fig. 4.

Fig. 5

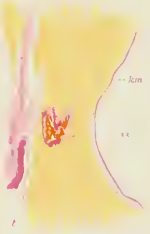

Fig. 6.

Fig. 11

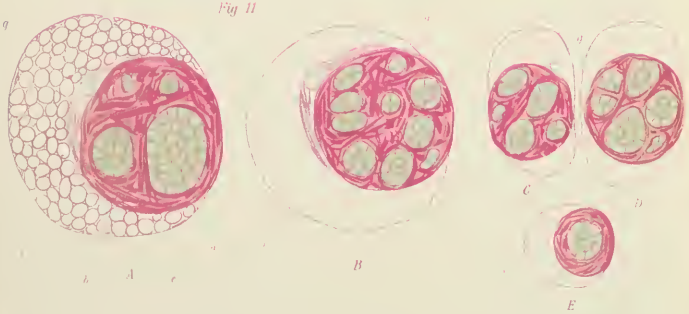

Fig. 7

Fig. 8

Fig. 9.

Verlag v. Gustav Fischer in Jena.

in der schematischen Zeichnung *A* als Punkt *e* bezeichneten Stelle mit einem scharfen Messer eingestochen und entweder parallel zur Ansatzlinie des medialen Trikuspidalissegels (*ab*), oder noch besser, wie die Fig. *A* zeigt, in einer den Winkel *bac* ungefähr halbierenden Richtung *ef* der Schnitt (*ef*) abwärts geführt. Zu sicherer Durchschneidung des Verbindungsbündels genügt für die Schnittlinie *ef* gewöhnlich eine Länge von ca. 5 mm. Das Messer muß natürlich bis in die linke Kammer vorgeschoben werden. Doch muß man sich vor einer unnötigen Verletzung der vorderen Parietalwand des linken Ventrikels durch zu tiefes Einstechen hüten. Das Schema *B* zeigt den Verlauf der Schnittlinie von dem linken Ventrikel aus gesehen.

Es muß hier besonders betont werden, daß nach der Beendigung des Versuches eine sorgfältige mikroskopische Kontrolle der Durchschneidungsstelle zu erfolgen hat, wenn man die Ergebnisse des Versuches physiologisch verwerten will, da die Ausdehnung der Pars membranacea wechselt und dementsprechend gelegentlich das Verbindungsbündel nur zum Teil oder gar nicht durchschnitten sein kann. Bei der mikroskopischen Kontrolle wäre es am zweckmäßigsten, wenn man die betreffende Stelle in horizontaler Richtung (vergl. den anatomischen Abschnitt) in ca. 12 μ dicke, lückenlose Serien schneidet und davon regelmäßig stufenweise jeden 7.—8. Schnitt aufklebt und nach van Gieson färbt.

Es ist mir zum Schluß dieser Arbeit eine sehr angenehme Pflicht, meinem hochverehrten Lehrer Herrn Prof. Dr. L. Aschoff für seine Anregung zu dieser Arbeit und für seine sehr freundliche, weitgehende Unterstützung mit Rat und Tat bei der Arbeit meinen verbindlichsten Dank auszusprechen.

Marburg a. L., 24. Dezember 1905.

Erklärung der Abbildungen.

Erklärungen zu den Tafeln I—III siehe neben den Tafeln selbst.

Tafel IV.

Zur Histologie des Atrioventrikularsystems des Schafherzens (Fig. 1—9).

Fig. 1. Ein Teil des Knotens, d. h. des Vorhofsabschnittes des Verbindungssystems:
- *a* = Knotenpunkt mehrerer Muskelfasern.
- *b* = Quergetroffene Muskelfasern.
- *c* = Eine gewöhnliche Vorhofsmuskelfaser (zum Vergleiche des Dickenverhältnisses).

Fig. 2. Ein Teil des Übergangsabschnittes des Knotens in das Kammerbündel:
- *a* = Feinere Muskelfasern des Knotens.
- *b* = Übergänge.
- *c* = Großzellige Stränge des Kammerbündels, d. h. eine Art Purkinjescher Fäden.
- *d* = Zwei quergetroffene, dicht nebeneinander liegende große Zellen.

Fig. 3. Ein Teil des Anfangsabschnittes des Kammerbündels. Hier zeigt sich schon mehr regelmäßige Zellanordnung.

Fig. 4. Längsschnitt einer Endausbreitung des Kammerbündels, d. h. eines Purkinjeschen Fadens:
- *a* = Endokardium.
- *b* = Purkinjesche Zellen.
- *c* = Zellgrenze.
- *d* = Gewöhnliche Kammermuskelfasern.
- *e* = Bindegewebige Scheide des Purkinjeschen Fadens.

Fig. 5. Querschnitte von drei sehr verschieden großen Purkinjeschen Fäden:
- *a* = Endokardium.
- *b* = Purkinjesche Zellen.
- *c* = Zellgrenze.
- *d* = Querschnitte der gewöhnlichen Kammermuskelfasern (zum Vergleiche des Dickenverhältnisses).
- *e* = Bindegewebige Scheide für einen Purkinjeschen Faden, der 5 Zellen in der Querschnittfläche zeigt.
- *p'* = Ein ganz kleiner Purkinjescher Faden, der nur eine einzige Zelle in seiner Querschnittfläche zeigt.
- *p* = Ein Purkinjescher Faden mit 3 Zellen in seiner Querschnittfläche.
- *f* = Subendokardiales Fettgewebe.

Fig. 1.

Fig. 3.

Fig. 8.

Fig. 4.

Fig. 7.

Fig. 10 (Hund.)

Fig. 2.

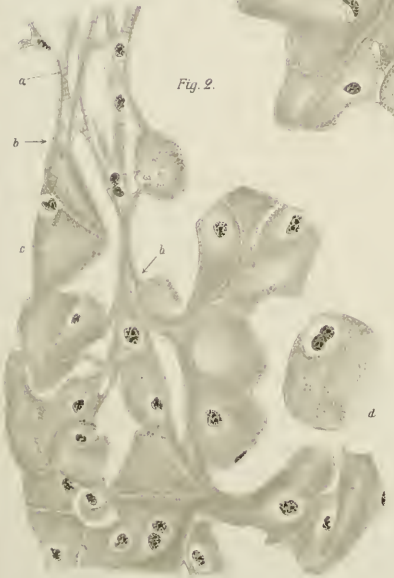

Fig. 9

Fig. 5

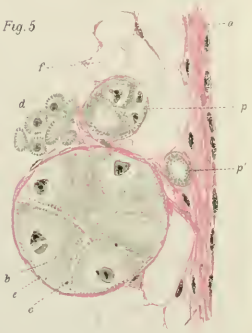

Fig. 6



Tawara gez.

Verlag von Gustav Fischer in Jena.

Lith. Anst. v. Johannes Arndt, Jena.

Hund.

Fig. 2.

Fig. 3



Fig. 1.



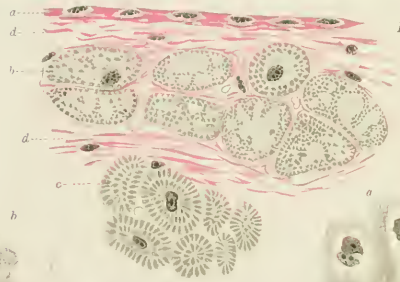

Fig. 4

Fig. 6.

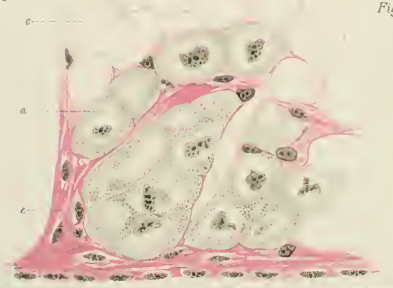

Fig. 5.

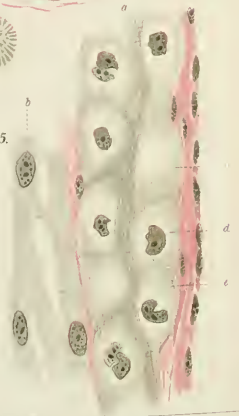

Fig. 9 (Mensch)

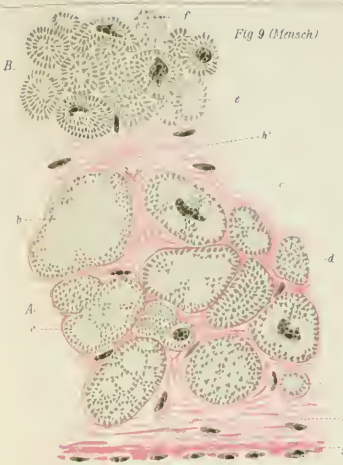

Fig. 11 (Mensch)

Fig. 10. (Mensch.)

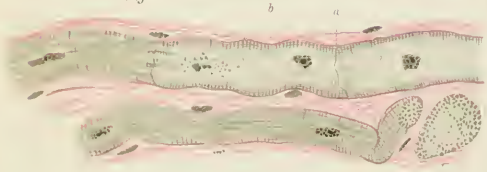

Fig. 7. (Hund.)

Fig. 8. (Hund.)

Tawara gez.

Verlag von Gustav Fischer in Jena.

Fig. 6. Übergangsbilder des Vorhofsabschnittes des Verbindungsbündels in die gewöhnliche Vorhofsmuskulatur:

a, *b* und *c* = Siehe Text! (S. 129).

Fig. 7 und 8. Übergangsbilder der Endfäden des Kammerbündels in die gewöhnlichen Kammermuskelfasern. (s. Text S. 130). Die bindegewebige Scheide ist nicht eingezeichnet.

a = Purkinjescher Faden.
b = Kammermuskelfasern.

Fig. 9. Querschnittbilder der Purkinjeschen Fäden kurz vor dem Übergang in die gewöhnlichen Kammermuskelfasern.

Fig. 10 (Hund). Ein eigenartiger Austausch der Fibrillenbündelchen zwischen den einzelnen Muskelfasern der verschiedenen Purkinjeschen Fäden (vergl. Text S. 146 u. 147).

Tafel V.

Zur Histologie des Atrioventrikularsystems des Hundeherzens und des Menschenherzens.

Hundeherz (Fig. 1—8, außerdem findet sich auf Tafel IV, Fig. 10 noch ein Bild vom Hundeherzen).

Fig. 1. Eigenartiger Muskelkomplex im oberen Verlaufe des Kammerbündels.

Fig. 2 und 3. Die Muskelfasern der Endausbreitungen des Kammerbündels, d. h. die Purkinjeschen Fasern des Hundeherzens:

a, *b* und *c* = Einzelne Muskelfasern der Endausbreitungen.
d = Querbänder (Zellgrenze?).
e = Gewöhnliche Kammermuskelfaser.

Fig. 4. Querschnittbilder der Endausbreitungen des Kammerbündels:

a = Endokardium.
b = Quergeschnittene Purkinjesche Fasern.
c = Quergetroffene gewöhnliche Kammermuskelfasern.
d = Subendokardiales Bindegewebe.

Fig. 5. Ein längsgetroffener Purkinjescher Faden eines 3 Tage alten Hundes:

a = Ein Purkinjescher Faden, welcher noch sehr gut die Zellgrenze zeigt.
b = Gewöhnliche Kammermuskelfasern, bei denen die Längsstreifungen nur spärlich und zart zu sehen waren, während die Querstreifungen sehr gut sichtbar waren.
c, *d*, *e* usw. = Einzelne Purkinjesche Zellen.

Fig. 6. Quergetroffene Purkinjesche Fäden desselben Hundes:

a = Purkinjesche Zellen.
b = Quergetroffene gewöhnliche Kammermuskelfasern, welche erst ganz spärliche Fibrillen besitzen.
c = Fettgewebe.
d = Endokardium.
e = Subendokardiale Bindegewebsfasern, welche Purkinjesche Fäden begleiten.

Fig. 7. Wiedergabe der Schmaltzschen Bilder; siehe Text S. 147.

Fig. 8. Wiedergabe des Obermeierschen Bildes; siehe Text S. 147.

Menschenherz (Fig. 9—11).

Fig. 9. Querschnittbilder der Muskelfasern der Endausbreitung des Kammerbündels. Man kann aus dieser Abbildung sehen, wie die einzelnen Fasern auffallend großen Dickenunterschied zeigen. Die Fibrillenanordnung ist auch sehr verschieden.

A = Eine Gruppe Muskelfasern des Kammerbündels.
a = Eine dünne Muskelfaser mit einem einschichtigen Fibrillenmantel.
b = Eine sehr dicke Faser mit einer wandständigen Fibrillenschicht.
c = Felderförmige Zerteilung des Sarkoplasmas durch Fibrillenbündel.
d = Eine Faser mit zerstreut liegenden Fibrillen.
B = Gewöhnliche Kammermuskelfasern, deren Fibrillen in etwas schematischer Form eingezeichnet sind (vergl. Text S. 151).
e und *f* = Gewöhnliche Kammermuskelfasern mit wandständigem Fibrillenmantel resp. dünn zerstreut liegenden Fibrillen (vergl. Text S. 151).
g = Endokardium.
h = Subendokardiales Bindegewebe.
h' = Subendokardiales Bindegewebe, welches das Kammerbündel des Verbindungssystems von der gewöhnlichen Kammermuskulatur trennt.

Fig. 10 und 11. Längsschnitte der Muskelfasern der Endausbreitung des Kammerbündels, d. h. der menschlichen Purkinjeschen Fäden:

a = Wahrscheinliche Zellgrenze.
b = Subendokardiales Bindegewebe.
c = Quergetroffene Purkinjesche Faser.

Zur Topographie des Atrioventrikularsystems der Menschen- und Säugetierherzen.

Auf den folgenden Tafeln No. VI bis X sind die photographischen Bilder der Herzen wiedergegeben, in deren Pausen der Verlauf des Verbindungsbündels mit seinen Schenkeln, seinen Zweigen und seinen Endausbreitungen rot eingezeichnet ist. Da der Verlauf des Verbindungsbündels bei den einzelnen Individuen ein und derselben Tierart ziemlich stark wechselt, so habe ich für die einzelnen Tiere und Menschen nur ein oder zwei willkürlich ausgewählte Beispiele geben können. Das Nähere findet man im Text. Als Beispiele des individuellen Unterschiedes im Verlaufe des linken Schenkels sind auf Tafel VI zwei linke Ventrikel menschlicher Herzen (Fig. 1 u. 2) und auf Tafel X gleichfalls zwei linke Ventrikel von Rinderherzen (Fig. 1 u. 2) wiedergegeben worden.

Tafel VI.

Fig. 1. Der linke Ventrikel des menschlichen Herzens.

Der linke Ventrikel ist an der vorderen Wand, zwischen den beiden Papillarmuskeln, von dem Aortenostium an bis zur Spitze eröffnet und nach beiden Seiten weit aufgeklappt.

a = Aorta.
p = A. Pulmonalis.
acd = A. coronaria dextra.
vsd = Rechte Aortenklappe.
vsp = Hintere Aortenklappe.
mpa = Vorderer Papillarmuskel.

Taf. VI.

Fig. 1.

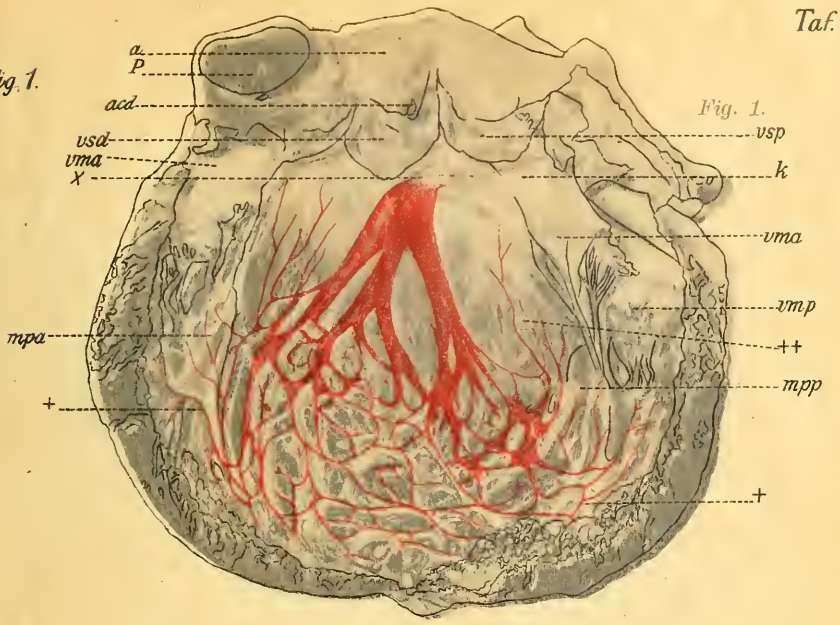

Fig. 1.

Fig. 2.

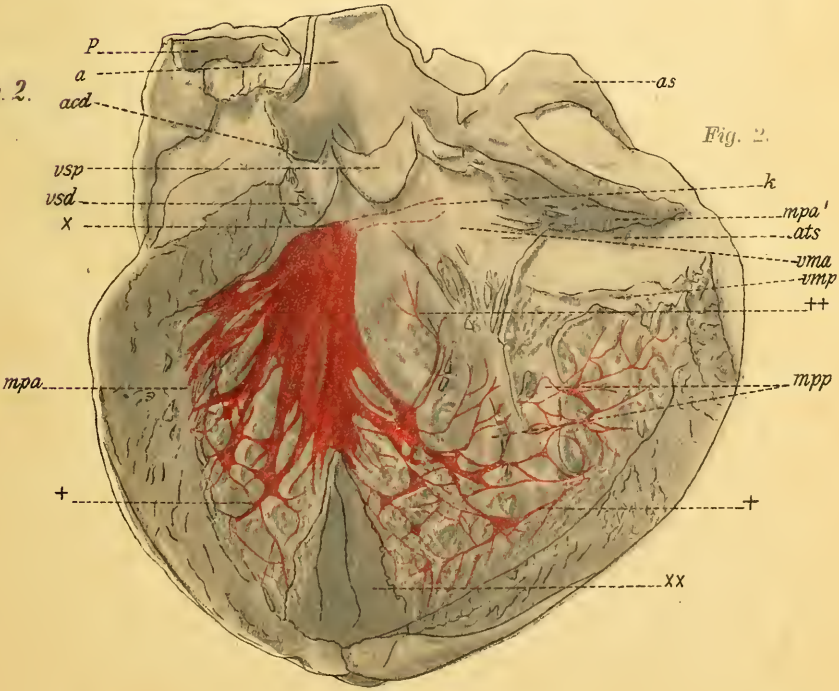

Fig. 2.

Menschenherz (Fig. 9—11).

Fig. 9. Querschnittbilder der Muskelfasern der Endausbreitung des Kammerbündels. Man kann aus dieser Abbildung sehen, wie die einzelnen Fasern auffallend großen Dickenunterschied zeigen. Die Fibrillenanordnung ist auch sehr verschieden.

b = Eine Gruppe Muskelfasern des Kammerbündels.
a = Eine dünne Muskelfaser mit einem einschichtigen Fibrillenmantel.
b = Eine sehr dicke Faser mit einer wandständigen Fibrillenschicht.
c = Feldförmige Zerteilung des Sarkoplasmas durch Fibrillenbündel.
d = Eine Faser mit zerstreut liegenden Fibrillen.
e = Gewöhnliche Kammermuskelfasern, deren Fibrillen in etwas schematischer Form eingezeichnet sind (vergl. Text S. 151).
f und *g* = Gewöhnliche Kammermuskelfasern mit wandständigem Fibrillenmantel resp. dünn zerstreut liegenden Fibrillen (vergl. Text S. 151).
g = Endokardium.
h = Subendokardiales Bindegewebe.
h' = Subendokardiales Bindegewebe, welches das Kammerbündel des Verbindungssystems von den gewöhnlichen Kammermuskulatur trennt.

Fig. 10 und 11. Längsschnitte der Muskelfasern der Endausbreitung des Kammerbündels, d. h. der menschlichen Purkinjeschen Fasern.

a = Wahrscheinliche Zellgrenze.
b = Subendokardiales Bindegewebe.
c = Quergetroffene Purkinjesche Faser.

Zur Topographie des Atrioventrikularsystems der Menschen- und Säugetierherzen.

Auf den folgenden Tafeln V, VI bis X sind die photographischen Bilder der Herzen wiedergegeben, in deren Pausen der Verlauf des Verbindungsbündels mit seinen Schenkeln, seinen Zweigen und seinen Endausbreitungen rot eingezeichnet ist. Da der Verlauf des Verbindungsbündels bei den einzelnen Individuen ein und derselben Tierart ziemlich stark wechselt, so habe ich für die einzelnen Tiere und Menschen nur ein oder zwei willkürlich ausgewählte Beispiele geben können. Das Nähere findet man im Text. Als Beispiele des individuellen Unterschiedes im Verlaufe des linken Schenkels sind auf Tafel VI zwei linke Ventrikel menschlicher Herzen (Fig. 1 u. 2) und auf Tafel X gleichfalls zwei linke Ventrikel von Rinderherzen (Fig. 1 u. 2) wiedergegeben worden.

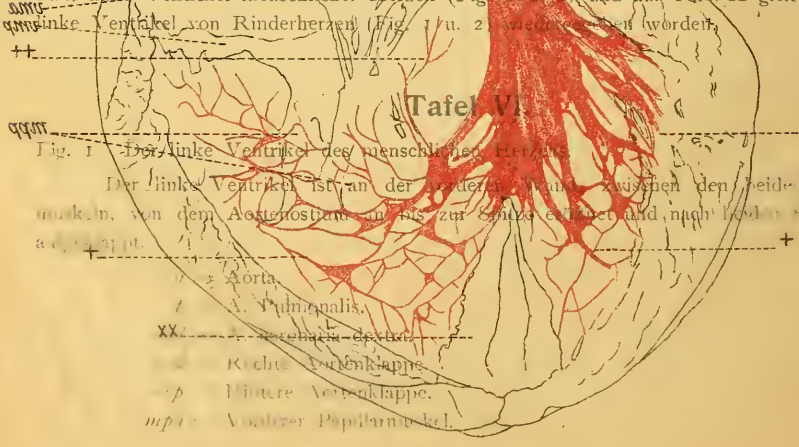

Tafel VI.

Fig. 1. Der linke Ventrikel des menschlichen Herzens.

Der linke Ventrikel ist an der vorderen Wand, zwischen den beiden Papillarmuskeln, von dem Aortenostium an bis zur Spitze eröffnet und nach beiden Seiten weit aufgeklappt.

a = Aorta.
t = A. Pulmonalis.
xx = A. coronaria dextra.
a = Rechte Aortenklappe.
p = Hintere Aortenklappe.
mpa = Vorderer Papillarmuskel.

Fig. 1.

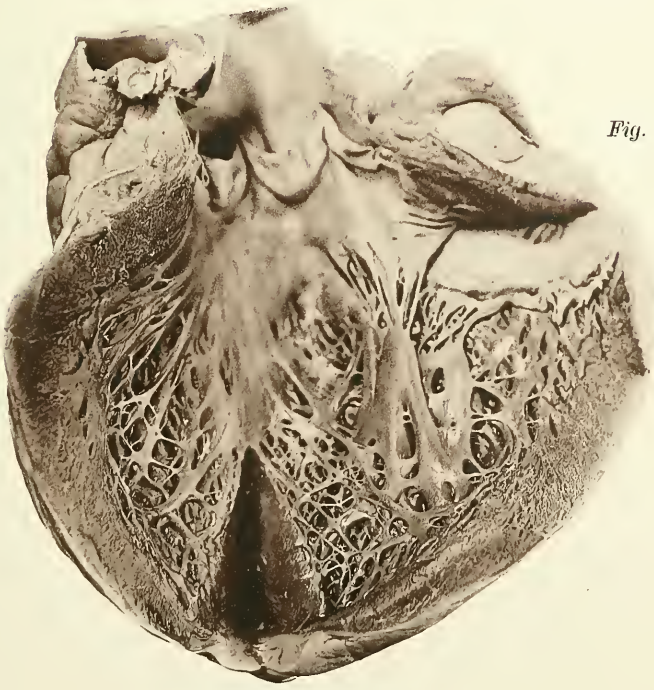

Fig. 2.

Verlag von ***Gustav Fischer*** *in Jena.*

Crayondruck von J. B. Obernetter, München.

Taf. VII.

Fig. 1.

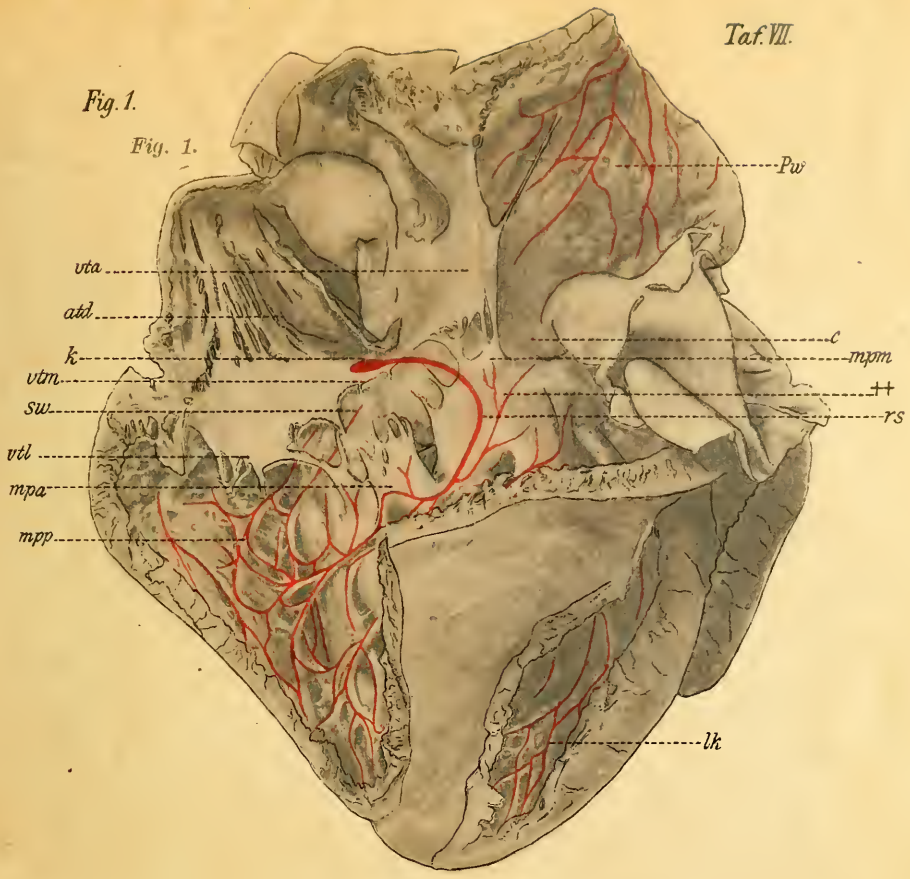

Fig. 2.

Verlag von Gustav Fischer in Jena.

Tab. VII.

Fig. 1.

Fig. 2.

Fig. 1.

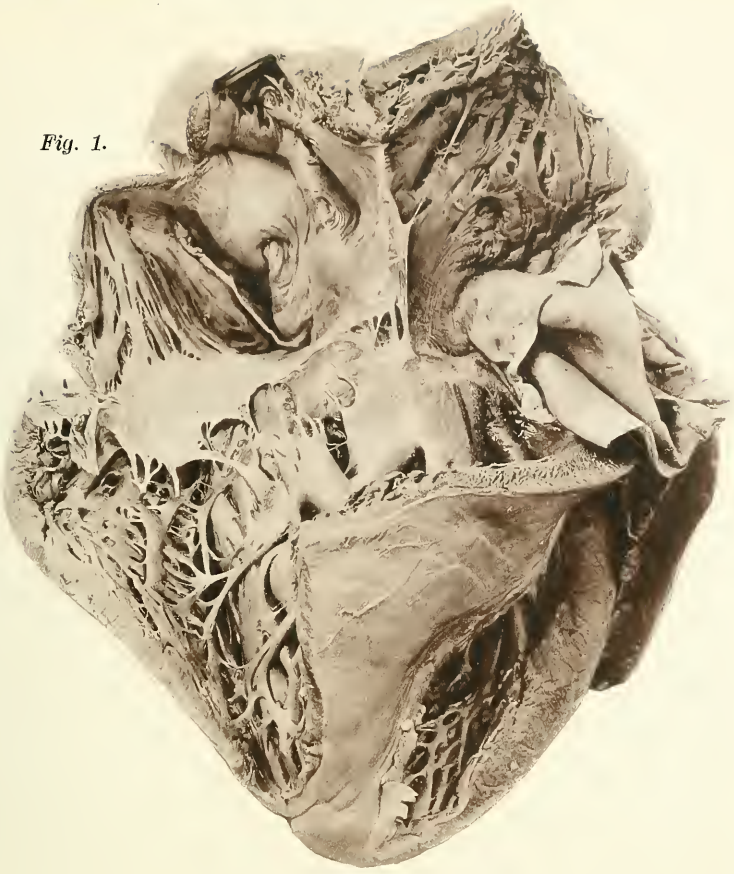

Fig. 2.

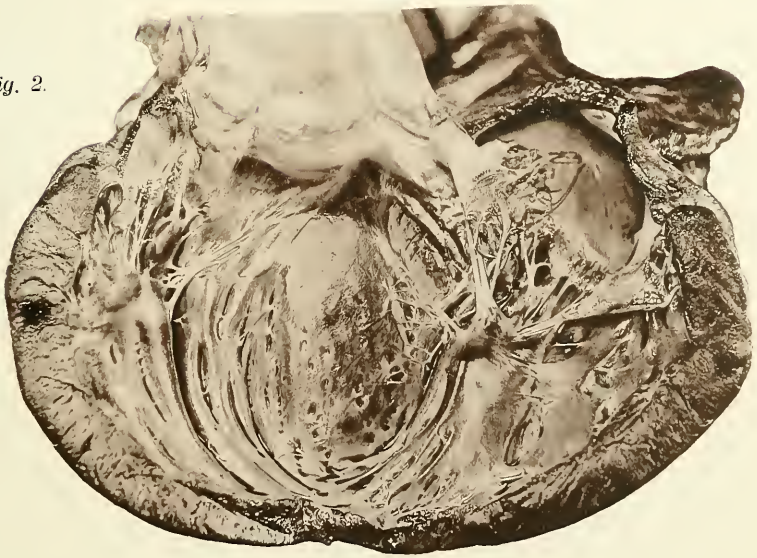

Verlag von Gustav Fischer in Jena.

Crayondruck von J. B. Obernetter, München.

mpp = Hinterer Papillarmuskel.
vma = Valvula mitralis aortica s. anterior.
vmp = Valvula mitralis parietalis s. posterior.
k = Knoten, d. h. Vorhofsteil des Atrioventrikularbündels.
x = Teilungsstelle des Verbindungsbündels in den linken und den rechten Schenkel.
ŕ = Endausbreitungen des Verbindungsbündels.
ŕŕ = Ein roßhaardicker, ca. 2 cm langer, sehnenfadenartiger Strang, der von der Spitze des hinteren Papillarmuskels nach oben durch den Ventrikelraum hindurch verläuft und sich an den oberen hinteren Abschnitt der Kammerscheidewand ansetzt. Dieser Strang führt einen kleinen Zweig des linken Schenkels von dem Papillarmuskel rückwärts zur genannten Wandpartie.

Fig. 2. Der linke Ventrikel des menschlichen Herzens.

a, *p*, *acd*, *vsd*, *vsp*, *vma*, *vmp*, *k*, *x*, *ŕ* und *mpp* haben dieselbe Bedeutung wie in der Fig. 1 Tafel VI.

as = Linkes Herzohr.
ats = Linker Vorhof.
mpa' = Die größere Hälfte des längs durchtrennten vorderen Papillarmuskels, die nach oben in den Vorhofsraum gezogen ist.
mpa = Die kleinere Hälfte des vorderen Papillarmuskels, die in ihrer natürlichen Lage bleibt.
ŕŕ = Eine rückläufige subendokardiale Endausbreitung des Verbindungsbündels.
xx = Der Spitzenteil der Kammerscheidewand ist hier eingeschnitten.

Tafel VII.

Fig. 1. Der rechte Ventrikel des menschlichen Herzens.

Ein Teil *(pw)* der Parietalwand ist stark nach oben aufgeklappt, während die übrige Parietalwand nach hinten gezogen ist. Ein Teil der geöffneten linken Kammer *(lk)* ist sichtbar.

mpm = Medialer Papillarmuskel.
mpa = Vorderer Papillarmuskel.
mpp = Hinterer Papillarmuskel.
vtm = Mediales Tricuspidalsegel, welches größtenteils abgeschnitten ist.
vta = Vorderes Tricuspidalsegel.
vtl = Laterales Tricuspidalsegel.
atd = Rechter Vorhof.
sw = Kammerscheidewand.
c = Crista supraventricularis.
k = Knoten des Verbindungsbündels.
rs = Der rechte Schenkel des Verbindungsbündels.
ŕŕ = Ein rückläufiger Ast des rechten Schenkels.

Fig. 2. Der linke Ventrikel des Hundeherzens.

Dieses Herz ist analog wie in Fig. 1 Tafel VI geöffnet. Man kann in dem linken Ventrikel zwei Gruppen (*sa* und *sp*) sehnenfadenartiger Stränge sehen. Die Stränge verbinden sich untereinander und bilden ein Netz und setzen sich an den vorderen bezw.

hinteren Papillarmuskel an. Sowohl diese Stränge wie auch andere vereinzelt sichtbare Stränge (*s*) führen die Muskelfasern des Kammerbündels des Verbindungssystems:

a, *acd*, *vsd*, *vsp*, *mpa*, *mpp*, *vma*, *vmp*, *as*, *ats*, *x*, *ŕ* und *k* = wie in der Fig. 1 oder 2, Tafel VI.

vss = Linke Aortenklappe.

sf = Sehnenfäden für die Mitralsegel.

ŕŕ = Rückläufige Endausbreitungen des linken Schenkels.

Berichtigung: Die vertikale Zeigelinie in der Pause muß statt + den Buchstaben *x* tragen.

Tafel VIII.

Fig. 1. Der rechte Ventrikel des Hundeherzens.

Fast die ganze Parietalwand ist von der Scheidewand abgetrennt und nach oben aufgeklappt.

atd, *vtm*, *vta*, *vtl*, *mpm*, *mpa*, *mpp*, *pw* und *sw'* = wie in Fig. 1, Tafel VII.

sc = Sinus coronarius.

p = Pulmonalostium.

xx = Ansatzlinie des medialen Tricuspidalsegels, welches teilweise weggeschnitten ist.

k = Knoten des Verbindungsbündels.

rs = Rechter Schenkel des Verbindungsbündels.

s = Ein großer Ast des rechten Schenkels tritt in einen sehnenfadenartigen Strang (*s*) ein, der sich bald in 2 Zweige (*s'*) teilend an die Parietalwand ansetzt. Von diesen Ansatzstellen verbreiten sich die Endausbreitungen des Verbindungsbündels nach allen Richtungen. Dieser kleine Strang (*s*) ist fast in allen Hundeherzen zu sehen, aber seine Verlaufsweise ist sehr verschieden. In einigen Herzen teilt er sich in zahlreiche Zweige, die sich innerhalb des Kammerraumes untereinander verbinden und einige Netzmaschen bilden, und sich an die verschiedenen Teile der Parietalwand ansetzen, um erst von diesen zahlreichen Ansatzstellen als subendokardiale Endausbreitungen sich zu verbreiten.

ŕ = Endausbreitung.

ŕŕ = Ein rückläufiger Zweig des rechten Schenkels.

Es sei hier bei der Korrektur folgendes bemerkt: Ich habe bei der makroskopischen Beschreibung des Verbindungsbündels im Hundeherzen, wie ich an der betreffenden Stelle bemerkt habe, kein frisches Herz zur Verfügung gehabt. Später habe ich nun mehrfach Gelegenheit gehabt, frische Hundeherzen zu untersuchen. Die subendokardialen Endausbreitungen des Verbindungssystems sind in frischen Hundeherzen meist ziemlich gut, in einzelnen Fällen sogar sehr deutlich, fast wie beim Huftierherzen, zu sehen. Sie bestehen auch beim Hundeherzen meist aus schmalen langen Fäden, teilweise aber aus breiten membranösen Zügen, die sich untereinander verbinden oder teilen und Netze bilden. Die Netzmaschen sind aber gewöhnlich nicht so eng, wie beim Schafherzen. Diese Endausbreitungen sind überall in den subendokardialen Gegenden beider Ventrikel wahrnehmbar.

Fig. 2. Der linke Ventrikel des Schafherzens.

a, *p*, *acd*, *vsp*, *vsd*, *vma*, *vmp*, *mpa*, *mpp*, *as*, *ats* und *ŕŕ* = wie oben in Fig. 1 und 2, Tafel VI.

Taf. VIII.

Fig. 1.

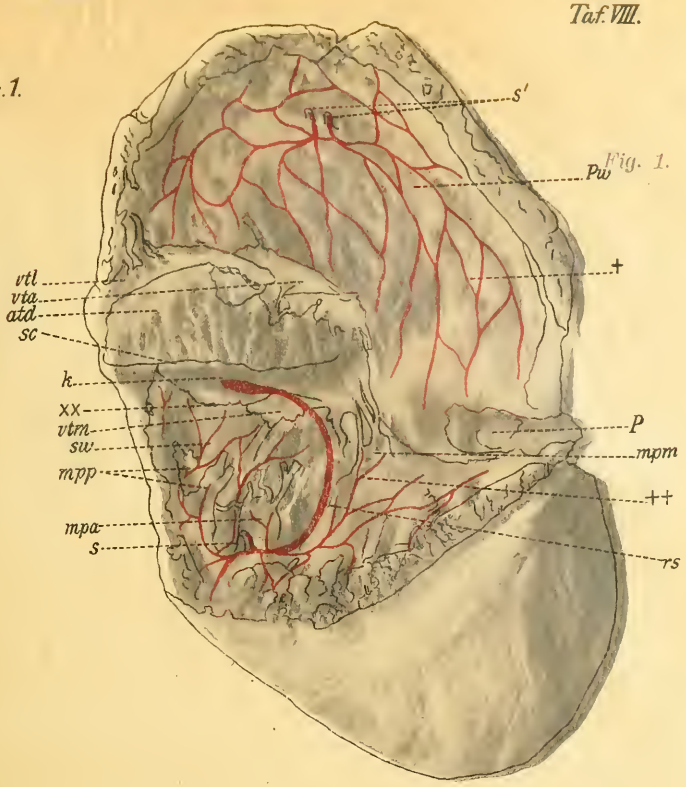

Fig. 1.

Fig. 2.

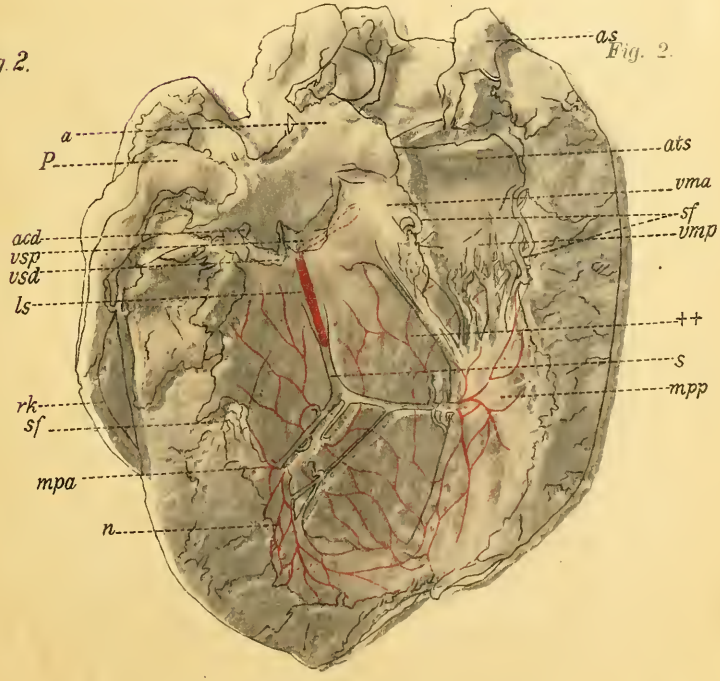

Fig. 2.

hinteren Papillarmuskel an. Gewinnt diese Stränge wie auch andere vereinzelt sichtbare Stränge (*s*) führen die Muskelfasern des Kammerbündels des Verbindungssystems:

acd, vsd, vsp, mpa, mpp, vma, vmp, as, ats, *ŕ* und *k* = wie in der Fig. 1 oder 2, Tafel VI.

vss = Linke Aortenklappe.

sf = Sehnenfäden für die Mitralsegel.

ŕŕ = Rückläufige Endausbreitungen des linken Schenkels.

Berichtigung: Die vertikale Zeigelinie in der Pause muß statt den Buchstaben *x* tragen.

Tafel VIII.

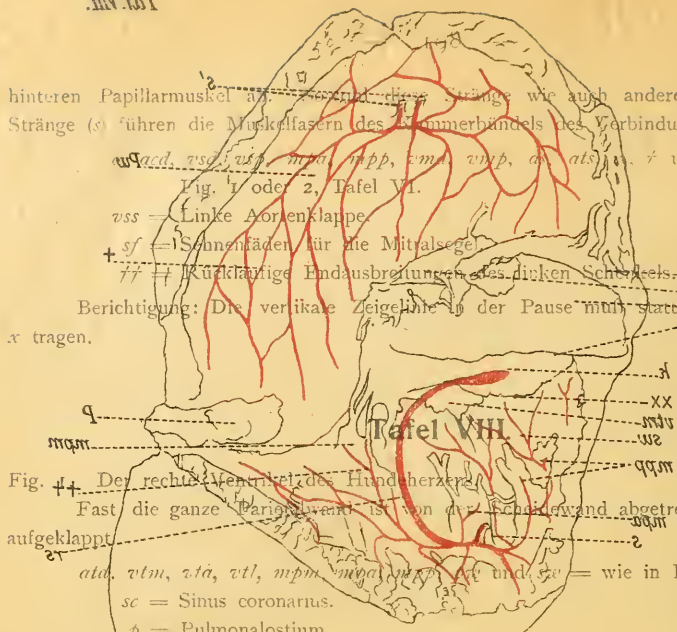

Fig. 1. Der rechte Ventrikel des Hundeherzens.

Fast die ganze Parietalwand ist von der Scheidewand abgetrennt und nach oben aufgeklappt.

ata, vtm, vta, vtl, mpm, mpa, mpp, sw und *sw* = wie in Fig. 1, Tafel VII.

sc = Sinus coronarius.

p = Pulmonalostium.

xx = Ansatzlinie des medialen Tricuspidalsegels, welches teilweise weggeschnitten ist.

k = Knoten des Verbindungsbündels.

rs = Rechter Schenkel [illegible]

s = Ein [illegible] schnellladenartigen Strang [illegible] teilend an die Parietalwand [illegible] verbreiten sich die Endausbreitungen des Verbindungsbündels nach allen Richtungen. Dieser kleine Strang (*s*) ist fast in allen Hundeherzen zu sehen, aber seine Verlaufsweise ist sehr verschieden. In einigen Herzen teilt er sich in zahlreiche Zweige, die sich innerhalb des Kammerraumes untereinander verbinden und einige Netzmaschen bilden, und sich an die verschiedenen Teile der Parietalwand ansetzen, um erst von diesen zahlreichen Ansatzstellen als subendokardiale Endausbreitungen sich zu verbreiten.

ŕ = Endausbreitung.

ŕŕ = Ein rückläufiger Zweig des rechten Schenkels.

Es sei hier bei der Korrektur folgendes bemerkt: Ich habe bei der makroskopischen Beschreibung des Verbindungsbündels im Hundeherzen, wie ich an der betreffenden Stelle bemerkt habe, kein frisches Herz zur Verfügung gehabt. Später habe ich nun mehrfach Gelegenheit gehabt, frische Hundeherzen zu untersuchen. Die subendokardialen Endausbreitungen des Verbindungssystems sind in frischen Hundeherzen meist ziemlich gut, in einzelnen Fällen sogar sehr deutlich, fast wie beim Hüftierherzen zu sehen. Sie bestehen auch beim Hundeherzen meist aus schmalen langen Fäden, teilweise aber aus breiten membranösen Zügen, die sich untereinander verbinden oder teilen und Netze bilden. Die Netzmaschen sind aber gewöhnlich nicht so eng, wie beim Schafherzen. Diese Endausbreitungen sind überall in den subendokardialen Gegenden beider Ventrikel wahrnehmbar.

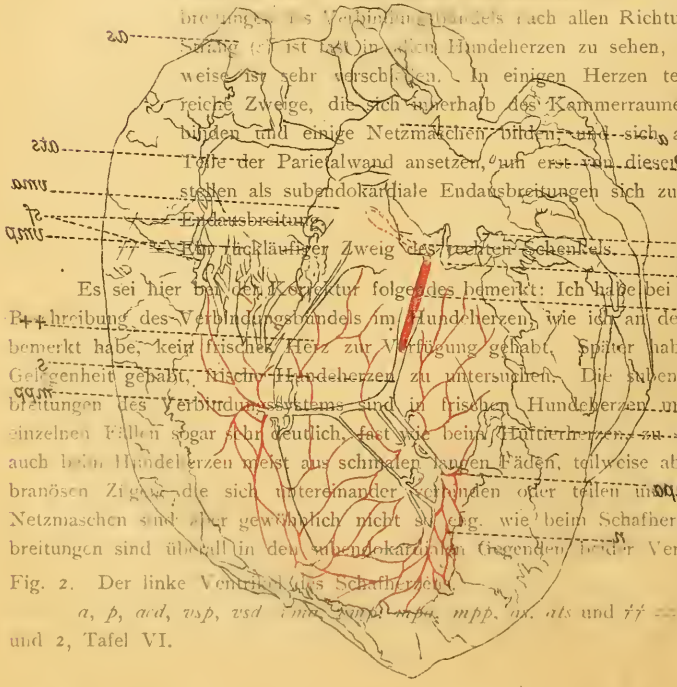

Fig. 2. Der linke Ventrikel des Schafherzens.

a, p, acd, vsp, vsd, vma, vmp, mpa, mpp, as, ats und *ŕŕ* = wie oben in Fig. 1 und 2, Tafel VI.

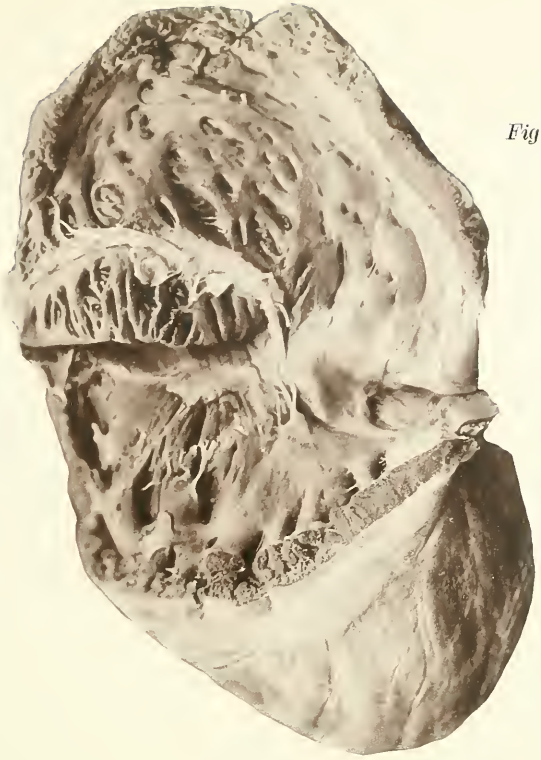

Fig. 1.

Fig. 2.

Verlag von ***Gustav Fischer*** *in Jena.*

Crayondruck von J. B Obernetter, München.

Taf. IX.

Fig. 1.

Fig. 1.

Fig. 2. Fig. 2.

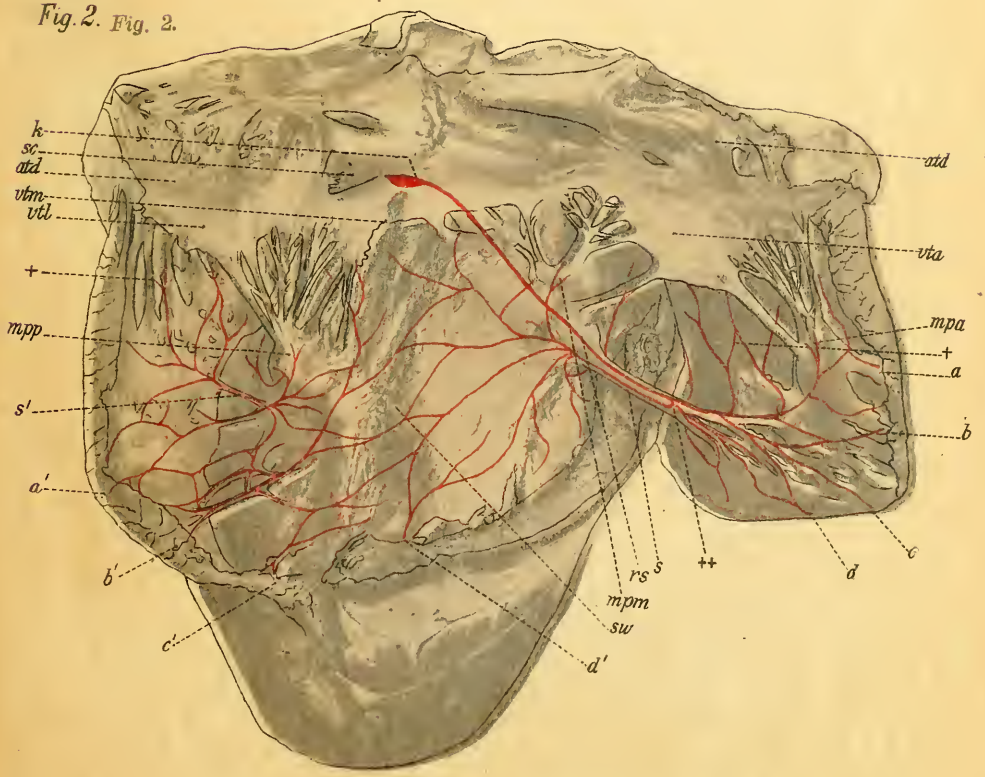

Fig. 1.

mpa
s'
vtl
vtr
dd
r
P
mpm
rs
s
sm
mpp
n
sc
k
vtm

Fig. 2.

dd
vtr
mpa
+
a
b
c
d
++
s
rs
mpm
sm
d'
k
sc
dd
vtm
vtl
+
mpp
s'
a'
b'
c'

Fig. 1.

Fig. 2.

Verlag von Gustav Fischer in Jena.

Crayondruck von J. B. Obernetter, München.

rk = Rechte Kammer.
sf = Sehnenfäden, welche sich an den vorderen Papillarmuskel ansetzen.
n = Sehr deutlich sichtbare subendokardiale Netzbildung der Endausbreitungen des Verbindungsbündels, d. h. der Purkinjeschen Fäden.
ls = Der linke Schenkel des Verbindungsbündels.
s = Der bei fast allen Schafherzen vorhandene, relativ große, sehnenfadenartige Strang, in welchen der linke Schenkel des Verbindungsbündels eintritt, um durch ihn und dann durch seine Äste hindurch zu beiden Papillarmuskeln und angrenzenden Wandpartien zu ziehen.

Tafel IX.

Fig. 1. Der rechte Ventrikel des Schafherzens.

Dieses Herz ist ganz analog wie der rechte Ventrikel des Hundeherzens (Fig. 1, Tafel VIII) behandelt worden.

atd, *vta*, *vtm*, *vtl*, *mpa*, *mpm*, *mpp*, *sc*, *k*, *rs*, *p* und *sw* bedeuten dasselbe wie in dem rechten Ventrikel des Hundeherzens.

s = Ein beim Schafherzen konstant vorhandener Muskelbalken, welcher sich von der Scheidewand (*szw*) zur Parietalwand (*pzw*) hinspannt. In diesem Bild ist er in der Mitte durchschnitten. Der an der Parietalwand sichtbare Fortsatz (*s'*) ist die Fortsetzung des Muskelbalkens (*s*). Der rechte Schenkel des Verbindungsbündels tritt immer in diesen Muskelbalken ein und erst in dem vorderen Papillarmuskel oder in der Nähe desselben, wo sich dieser Balken ansetzt, teilt er sich in zahlreiche Endausbreitungen, die nach allen Richtungen hin verlaufen und sich nicht nur in der Parietalwand, sondern auch rückläufig in der ganzen Scheidewandfläche verbreiten und überall Netz bilden.
n = Sehr gut sichtbare Netzbildung der Purkinjeschen Fäden, die in der Pause nur schematisch wiedergegeben ist.

Fig. 2. Der rechte Ventrikel des Rinderherzens.

Der größte Teil der Parietalwand ist von der Scheidewand abgetrennt und nach der Seite aufgeklappt, während der Rest der Parietalwand nach hinten gezogen ist.

atd, *vta*, *vtl*, *mpa*, *mpm*, *mpp*, *sc*, *sw*, *k* und *rs* = wie in Fig. 1, Tafel IX.
vtm = mediales Tricuspidalsegel, welches größtenteils an seiner Basis weggeschnitten ist.
r' = Endausbreitung des rechten Schenkels.
r'r' = Ein rückläufiger Zweig des rechten Schenkels, welcher durch einen im Rinderherzen konstant vorhandenen Muskelbalken *(s)* hindurch wieder zur Scheidewand zurückgeht und sich daselbst verbreitet.
s' = Kleine Balkenstränge, welche sich zwischen der Parietalwand und der Scheidewand hinspannen und die Purkinjeschen Fäden führen.

a', *b'*, *c'*, *d'* usw. sind die Fortsetzungen der subendokardialen Endausbreitungen *a*, *b*, *c*, *d* usw.

Die subendokardialen Netzbildungen sind in der Tat noch viel dichter und komplizierter, als sie in der Pause angedeutet sind.

Tafel X.

Fig. 1. Der linke Ventrikel des Rinderherzens.

a, *acd*, *vsp*, *vsd*, *vma*, *vmp*, *mpa*, *mpp*, *sf*, *ats* und *ls* = wie in Fig. 2, Tafel VIII.

sa und *sp* = Sehnenfadenartige Stränge, welche die Hauptäste des linken Schenkels zum vorderen bezw. hinteren Papillarmuskel führen.

ff = Eine rückwärts zur Basis des linken Ventrikels verlaufende Endausbreitung des linken Schenkels.

Fig. 2. Der linke Ventrikel des Rinderherzens.

a, *acd*, *vsp*, *vsd*, *vma*, *vmp*, *mpa*, *mpp*, *sf*, *ats*, *sa*, *sp*, *ff* und *ls* = wie oben in Fig. 1, Tafel X.

as = Linkes Herzohr.

rk = Rechte Kammer.

sf' = Sehnenfadenstümpfe für beide Mitralsegel.

s = Ein kurzer sehnenfadenartiger Strang, welcher eine intratrabekuläre Vertiefung überbrückt und einen Purkinjeschen Faden führt.

p = Pulmonalostium.

Fig. 1.

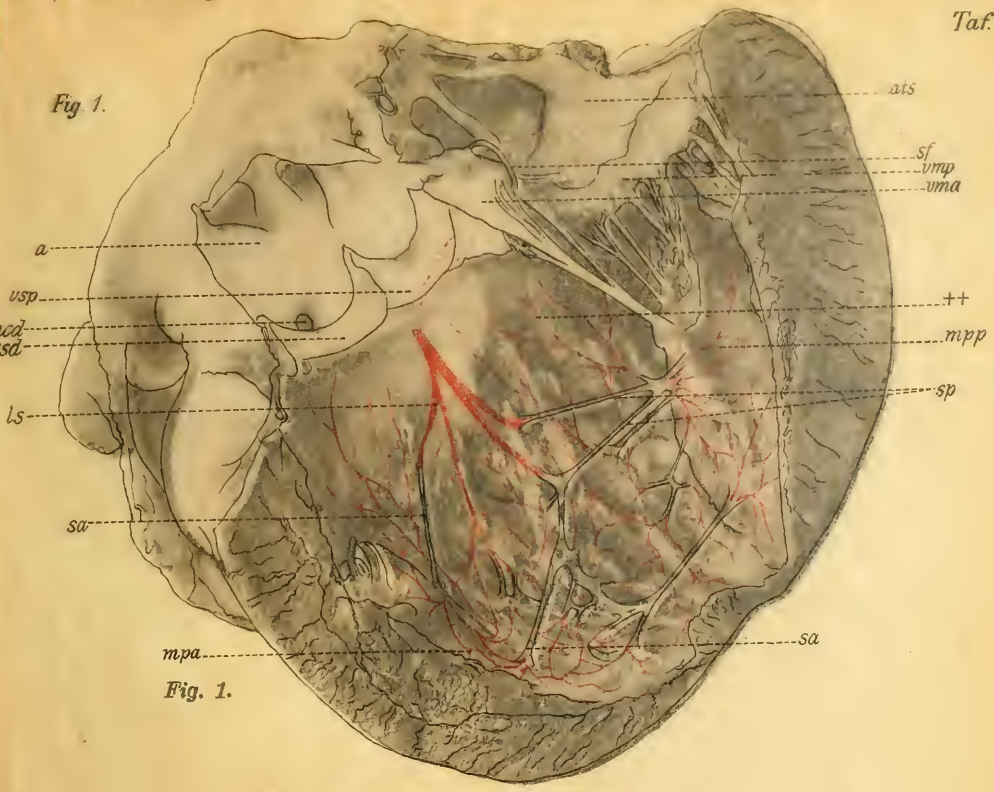

Fig. 1.

Fig. 2.

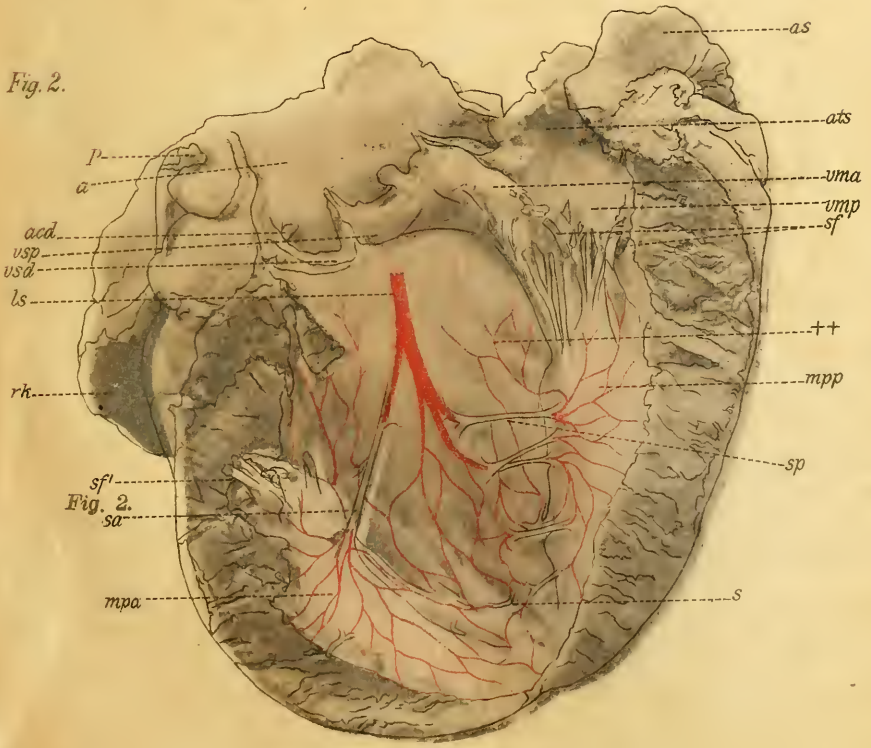

Tafel X.

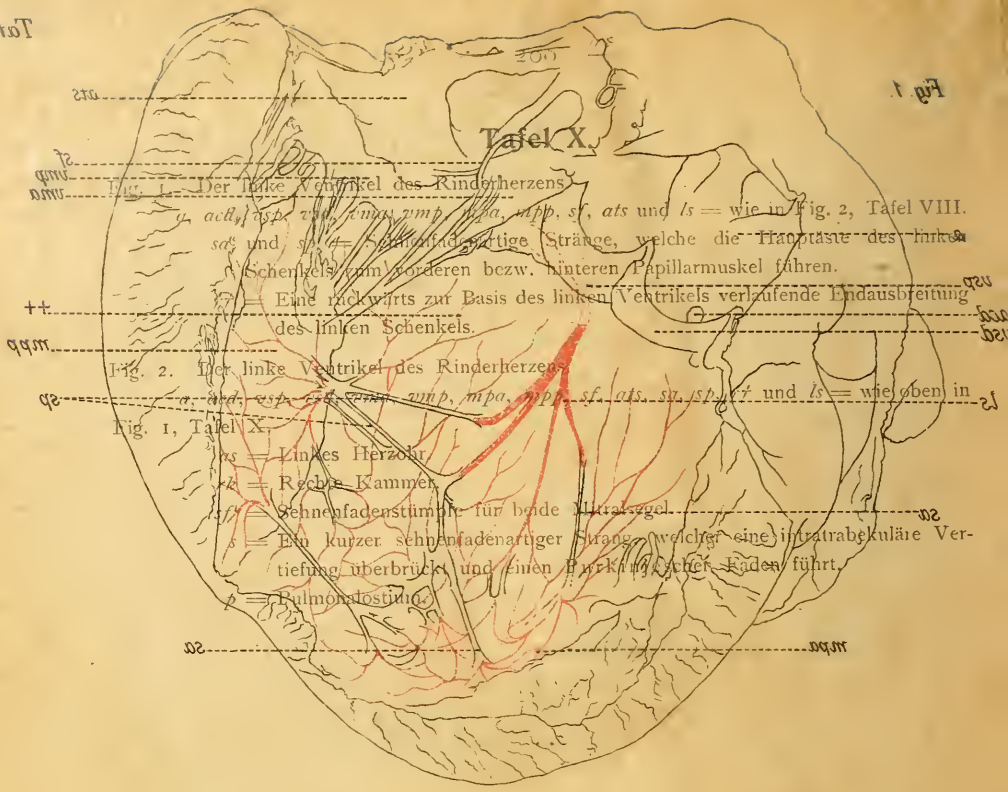

Fig. 1. Der linke Ventrikel des Rinderherzens.

a, *acd*, *vsp*, *vsd*, *vma*, *vmp*, *mpa*, *mpp*, *sf*, *ats* und *ls* = wie in Fig. 2, Tafel VIII.

sa und *sp* = Sehnenfadenartige Stränge, welche die Hauptäste des linken Schenkels zum vorderen bezw. hinteren Papillarmuskel führen.

rr = Eine rückwärts zur Basis des linken Ventrikels verlaufende Endausbreitung des linken Schenkels.

Fig. 2. Der linke Ventrikel des Rinderherzens.

a, *acd*, *vsp*, *vsd*, *vma*, *vmp*, *mpa*, *mpp*, *sf*, *ats*, *sa*, *sp*, *rr* und *ls* = wie oben in Fig. 1, Tafel X.

as = Linkes Herzohr.

rk = Rechte Kammer.

sf = Sehnenfadenstümpfe für beide Mitralsegel.

s = Ein kurzer sehnenfadenartiger Strang, welcher eine intratrabekuläre Vertiefung überbrückt und einen Purkinjescher Faden führt.

p = Pulmonalostium.

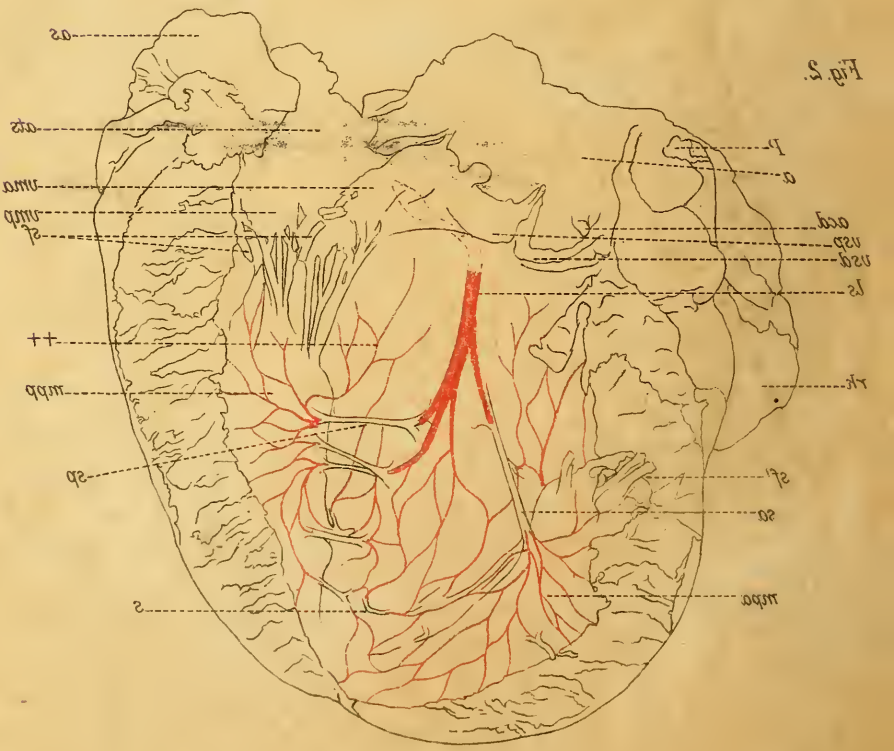

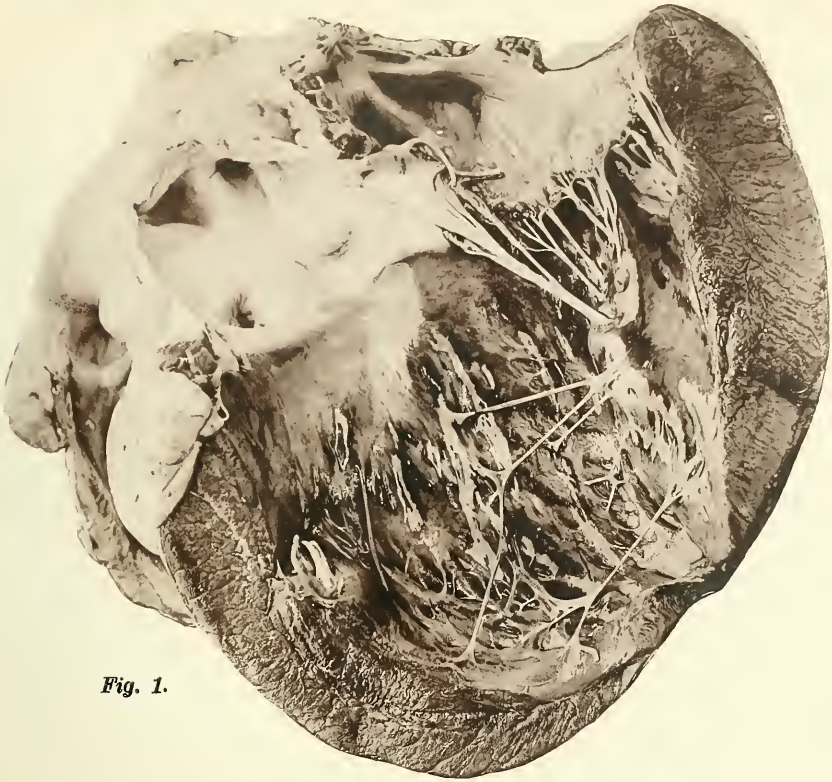

Fig. 1.

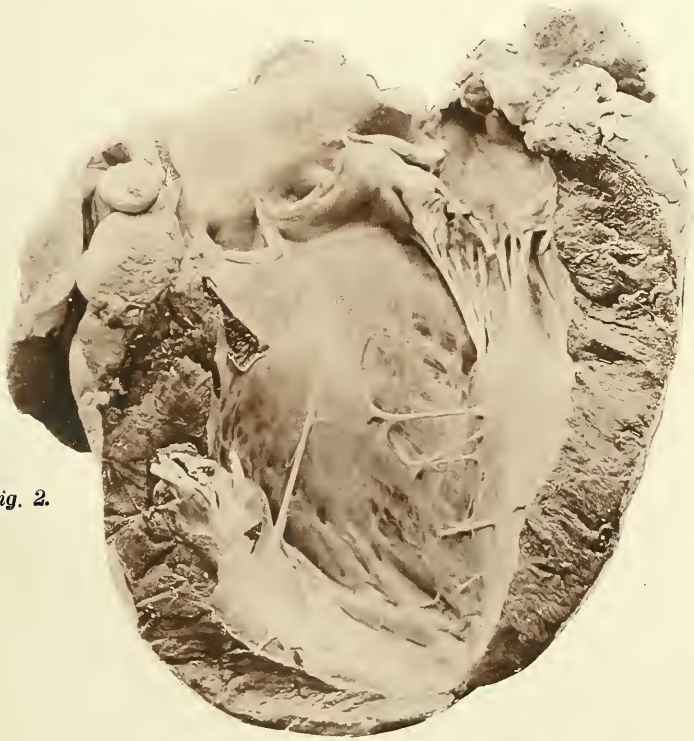

Fig. 2.

Verlag von Gustav Fischer in Jena.

Date Due

16 NOV '65 CLM			
-2 MAY '66 CLM			
19 AUG '68 CLM			
MAR 2 0 1976			

Demco 293-5

P
114 C
T23
1906